

# 对我国炎症性肠病诊断治疗规范的共识意见的解析

江学良, 崔慧斐

江学良, 中国人民解放军济南军区总医院消化科 山东省济南市 250031

崔慧斐, 山东大学药学院 山东省济南市 250014

江学良, 教授, 医学博士, 博士后, 主任医师, 主要研究方向为溃疡性结肠炎和消化内镜诊治。

中国博士后科研基金一等资助项目, No. 20070420213

作者贡献分布: 江学良与崔慧斐对此文所作贡献均等; 本文写作由江学良及崔慧斐完成。

通讯作者: 江学良, 250031, 山东省济南市师范路25号, 中国人民解放军济南军区总医院消化科. jiangxueliang678@126.com  
电话: 0531-51665150

收稿日期: 2008-02-02 修回日期: 2008-03-28

## Analysis on Chinese consensus on diagnosis and treatment standard of inflammatory bowel disease

Xue-Liang Jiang, Hui-Fei Cui

Xue-Liang Jiang, Department of Gastroenterology, General Hospital of Jinan Command Area of Chinese PLA, Jinan 250031, Shandong Province, China

Hui-Fei Cui, College of Pharmacology, Shandong University, Jinan 250014, Shandong Province, China

Supported by: the First Class Foundation of China Postdoctoral Science Research Program, No. 20070420213

Correspondence to: Dr. Xue-Liang Jiang, Department of Gastroenterology, General Hospital of Jinan Command Area of Chinese PLA, 25 Shifan Road, Jinan 250031, Shandong Province, China. jiangxueliang678@126.com

Received: 2008-02-02 Revised: 2008-03-28

## Abstract

In 2007, Chinese Medical Association Digestive Branch constituted the Chinese consensus on diagnosis and treatment standard of inflammatory bowel disease (IBD). In this article, the diagnostic and therapeutic part of the consensus is analyzed. In addition, we also discuss the background of the consensus, the considerable revision and the cause, diagnosis and treatment of nonspecific colitis, selection of antibiotics, and wrong ways of hemostatic agent application.

**Key Words:** Consensus; Diagnosis; Treatment; Standard; Inflammatory bowel disease; Analysis

Jiang XL, Cui HF. Analysis on Chinese consensus on diagnosis and treatment standard of inflammatory bowel disease. *Shijie Huaren Xiaohua Zazhi* 2008; 16(11): 1141-1143

## 摘要

本文对中华医学会消化病学分会炎症性肠病协作组2007年制订的新的《对我国炎症性肠病诊断治疗规范的共识意见》中关于溃疡性结肠炎诊断和治疗部分作一解析, 对《共识》出台的背景作了详细介绍, 对主要修改内容及原因作说明, 对临床诊治中的一些热点问题如非特异性结肠炎的命名诊断与治疗, 益生菌选择, 促凝止血药物应用的误区作讨论。

**关键词:** 共识; 诊断; 治疗; 标准; 炎症性肠病; 解析

江学良, 崔慧斐. 对我国炎症性肠病诊断治疗规范的共识意见的解析. *世界华人消化杂志* 2008; 16(11): 1141-1143

<http://www.wjgnet.com/1009-3079/16/1141.asp>

## 0 引言

2007年, 中华医学会消化病学分会炎症性肠病协作组制订了新的《对我国炎症性肠病诊断治疗规范的共识意见》<sup>[1]</sup>, 以下简称《共识》, 本文对《共识》中溃疡性结肠炎诊断和治疗以及临床诊治中的热点问题作一述评。

## 1 出台背景

尽管我国在1956年就有关于溃疡性结肠炎的报道, 但直到1978年杭州全国消化系统疾病学术会议上才参照国外标准制定了第一个《特发性溃疡性结肠炎诊断及治疗标准(草案)》, 该标准在当时对规范溃疡性结肠炎的诊断起到了一定的作用, 但对于鉴别诊断的要求欠明确, 组织学改变描述不够具体, 后经1986年成都慢性腹泻会议, 特别是经1993年太原全国慢性非感染性肠道疾病学术研讨会讨论修订后的新标准(太原标准), 经过7年多的应用, 证明具有科学性和实用性, 同国际上比较通用的Lennard-Jones标准相比, 尽管具体内容有所不同, 但在强调排除诊断、综合诊断、完整诊断3方面是一致的, 而且比较适合我国国情。但该标准在黏膜活检诊断标准、疗效标准等方面还存在不足, 特别在治疗方面缺少一个规范化建议, 使本病的治疗没有一个共同的尺度。为此, 中华医学会消化分会2000年

## ■背景资料

我国先后于1978年、1993年和2000年出台了3个关于溃疡性结肠炎的诊疗标准或建议, 每一次补充和修改都反映了我国对该病认识的提高, 2000年以后, 国内对溃疡性结肠炎研究进一步深入, 国际方面基于循证医学的诊治指南陆续出台, 因此, 有必要根据国内外的研究进展和循证医学的原理, 对2000年的《对炎症性肠病诊断治疗规范的建议》进行修改和补充。

## ■同行评议者

王正康, 教授, 北京中日友好医院普外科; 季国忠, 副教授, 南京医科大学第二附属医院消化科

## ■研发前沿

新《共识》在溃疡性结肠炎病程、病情活动性和分期等方面更多采用了国际上通用的量化指标,增加了鉴别诊断部分和需要详细鉴别的疾病,对近年来新的治疗方法作了介绍,使其在诊治方面更加规范,具有先进性、科学性、实用性和普及性。

在成都开会提出了《对炎症性肠病诊断治疗规范的建议》,与1993年标准相比,主要修订内容为:增加了黏膜病理学检查缓解期的表现,使病理诊断指标更明确,纠正了因标准模糊而致溃疡性结肠炎诊断过宽的现象。将疗效标准中的“近期治愈”改为“完全缓解”,更准确反映该病的病程和实质。增加了对“治疗建议”部分,有利于规范溃疡性结肠炎的治疗方案。2000年以后,国内溃疡性结肠炎研究进一步深入,有关溃疡性结肠炎的专著陆续出版,如《溃疡性结肠炎》<sup>[2]</sup>和《溃疡性结肠炎现代诊疗手册》<sup>[3]</sup>等,溃疡性结肠炎专业学术网站如溃疡性结肠炎网(<http://www.chinaibd.com.cn>),结肠炎和溃疡性结肠炎网(<http://www.ibdcn.com.cn>)陆续开通,文献报告病例数激增,并于2006年成立了中华医学会消化病学分会IBD协作组,开展了全国多中心住院病例调查,召开了多次IBD学术会议。国际方面,基于循证医学的诊治指南陆续出台,如英国胃肠病学学会制订的《成人炎症性肠病治疗指南》<sup>[4]</sup>等。因此,有必要根据国内外的研究进展,根据循证医学的原理,对2000年的《对炎症性肠病诊断治疗规范的建议》进行修改补充,使其在诊治方面更加规范,具有先进性、科学性、实用性和普及性。为此,2007年中华医学会消化分会IBD协作组组织有关专家反复讨论,提出了《对我国炎症性肠病诊断治疗规范的共识意见》<sup>[1]</sup>。

## 2 《共识》主要修改内容

在临床表现部分增加了“病程多在4-6 wk以上”,强调了时间,有利于排除常见感染性疾病;增加了“结肠镜检查发现的轻度直肠、乙状结肠炎不能与UC等同,应观察病情变化,认真寻找病因”,对不典型病例强调了随诊的重要性。在临床类型方面,关于暴发型描述增加了“血便每天10次以上”这一量化指标;在临床严重程度方面,建议采用Truelove and Witts分度,而在病情分期方面,增加了Sourtherland疾病活动指数(DAI),也称Mayo指数,较为简单实用。并且增加了“慢性活动性或顽固性UC指诱导或维持缓解治疗失败,通常为皮质激素抵抗或依赖的病例。前者指泼尼松龙足量应用4 wk不缓解,后者为泼尼松龙减量至10 mg/d即无法控制发作或者停药后3 mo复发者”,明确了皮质激素抵抗或耐药的概念;关于病变范围,删掉了“区域性结肠炎”,明确脾曲以远为左半结肠炎,脾曲以近为广泛结肠炎。增加了鉴别诊断部分,详细列出了需要鉴别的疾病及如何鉴别,强调排除一切

有因可查的疾病。诊断步骤:增加了“病史中注意病程,腹泻腹痛多在4-6 wk以上,应特别注意新近肠道感染史、抗生素和NSAIDs等用药史,戒烟与应急因素等”。为了安全,建议对重症患者结肠镜检查可缓做或者仅做直肠、乙状结肠镜检查,不推荐钡剂灌肠,常规的实验室检查可根据情况增加腹部平片或者超声检查以有助于确定疾病的严重程度。处理的原则意见:将缓解期应继续控制发作,预防复发改为缓解期应继续维持缓解,预防复发;增加了溃疡性结肠炎治疗原则和方法与远段结肠炎相同,局部治疗更为重要,优于口服药物。活动期的治疗:增加了氨基水杨酸类药物之间剂量计算,其剂量基于5ASA克分子计算,SASP1克相当于美沙拉嗪0.4 g,巴沙拉嗪1 g相当于美沙拉嗪0.36 g,奥沙拉嗪1 g相当于美沙拉嗪1 g。便于临床治疗选择合适剂量。条件允许患者尽量选用相当剂量的5-氨基水杨酸制剂,以减少药物不良反应。缓解期的治疗:强调了维持治疗,特别是长期维持治疗的重要性。维持治疗的时间尚无定论,可能3-5年甚至终生用药,诱导缓解后6 mo内复发者也应维持治疗。已经公认皮质类固醇激素无维持治疗效果,在症状缓解后逐渐减量,应尽可能过渡到用氨基水杨酸维持治疗。可用与诱导缓解相当剂量的新型5-氨基水杨酸类药物。6-巯基嘌呤或硫唑嘌呤等用于对上述药物不能维持或对皮质类固醇激素依赖者。其他治疗:5ASA与免疫抑制剂均无效者,应考虑新型生物制剂,如肿瘤坏死因子 $\alpha$  mAb,宜可用益生菌维持治疗。中药方剂中不乏抗炎、止泻、黏膜保护、抑制免疫等多种药物,作为替代治疗的重要组成部分,可以辩证施治,适当选用,多种中药灌肠制剂也有一定的疗效,但需要进一步按现代的原理进行科学总结。治疗中应注重对患者的教育,以提高治疗的依从性,早期识别疾病发作与定期随访。

## 3 临床诊治中应注意的问题

3.1 非特异性结肠炎的命名诊断与治疗 非特异性结肠炎是指原因不明的结肠非特异性炎症性病变,但不包括溃疡性结肠炎、克罗恩病、嗜酸性结肠炎、显微镜下结肠炎、一过性结肠炎、孤立性直肠溃疡和白塞病等相对独立的疾病。由于原因不明是一个相对的和暂时的概念,因此,非特异性结肠炎可能是一类疾病,在目前阶段,尚没有一个统一的标准。非特异性结肠炎在临床实践中并不少见,该型结肠炎既不同于

溃疡性结肠炎和克罗恩病, 也不同于临床上常见的慢性感染性结肠炎。但由于目前还没有一个统一的标准, 诊断和治疗很不规范, 国内临床医师经常诊断为“慢性结肠炎”, 《共识》中对单纯直肠、乙状结肠炎症只是建议随访, 但究竟随访多长时间, 如何命名, 如何诊断及治疗等问题还没有达成一致, 我们根据自己的实践, 提出了非特异性结肠炎的诊断和治疗建议<sup>[2-3,5]</sup>, 供参考。

该型结肠炎一般预后良好, 但要注意随访, 诊断强调排除性和综合性的原则, 治疗方面可给予对症治疗和非特异性抗炎治疗(如5-氨基水杨酸类药物), 中医中药也有较好疗效。预后一般较好。

**3.2 益生菌应用** 近年来, 益生菌制剂在UC中的作用日益受到人们的重视。多项研究结果表明益生菌不但可以治疗UC, 而且能预防其复发。《共识》中在其他治疗部分也提到可以用益生菌维持治疗<sup>[1]</sup>, 但选择何种益生菌, 以及益生菌治疗UC的最佳剂量、疗程及安全性等都是目前尚不清楚而又具有探讨价值的热点问题<sup>[6-7]</sup>。其中, 用产丁酸的酪酸梭菌微生态制剂治疗UC开始引起研究者的重视<sup>[8]</sup>。酪酸是结肠能量代谢、再生修复和免疫平衡必需的重要物质。分泌酪酸不足, 一方面会引起结肠能量代谢和再生修复障碍, 另一方面又会引起免疫功能紊乱, TNF- $\alpha$ 、IL-8等致炎症因子异常表达, 造成肠黏膜发炎、溃疡, 因此, 补充酪酸有望成为治疗溃疡性结肠炎的新选择, 阿泰宁的有效成分酪酸梭菌CGMCC0313-1进入肠道能产生大量酪酸, 新近的药理实验也证实阿泰宁对实验性溃疡性结肠炎有一定的治疗作用<sup>[9]</sup>, 我们最近的临床观察表明, 阿泰宁联合美沙拉嗪治疗慢性反复发作型溃疡性结肠炎患者的疗效及其安全性优于单纯应用美沙拉嗪, 并且可降低复发。这可能与阿泰宁通过下调多种致炎细胞因子的表达, 消除肠道炎症, 促进肠上皮组织的再生和修复等机制, 治疗溃疡性结肠炎<sup>[9]</sup>。而且我们还发现阿泰宁和美沙拉嗪有协同作用, 联合应用具有提高缓解率、减少复发、副反应少、耐受性好、改善生活质量等优点, 为UC治疗开辟了的新方法。由于益生菌制剂是一种安全有效无副作用的治疗方法, 应用于临床治疗UC的前景充满希望, 值得进一步研究。

**3.3 止血药应用误区** 便血是活动期溃疡性结肠炎主要症状之一, 为了减少出血或止血, 国内很

多医生常规给患者应用止血敏、止血环酸、止血芳酸等促凝药物, 而活动期溃疡性结肠炎患者常伴有血小板活化和高凝状态, 这些促凝止血药物应用又会进一步加重高凝状态, 容易导致血栓形成, 加重肠黏膜缺血缺氧。其实, 溃疡性结肠炎血便主要是由于肠黏膜炎症、糜烂、溃疡所致, 而非凝血功能低下引起, 只要炎症控制, 便血症状就会缓解。因此, 溃结患者出现便血症状时不要乱用止血药, 相反, 对于伴有高凝状态的患者, 可以用肝素类抗凝药物治疗<sup>[10]</sup>。

## 4 结论

这次《共识》参考国外新近诊治指南并征求国内专家的意见, 对我国以前诊治规范作了进一步修改, 希望该建议能得到贯彻执行并能得到广泛的应用, 只有这样才能既有利于患者诊治, 又有利于学术交流, 并且在应用中使标准更加完善实用。当然, 由于国内高质量的临床资料不多, 而且对于一个幅员辽阔的国家也很难达到以一概全的治疗效果, 今后应当特别加强循证医学资料的搜集, 逐步完善和更新规范的内容使之深化细化, 加强实用性和指导性。

## 5 参考文献

- 1 欧阳钦, 胡品津, 钱家鸣, 郑家驹, 胡仁伟. 对我国炎症性肠病诊断治疗规范的共识意见. 胃肠病学 2007; 12: 488-495
- 2 江学良, 崔慧斐. 溃疡性结肠炎. 第1版. 北京: 中国医药科技出版社, 2005: 1-263
- 3 江学良. 溃疡性结肠炎现代诊疗手册. 第1版. 北京: 中国医药科技出版社, 2006: 71-84
- 4 Carter MJ, Lobo AJ, Travis SP. Guidelines for the management of inflammatory bowel disease in adults. *Gut* 2004; 53 Suppl 5: V1-V16
- 5 江学良. 未确定型结肠炎的诊断与治疗. 世界华人消化杂志 2006; 14: 114-115
- 6 Borody TJ, Warren EF, Leis S, Surace R, Ashman O. Treatment of ulcerative colitis using fecal bacteriotherapy. *J Clin Gastroenterol* 2003; 37: 42-47
- 7 Kruis W, Frick P, Pokrotnieks J, Lukás M, Fixa B, Kascák M, Kamm MA, Weismueller J, Beglinger C, Stolte M, Wolff C, Schulze J. Maintaining remission of ulcerative colitis with the probiotic *Escherichia coli* Nissle 1917 is as effective as with standard mesalazine. *Gut* 2004; 53: 1617-1623
- 8 Araki Y, Andoh A, Takizawa J, Takizawa W, Fujiyama Y. *Clostridium butyricum*, a probiotic derivative, suppresses dextran sulfate induced experimental colitis in rats. *Int J Mol Med* 2004; 13: 577-580
- 9 王文杰, 王霖, 刘洋, 彭珊瑛, 张弗盈, 李萍, 万阜昌, 崔云龙. 阿泰宁对牛结肠黏膜蛋白诱发大鼠免疫性溃疡性结肠炎的治疗作用. 世界华人消化杂志 2008; 16: 25-32
- 10 Jiang XL, Cui HF. Different therapy for different types of ulcerative colitis in China. *World J Gastroenterol* 2004; 10: 1513-1520

## ■同行评价

本文内容全面、准确, 可读性较强, 具有较高的学术价值和临床实用价值。

编辑 李军亮 电编 何基才

# 抗体库优化策略对特异性抗肝癌单链抗体的人源化

叶刚, 杨冬华, 汤绍辉, 黄卫, 丁世华, 罗静兰

## ■背景资料

单链抗体(scFv)分子质量小, 容易进入病灶组织的周围循环及在肾内清除快; 缺少恒定区(Fc段), 不与具有Fc受体的非靶细胞结合, 因此在体内定位诊断时背景低、图像清晰, 在肿瘤的影像分析、导向治疗和新药设计等多个领域具有广阔的应用前景。

叶刚, 杨冬华, 汤绍辉, 黄卫, 丁世华, 罗静兰, 暨南大学附属第一医院内科 广东省广州市 510632

叶刚, 2007年暨南大学博士, 主治医师, 主要从事单链抗体的研究。

广东省科技计划基金资助项目, No. 2006B19901014

广东省名医工程研究基金资助项目, No. 2004-199

广州市科委领域专项创新药物基金资助项目, No. 2004Z3-E4121

暨南大学博士创新基金资助项目

暨南大学附属第一医院临床医学院科研培育专项基金资助项目

作者贡献分布: 叶刚与杨冬华对此文所作贡献均等; 此课题由杨冬华, 叶刚及汤绍辉设计; 研究过程由叶刚, 汤绍辉及丁世华操作完成; 研究所用新试剂及分析工具由汤绍辉提供; 数据分析由黄卫及罗静兰完成; 本论文写作由叶刚完成。

通讯作者: 杨冬华, 510630, 广东省广州市, 暨南大学附属第一医院消化内科. thdyang@163.com

电话: 020-38688622

收稿日期: 2007-09-24 修回日期: 2008-03-05

## Optimized humanization of a single chain variable fragment against hepatocellular carcinoma using a combinatorial library

Gang Ye, Dong-Hua Yang, Shao-Hui Tang, Wei Huang, Shi-Hua Ding, Jing-Lan Luo

Gang Ye, Dong-Hua Yang, Shao-Hui Tang, Wei Huang, Shi-Hua Ding, Jing-Lan Luo, Department of Internal Medicine, the First Affiliated Hospital of Jinan University, Guangzhou 510632, Guangdong Province, China

Supported by: the Science and Technology Project Foundation of Guangdong Province, No. 2006B19901014; the Research Foundation for the Famous Doctors of Guangdong Province, No. 2004-199; the Innovative Medicine Specific Project Foundation of Science and Technology Department of Guangzhou City, No. 2004Z3-E4121; the Doctoral Innovation Program Foundation of Jinan University; and the Scientific Research Cultivation Specific Foundation of the First Affiliated Clinical Medical College of Jinan University  
Correspondence to: Dong-Hua Yang, Department of Gastroenterology, the First Affiliated Hospital of Jinan University, Guangzhou 510632, Guangdong Province, China. thdyang@163.com

Received: 2007-09-24 Revised: 2008-03-05

## Abstract

**AIM:** To humanize and optimize the single chain variable fragment (scFv) DM specific against hepatocellular carcinoma (HCC), and simultaneously to get humanized scFvs with high affinity and low immunogenicity.

**METHODS:** The amino acid sequence and the

model structure of scFv DM were investigated to identify murine framework residues that most likely contribute to the integrity of binding site. All the residues that were difficult to decide were included as human and murine alternatives in the combinatorial library. The full-length humanized scFv gene fragments were synthesized with splicing overlap extension-polymerase chain reaction (SOE-PCR). Phage display technique was used to construct a humanized combinatorial library. Hepatocarcinoma cell-specific scFvs were selected by panning with HCC cell line, and the specificity of those selected scFvs for HCC was detected by enzyme linked immunosorbent assay (ELISA). The relative affinities of phage antibodies of the positive clones and the primitive clone DM were measured by ELISA using thiocyanate elution.

**RESULTS:** A humanized combinatorial library was constructed successfully, and the real content of the library was  $4.77 \times 10^5$  and contained a total of 128 variant humanized DM consisting of  $2^5$  different heavy chains and  $2^2$  different light chains. Three selected positive clones HDM1, HDM2, and HDM3 were obtained after two rounds of panning and ELISA detection, and their relative affinities were 1.6, 1.2 and 2.2 mol/L, respectively.

**CONCLUSION:** Combinatorial library strategy is an effective and simple method for humanization of antibodies. All of the selected positive clones, HDM1, HDM2 and HDM3, have high specificity and affinity against HCC as the primitive clone DM.

**Key Words:** Humanization; Combinatorial antibody library; Single chain variable fragment; Hepatocellular carcinoma; Overlap extension-polymerase chain reaction; Thiocyanate elution; Enzyme linked immunosorbent assay; Phage display technique

Ye G, Yang DH, Tang SH, Huang W, Ding SH, Luo JL. Optimized humanization of a single chain variable fragment against hepatocellular carcinoma using a combinatorial library. *Shijie Huaren Xiaohua Zazhi* 2008; 16(11): 1144-1150

## ■同行评议者

张占卿, 主任医师, 上海市复旦大学公共卫生中心

## 摘要

**目的:** 对特异性抗肝癌单链抗体(single chain variable fragment, scFv)DM同步进行人源化和优化, 以获得亲和力高和免疫原性低的人源化抗肝癌单链抗体。

**方法:** 通过分子结构和序列分析, 确定对抗原结合位点的构象有重要影响的骨架区(FR)残基, 把难以判断回复突变残基的人、鼠源副本同时编入人源化抗体序列中; 通过重叠延伸PCR技术合成人源化抗体全基因, 利用噬菌体展示技术构建人源化组合抗体库; 通过肝癌细胞筛选阳性克隆, ELISA方法测定各个克隆抗原结合活性; 用硫氰酸盐洗脱法测定并比较亲本抗体和人源化scFv的相对亲和力。

**结果:** 成功构建人源化组合抗体库, 实际库容 $4.77 \times 10^5$ , 包含由 $2^5$ 不同重链和 $2^2$ 不同轻链组成的128种人源化DM; 经过筛淘及ELISA鉴定, 获得HDM1、HDM2和HDM3 3个阳性克隆, 相对亲和力指数分别为HDM1 1.6 mol/L、HDM2 1.2 mol/L和HDM3 2.2 mol/L。

**结论:** 抗体库优化法是一个高效、简便的人源化方法; 获得的3株阳性克隆HDM1、HDM2、HDM3与亲本抗体DM同样具有良好的抗原结合特异性和较高的亲和力。

**关键词:** 人源化; 单链抗体; 组合抗体库; 肝癌; 重叠延伸PCR; 硫氰酸盐洗脱法; 酶联免疫吸附试验; 噬菌体展示技术

叶刚, 杨冬华, 汤绍辉, 黄卫, 丁世华, 罗静兰. 抗体库优化策略对特异性抗肝癌单链抗体的人源化. 世界华人消化杂志 2008; 16(11): 1144-1150  
<http://www.wjgnet.com/1009-3079/16/1144.asp>

## 0 引言

肝癌是一种常见的恶性肿瘤, 起病隐匿, 进展快, 转移早, 预后差, 目前临床早期诊治仍较难。单链抗体(single chain variable fragment, scFv)分子质量小, 容易进入病灶组织的周围循环及在肾内清除快; 缺少恒定区(Fc段), 不与具有Fc受体的非靶细胞结合, 因此在体内定位诊断时背景低、图像清晰<sup>[1]</sup>, 在肿瘤的影像分析<sup>[2]</sup>、导向治疗<sup>[3-4]</sup>和新药设计<sup>[5]</sup>等多个领域具有广阔的应用前景。但由于鼠源性抗体会诱导人体产生针对鼠源性蛋白的人抗鼠抗体(HAMA), 影响治疗效果, 又可能诱发过敏反应, 鼠源性抗体必须经过人源化改造方可应用于临床<sup>[6-7]</sup>。我们在2001年

构建成鼠抗人肝癌噬菌体scFv库<sup>[8]</sup>后, 成功利用噬菌体抗体库技术成功筛选出特异性抗肝癌单链抗体HscFv 4-16(GenBank登录号: DQ640759), 并在体外进行亲和力成熟改造, 获得具有高亲和力抗肝癌scFv DM<sup>[9-10]</sup>。现采用组合抗体库优化法<sup>[11]</sup>的人源化策略对scFv DM进行人源化改造, 以获得特异性强、亲和力高、免疫原性低的人源化抗肝癌scFv, 为肝癌的导向诊断和治疗提供新手段和新方法。

## 1 材料和方法

**1.1 材料** 肝癌细胞特异性单链抗体DM的核苷酸序列由本课题组提供; 同源蛋白分析借助基因数据库(EMBL+GenBank+DDBJ), 参考蛋白的结构坐标来源于蛋白质晶体结构数据库(the Protein Data Bank, PDB); 所有分子建模、能量优化均在Sgi图形工作站上, 采用Accelrys公司的Insight II 98商用软件包完成; 高保真Pyrobest DNA聚合酶、*Sfi* I 内切酶、*Not* I 内切酶均购自TaKaRa公司; Ligation High DNA连接酶购自ToYoBo公司; 凝胶回收试剂盒、质粒提取试剂盒、DNA片段纯化试剂盒均购自Omega公司; 大肠杆菌TG1、大肠杆菌HB2151、载体pCANTAB 5E、辅助噬菌体M13K07和HRP标记抗M13 mAb均购自Amershan公司; 人肝癌细胞株(Bel-7402, HepG2, SMMC7721)和正常人胎肝细胞株(L-02)由本室保存, 购自武汉大学中国典型培养物保藏中心。引物由上海英骏生物技术公司合成。

**1.2 方法** 通过IgBlast搜索基因数据库(EMBL+GenBank+DDBJ+Kabat Database)<sup>[12]</sup>, 确定与DM单链抗体FR同源性最高的人VH和VL胚系基因序列<sup>[13]</sup>。将鼠源抗体CDR插入到已选择好的人FR, 然后检查FR序列, 确定鼠、人序列之间不同的氨基酸残基。采用同源建模方法建模鼠源单链抗体DM的三维结构<sup>[14]</sup>, 按文献[15-16]结合分析抗体结构和鼠源抗体FR重要残基, 评价每个不同残基对抗原结合的重要性, 对应该回复突变的残基做出判断。最后将难以确定对抗原结合的重要性残基的鼠源、人源副本均编入人源化抗体序列。

**1.2.1 人源化抗肝癌噬菌体单链抗体全基因的合成:** 分别将重链和轻链拆分为大小约60 bp的寡核苷酸序列, 片段之间重叠约20 bp, 采用重叠延伸PCR(splicing overlapping extension-PCR, SOE-PCR)方法<sup>[17-18]</sup>合成scFv。 (1)轻、重链寡核

## ■ 研发前沿

近年来对肝癌单克隆抗体在肝癌检测诊断及导向治疗的深入研究, 为肝癌的诊疗带来了新的前景。但鼠源性抗体, 作为异种蛋白应用于人体有很强的免疫原性, 临床反复多次用药, 会使人体内产生人抗小鼠抗体(HAMA), 可使临床疗效减弱甚至消失, 或诱发过敏反应, 临床应用受限。



## ■相关报道

截至2007年, 12个人源化抗体被批准上市。1986年Jones *et al*首次采用CDR移植技术, 将鼠源抗体的CDR移植到人的重链FR上, 使免疫原性降低为原来的10%, 开创了真正意义的人源化抗体-改形抗体(RAb)。

表 1 引物序列表

引物名称	引物序列
F1	5'-atggcccaggtg(a/c)agctgtgagctgtgggctgag gtg aag aag cct ggg gcc tca gtg a>3'
R1	5'-acttgtagagatgtatccagaagccttgaggagacctcactgagggcccaggttc>3'
F2	5'-gga tac atc tcc aca agt tat gat ata gac tgg gtg cga cag gcc cct gga caaggg c>3'
R2	5'-agtactccctctccaggaaaatccatccaatccactcaagccctgtccagggggc>3'
F3	5'-ttt cct gga gag ggg agt act gaa tac aat gag aag ttc aag ggc aggg(c/t)c acc ctg a>3'
R3	5'-ctccatgtaggctgtgctgatggac(t/g) tgtctac(a/g)(c/a) tcagggtg(g/a)ccctgccttgaaac>3'
F4	5'-agc aca gcc tac atg gag ctg a(c/g)(t/c)agg ctg aga tct gac gac acg gccgtg tat t>3'
R4	5'-ccacaagtcaaagtagagcctatagtagtcccctctcgacagaaatacacggccgtgt>3'
F5	5'-ctc tac ttt gac ttg tgg ggc caa ggg acc acg gtc acc gtc tct tca ggt ggaggc g>3'
R5	5'-gatgtcagatccgccaccgccagagccacctccgctgaaccgctccacctgaagag>3'
F6	5'-ggg ggc gga tct gac atc gag ttg acc cag tct cca gcc acc ctg tct ttg tctcca gg>3'
R6	5'-tgt act tga gct ggc act gca gg(t/a) gag ggt ggc tct ttc ccc tgg aga caaaga cag g>3'
F7	5'-agt gcc agc tca agt aca cgt tac ata tat tgg tac caa cag aaa cct ggc caggct c>3'
R7	5'-agccacgttgtagtgtcatagatgaggagcctgggagcctggcagggtttctgtgtgt>3'
F8	5'-tat gac aca tcc aac gtg gct cct ggc(g/a)tc cca ttt agg ttc agt ggcagt ggg tct g>3'
R8	5'-ttcaggctctaggctgctgatggtagagataagatgtccagaccactgccactga>3'
F9	5'-agc agc cta gag cct gaa gat ttt gcc gtt tat tac tgt cag gag cgg agt gggtat c>3'
R9	5'-tcgtttgatctccagcttggtccctccgccgaacgtgtacggataaccactccgctct>3'
测序引物S1	5'-caa cgt gaa aaa att att cgc-3'
测序引物S6	5'-gta aat gaa ttt tct gta tga gg-3'

苷酸链引物1-9(表1)各5 pmol与0.25  $\mu$ L Pyrobest高保真DNA聚合酶进行PCR反应(50  $\mu$ L)。PCR反应程序设置: 94 $^{\circ}$ C 30 s, 58 $^{\circ}$ C 45 s, 72 $^{\circ}$ C 60 s, 32个循环后, 72 $^{\circ}$ C 10 min。凝胶电泳检测并回收PCR产物。(2)扩增P1-2, P3-4, P6-7, P8-9: 将P1和P2, P3和P4, P6和P7, P8和P9 PCR产物等摩尔混合, 加入上下游引物, 98 $^{\circ}$ C 10 s, 63 $^{\circ}$ C 60 s, 6个循环后, 98 $^{\circ}$ C 30 s, 63 $^{\circ}$ C 45 s, 72 $^{\circ}$ C 90 s, 32个循环后, 72 $^{\circ}$ C 10 min。(3)扩增重链(P1-2-3-4)和轻链(P6-7-8-9): PCR设置同上一轮反应。(4)将重链, Linker(P5), 轻链PCR产物等摩尔混合, 按相同反应条件进行重叠延伸PCR反应。(5)在PCR产物加上酶切位点, PCR反应条件: 95 $^{\circ}$ C 5 min, 94 $^{\circ}$ C 30 s, 63 $^{\circ}$ C 45 s, 72 $^{\circ}$ C 90 s, 32个循环后, 72 $^{\circ}$ C 10 min。凝胶电泳检测并回收基因片段, 产物纯化后备用。

1.2.2 抗肝癌噬菌体scFv的人源化组合抗体库的构建: 将scFv PCR产物予*Sfi*I、*Not*I双酶切后, 按scFv基因与载体pCANTAB 5E 3:1的摩尔比进行连接。pCANTAB 5E-scFv经电穿孔转化入电感受态大肠杆菌TG1。用SOBAG(含100 g/L的氨苄青霉素)平板筛选并测定库容量。随机挑取10个克隆接种培养, 次日抽提质粒DNA, 以质粒DNA为模板进行PCR反应检测, 测目的基因插入率。再进一步以其中一个质粒DNA为模板,

分别取F1up/R2down, F1up/R4down, F1up/R6, F3up/R9down, F1up/R8, F1up/R9down为引物, 进行PCR扩增。对噬菌体突变库进行2轮“挽救-吸附-洗脱-扩增”富集筛选。从最后1轮洗脱的噬菌体抗体库中挑选共90个克隆制备噬菌体抗体。以肝癌细胞(浓度为 $10^8$ /L)包被ELISA板, 正常肝细胞作为阴性对照, 经1 g/L BSA封闭后加入待测噬菌体抗体上清, 同时设3个复孔; 然后以1:5000 HRP标记的抗M13为II抗, 孵育, 洗涤后OPD底物显色, 标本 $A_{490}$ 值大于阴性对照2倍以上者为阳性将阳性克隆送上海英骏生物技术有限公司进行scFv基因序列测定, 采用S1, S6测序引物进行测序。

1.2.3 人源化抗肝癌scFv的分泌表达: 3个阳性克隆表达的噬菌体抗体10  $\mu$ L加到400  $\mu$ L对数生长长期的HB2151细胞400  $\mu$ L中, 37 $^{\circ}$ C振荡培养30 min; 将每个克隆的培养物接种于SOBAG-N平板上, 30 $^{\circ}$ C培养过夜。挑单菌落, 接种2 $\times$ YT-AG中, 30 $^{\circ}$ C培养过夜; 将过夜培养菌加入2 $\times$ YT-AG中, 30 $^{\circ}$ C培养1 h。离心, 去上清, 加入50 mL 2 $\times$ YT-AI(I为终浓度1 mmol/L IPTG), 30 $^{\circ}$ C培养16 h。离心15 min, 取上清, 即为含诱导表达的抗肝癌scFv抗体片段的培养上清, 置4 $^{\circ}$ C保存备用<sup>[19]</sup>。

1.2.4 相对亲和力测定: 参照文献[20-21]的方法, 将肝癌细胞(Bel-7402, HepG2, SMMC7721)

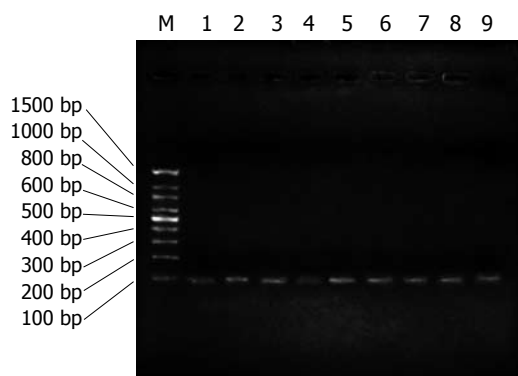


图 1 P1, P2, P3, P4, P5, P6, P7, P8和P9的PCR产物. M: marker; 1: P1; 2: P2; 3: P3; 4: P4; 5: P5; 6: P6; 7: P7; 8: P8; 9: P9.

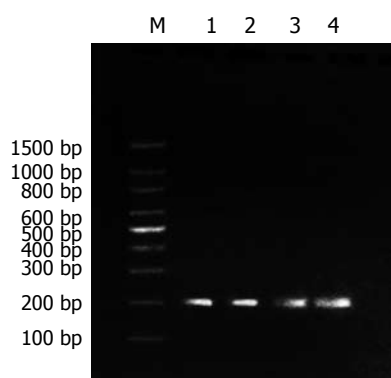


图 2 P1-2、P3-4、P6-7和P8-9 PCR产物. M: marker; 1: P1-2; 2: P3-4; 3: P6-7; 4: P8-9.

加入96孔培养板, 培养24 h; 0.5 g/L戊二醛固定, PBS/20 g/L脱脂牛奶封闭后加入抗体, 每个阳性克隆或原始克隆各加9个孔; 再加入不同浓度硫氰酸铵, 浓度依次为0、0.5、1.0、1.5、2.0、2.5、3.0、3.5、4.0 mol/L, 各孔内加入1:5000 HRP标记抗M13 mAb. 孵育, 洗涤后OPD底物显色. 以未加硫氰酸铵溶液孔的A值为100%, A值降低50%时所对应的硫氰酸铵溶液的浓度, 即为此抗体的相对亲和力指数.

## 2 结果

**2.1 人源化抗肝癌噬菌体单链抗体全基因的合成** (1)通过分析抗体结构和鼠源抗体FR重要残基, 将人、鼠VH和VL的FR序列的20个和23个不同残基, 划分为28个人源化残基、8个回复突变残基和7个难以确定残基; (2)将人源化单链抗体序列拆分为F1-9和R1-9共18个大小约60 bp, 以F1/R1, F2/R2, F3/R3, F4/R4, F5/R5, F6/R6, F7/R7, F8/R8, F9/R9互为引物和模板, 经过首轮重叠延伸PCR, 获得大小约为100 bp的片段(图1); (3)经过第2轮重叠延伸PCR, 将P1和P2, P3和P4,

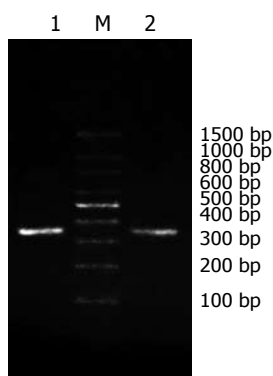


图 3 P1-2-3-4、P6-7-8-9片段PCR产物. 1: P1-2-3-4; M: marker; 2: P6-7-8-9.

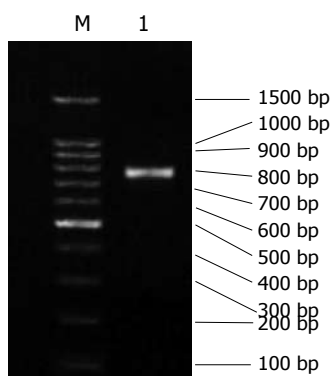


图 4 P1-9 PCR产物. M: marker; 1: P1-9.

P6和P7, P8和P9拼接, 获得大小约为180 bp的片段(图2); (4)经过第3轮重叠延伸PCR, 将P1-2和P3-4, P6-7和P8-9拼接, 获得P1-2-3-4(重链)、P6-7-8-9片段(轻链), 大小约340 bp(图3); (5)经过第4轮重叠延伸PCR, 将P1-2-3-4、P5、P6-7-8-9片段拼接为P1-9, 大小约750 bp, 与理论值相符(图4).

**2.2 抗肝癌噬菌体scFv人源化组合抗体库的构建** 转化的细菌在含有氨苄青霉素的平板上均生长良好, 基因插入率为90%. 再进一步以其中一个质粒DNA为模板, 分别取F1up/R2down, F1up/R4down, F1up/R6, F3up/R9down, F1up/R8, F1up/R9down为引物, 进行PCR扩增, 获得PCR产物P1-2, P1-4, P1-6, P3-9, P1-8, P1-9, 经15 g/L琼脂糖凝胶电泳, 结果显示条带与理论值200、, 360、520、600、680、770 bp基本一致(图5). 将其中4个克隆的质粒DNA送上海英骏公司测序, 序列正确. PCR鉴定和测序结果证明人源化组合抗体库的构建成功, 实际库容为 $4.77 \times 10^5$ . 从构建的抗肝癌噬菌体scFv人源化组合库中随机挑选出90个克隆, 经ELISA鉴定, 有24个克隆的 $A_{490}$ 值高于阴性对照的 $A_{490}$ 值2倍以上, 提示这24个单克隆菌株是能特异性结合肝癌细胞的阳性克隆.

**2.3 阳性克隆测序结果** 23个特异性抗肝癌人源

### ■创新盘点

本研究通过不同的人源化策略将抗体进行人源化改造, 可明显降低甚至完全消除抗体的免疫原性.

## ■应用要点

抗体库优化FR法为实现人源化和优化FR,快速获取高亲和力的人源化抗体提供了一种新手段。

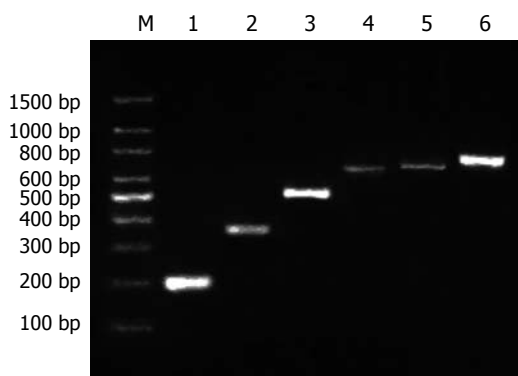


图5 重组子质粒DNA的PCR鉴定图。M: marker; 1: P1-2; 2: P1-4; 3: P1-6; 4: P3-9; 5: P1-8; 6: P1-9。

化scFv的基因序列被成功测出, 获得3个不同的基因序列, 分别命名为HDM1、HDM2、HDM3。借助NCBI的BL2seq, 将3条基因序列与亲本抗体scFvDM序列比对, 结果提示人源化后VH骨架区的同源性由原来的76%提高到91%, VL骨架区的同源性从79%提高到83%。将3条人源化抗体的骨架区氨基酸序列作比较结果见表2。

**2.4 相对亲和力测定** 以硫氰酸盐洗脱法对亲本scFv DM及3株阳性克隆HDM1、HDM2、HDM3的可溶性抗体进行相对亲和力测定。亲本scFv DM可溶性抗体对应的NH<sub>4</sub>SCN浓度即相对亲和力指数为3.0 mol/L, HDM1为1.6 mol/L, HDM2为1.2 mol/L, HDM3为2.2 mol/L(图6)。HDM1、HDM2和HDM3的相对亲和力指数分别为亲本抗体的0.54、0.40和0.74。

### 3 讨论

抗体人源化后亲和力常较原亲本抗体的明显减弱, 可降低为亲本抗体的1/2-1/100<sup>[22]</sup>。研究结果显示, 其具有支持作用的FR的某些氨基酸残基参与CDR的空间构象, 甚至直接与抗原相互作用<sup>[23-24]</sup>, 单纯将鼠源抗体的CDR移植到人抗体的FR所获得的人源化抗体很难保持亲本抗体的亲和力和特异性<sup>[25]</sup>。学者常根据已发表的信息, 确定FR中起关键作用的氨基酸, 通过逐次试着将一些FR残基回复突变为鼠残基, 使抗体恢复亲和力<sup>[26]</sup>, 这样既繁琐, 效率也低。我们采用抗体库优化FR的策略对scFv进行人源化, 先通过分子结构分析找出可能影响抗原结合部位立体结构的骨架区残基, 将这些残基的鼠源副本和人源副本同时组合到一个抗体库中, 构建人源化组合抗体库, 借助噬菌体展示技术强大的筛选能力寻找最佳组合, 确定哪些位置需要保留亲本鼠源残基, 达到优化的作用。本实验通过重叠延

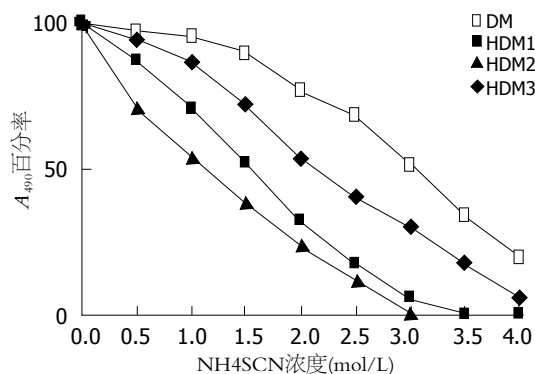


图6 硫氰酸盐洗脱法比较亲本克隆DM和阳性克隆HDM1、HDM2、HDM3相对亲和力。

伸PCR技术合成人源化抗体全基因, 并克隆到噬菌粒载体pCANTAB 5E, 通过电穿孔转化到大肠杆菌, 利用抗体库技术成功构建抗肝癌scFv人源化组合抗体库, 库容 $4.77 \times 10^5$ , 包含了由25不同重链和22不同轻链组成的128种人源化DM。

噬菌体展示技术的优越性在于具有极强的筛选功能, 是一种极高效的表达、筛选体系。噬菌体抗体的抗体分子以融合蛋白的形式表达在噬菌粒外膜上, 相当于体内B细胞的膜型表达, 使我们能在体外模拟体内的抗原对特异性抗体的克隆选择过程<sup>[6]</sup>。通过与抗原的结合, 洗涤除去不结合的噬菌体, 将结合于抗原的噬菌体洗脱下来, 同时由于噬菌体对大肠杆菌的感染性, 使噬菌体抗体库技术能够以淘洗的方式, 达到富集的目的, 为快速选择特异性抗体提供了简便而高效的筛选系统<sup>[18]</sup>。一般每一轮的筛选可富集50-1000倍<sup>[27]</sup>, 因此我们按库容大小设计为仅筛淘2次, 然后在最后1次筛淘后, 随机挑取90克隆制备噬菌体抗体, 以肝癌细胞包被作固相抗原, 通过ELISA鉴定出24个阳性克隆, 送去测序, 获得3个克隆的序列。以硫氰酸盐洗脱法对亲本scFv DM及3株阳性克隆HDM1、HDM2、HDM3的可溶性抗体进行相对亲和力测定。亲本scFv DM对应的NH<sub>4</sub>SCN浓度即相对亲和力指数为3.0 mol/L, HDM1为1.6 mol/L, HDM2为1.2 mol/L, HDM3为2.2 mol/L, 提示获得的3株阳性克隆HDM1、HDM2、HDM3与亲本抗体DM同样具有良好的抗原结合特异性和较高的亲和力。分析3个阳性克隆HDM1、HDM2、HDM3的氨基酸序列发现, 3个克隆的轻链均包含了人抗体残基SerL22, 重链H67, H70残基均为人抗体残基, 分别是Val和Thr; 重链H73, H82A均为鼠抗体残基, 分别是Lys和Thr; 3个克隆的H5和L58号残基人、鼠残基都有, 提示H5和L58残基不是必



表 2 人源化单链抗体氨基酸序列比较

抗体	残基(暴露度)						
	H5	H67	H70	H73	H82A	L22	L58
	0.82	0.00	0.79	0.43	0.58	0.69	0.13
DM	K	A	S	K	T	T	V
人模板	Q	V	T	T	S	S	I
HDM1	K	V	T	K	T	S	V
HDM2	Q	V	T	K	T	S	V
HDM3	K	V	T	K	T	S	I

K: 赖氨酸; Q: 谷氨酰胺; A: 丙氨酸; V: 缬氨酸; S: 丝氨酸; T: 苏氨酸; I: 异亮氨酸。

须回复突变残基。L22和H70残基的暴露度分别为0.69、0.79, 属于大部分暴露残基; H5的暴露度为0.82, 属暴露残基, 3个阳性克隆的L22, H70都是人抗体残基, H5人、鼠残基都有, 表明L22, H5, H70均可人源化, 提示将暴露残基或大部分暴露残基人源化, 对抗原抗体结合没有不利影响, 与Padlan *et al*<sup>[28]</sup>的推论相符。H73, H82A均为鼠残基, 提示H73和H82A的重要性, 人源化可能对抗原抗体的结合有影响。L58, H67均为包埋残基, H67在3个阳性克隆中均为人抗体残基Val, L58在HDM3以人抗体残基Ile出现, 在另两个克隆中则为鼠抗体残基Val, 提示包埋残基L58, H67为可人源化残基。Rosok *et al*<sup>[29]</sup>的实验结果也证明了在人源化时不是所有的包埋残基都必须回复突变。本实验借助抗体库对多样化抗体的强大筛选能力, 通过筛选确定需保留的亲本残基, 达到优化人源化抗体的目的。

总之, 本实验通过抗体库优化法, 成功对抗肝癌scFv DM进行人源化, 获得3株与亲本抗体具有同样良好的抗原结合特异性和较高的亲和力的阳性克隆, 并帮助判断必须回复突变的重要残基, 证明抗体库优化法是一个高效、实用的人源化方法, 可一步就实现人源化和优化FR的目的, 为快速获取高亲和力的人源化抗体提供了新手段。

#### 4 参考文献

- Pavlinkova G, Colcher D, Booth BJ, Goel A, Batra SK. Pharmacokinetics and biodistribution of a light-chain-shuffled CC49 single-chain Fv antibody construct. *Cancer Immunol Immunother* 2000; 49: 267-275
- Sundaresan G, Yazaki PJ, Shively JE, Finn RD, Larson SM, Raubitschek AA, Williams LE, Chatziioannou AF, Gambhir SS, Wu AM. 124I-labeled engineered anti-CEA minibodies and

- diabodies allow high-contrast, antigen-specific small-animal PET imaging of xenografts in athymic mice. *J Nucl Med* 2003; 44: 1962-1969
- Cooke SP, Pedley RB, Boden R, Begent RH, Chester KA. In vivo tumor delivery of a recombinant single chain Fv::tumor necrosis factor- $\alpha$  fusion [correction of factor: a fusion] protein. *Bioconjug Chem* 2002; 13: 7-15
- Deckert PM, Renner C, Cohen LS, Jungbluth A, Ritter G, Bertino JR, Old LJ, Welt S. A33scFv-cytosine deaminase: a recombinant protein construct for antibody-directed enzyme-prodrug therapy. *Br J Cancer* 2003; 88: 937-939
- von Minckwitz G, Harder S, Hovelmann S, Jager E, Al-Batran SE, Loibl S, Atmaca A, Cimpoiu S, Neumann A, Abera A, Knuth A, Kaufmann M, Jager D, Maurer AB, Wels WS. Phase I clinical study of the recombinant antibody toxin scFv(FRP5)-ETA specific for the ErbB2/HER2 receptor in patients with advanced solid malignomas. *Breast Cancer Res* 2005; 7: R617-R626
- Kim SJ, Park Y, Hong HJ. Antibody engineering for the development of therapeutic antibodies. *Mol Cells* 2005; 20: 17-29
- Hwang WY, Foote J. Immunogenicity of engineered antibodies. *Methods* 2005; 36: 3-10
- 杨冬华, 毕向军, 农玉新. 抗肝癌单链抗体基因库的制备. *第一军医大学学报* 2001; 21: 910-912, 916
- 周旻, 杨冬华, 汤绍辉, 卢筱华, 黄卫, 李康. 集落挖掘法在抗肝癌噬菌体单链抗体库筛选中的应用. *中国病理生理杂志* 2005; 21: 1246-1248
- 卢筱华, 杨冬华, 周旻, 汤绍辉. 抗肝癌单链抗体体外亲和力成熟的改造及意义. *中华肝脏病杂志* 2006; 14: 192-195
- Son JH, Lee UH, Lee JJ, Kwon B, Kwon BS, Park JW. Humanization of agonistic anti-human 4-1BB monoclonal antibody using a phage-displayed combinatorial library. *J Immunol Methods* 2004; 286: 187-201
- Zhang Y, Li ZS, Sun M, Zheng QC, Sun CC. Molecular simulation studies of a selenium-containing scFv catalytic antibody that mimics glutathione peroxidase. *Biochim Biophys Acta* 2005; 1747: 27-34
- Hwang WY, Almagro JC, Buss TN, Tan P, Foote J. Use of human germline genes in a CDR homology-based approach to antibody humanization. *Methods* 2005; 36: 35-42
- 叶刚, 杨冬华, 汤绍辉, 周旻, 丁世华, 罗静兰. 特异性抗肝癌单链抗体HscFv4-16的分子模建. *中国病理生理杂志* 2007; 23: 1246-1248
- Vargas-Madrado E, Paz-Garcia E. An improved model of association for VH-VL immunoglobulin domains: asymmetries between VH and VL in the packing of some interface residues. *J Mol Recognit* 2003; 16: 113-120
- Staelens S, Desmet J, Ngo TH, Vauterin S, Pareyn I, Barbeaux P, Van Rompaey I, Stassen JM, Deckmyn H, Vanhoorelbeke K. Humanization by variable domain resurfacing and grafting on a human IgG4, using a new approach for determination of non-human like surface accessible framework residues based on homology modelling of variable domains. *Mol Immunol* 2006; 43: 1243-1257
- Yang DF, Zhu HF, Wang ZH, Shen GX, Tian DY. Construction of single chain Fv antibody against transferrin receptor and its protein fusion with alkaline phosphatase. *World J Gastroenterol* 2005; 11:

#### ■同行评价

本文设计合理, 科学性较强, 有一定的参考价值。

- 3300-3303
- 18 Yazaki PJ, Sherman MA, Shively JE, Ikle D, Williams LE, Wong JY, Colcher D, Wu AM, Raubitschek AA. Humanization of the anti-CEA T84.66 antibody based on crystal structure data. *Protein Eng Des Sel* 2004; 17: 481-489
- 19 Wei J, Liu Y, Yang S, Xu J, Kong H, Han B, Bao Y, Wu Y, Yin W, Li W, Yan G, Luo G, Xu HP, Li Y, Yang B. Screening of single-chain variable fragments against TSP50 from a phage display antibody library and their expression as soluble proteins. *J Biomol Screen* 2006; 11: 546-552
- 20 王刚, 王琰. 硫氰酸盐洗脱法测定噬菌体抗体的相对亲和力. *中华微生物学和免疫学杂志* 2000; 20: 355-357
- 21 汪保安, 陈晓穗, 王欲晓, 曲佳, 周丽君, 王琰. 通过随机突变提高抗TNF- $\alpha$ 单链抗体的亲和力. *细胞与分子免疫学杂志* 2005; 21: 445-448
- 22 O'Connor P. Natalizumab and the role of alpha 4-integrin antagonism in the treatment of multiple sclerosis. *Expert Opin Biol Ther* 2007; 7: 123-136
- 23 Foote J, Winter G. Antibody framework residues affecting the conformation of the hypervariable loops. *J Mol Biol* 1992; 224: 487-499
- 24 Li Y, Li H, Smith-Gill SJ, Mariuzza RA. Three-dimensional structures of the free and antigen-bound Fab from monoclonal antilysozyme antibody HyHEL-63(.). *Biochemistry* 2000; 39: 6296-6309
- 25 Saldanha JW, Martin AC, Leger OJ. A single backmutation in the human kIV framework of a previously unsuccessfully humanized antibody restores the binding activity and increases the secretion in cos cells. *Mol Immunol* 1999; 36: 709-719
- 26 Caldas C, Coelho V, Kalil J, Moro AM, Maranhao AQ, Brigido MM. Humanization of the anti-CD18 antibody 6.7: an unexpected effect of a framework residue in binding to antigen. *Mol Immunol* 2003; 39: 941-952
- 27 Zhang JL, Gou JJ, Zhang ZY, Jing YX, Zhang L, Guo R, Yan P, Cheng NL, Niu B, Xie J. Screening and evaluation of human single-chain fragment variable antibody against hepatitis B virus surface antigen. *Hepatobiliary Pancreat Dis Int* 2006; 5: 237-241
- 28 Padlan EA, Abergel C, Tipper JP. Identification of specificity-determining residues in antibodies. *FASEB J* 1995; 9: 133-139
- 29 Rosok MJ, Yelton DE, Harris LJ, Bajorath J, Hellstrom KE, Hellstrom I, Cruz GA, Kristensson K, Lin H, Huse WD, Glaser SM. A combinatorial library strategy for the rapid humanization of anticarcinoma BR96 Fab. *J Biol Chem* 1996; 271: 22611-22618

编辑 程剑侠 电编 郭海丽

ISSN 1009-3079 CN 14-1260/R 2008年版权归世界华人消化杂志

## • 消息 •

### 世界华人消化杂志性质、刊登内容及目标

**本刊讯** 《世界华人消化杂志(国际标准刊号ISSN 1009-3079, 国内统一刊号CN 14-1260/R, Shijie Huaren Xiaohua Zazhi/World Chinese Journal of Digestology)》, 是一本由来自国内23个省、市、自治区、特别行政区的496位胃肠病学和肝病专家支持的开放存取的同行评议性的旬刊杂志, 旨在推广国内各地的胃肠病学和肝病领域临床实践和基础研究相结合的最具有临床意义的原创性及各类评论性的文章, 使其成为一种公众资源, 同时科学家、医生、患者和学生可以通过这样一个不受限制的平台来免费获取全文, 了解其领域的所有的关键的进展, 更重要的是这些进展会为本领域的医务工作者和研究者服务, 为他们的患者及基础研究提供进一步的帮助。

除了公开存取之外, 《世界华人消化杂志》的另一大特色是对普通读者的充分照顾, 即每篇论文都会附带有一组供非专业人士阅读的通俗易懂的介绍大纲, 包括背景资料、研发前沿、相关报道、创新盘点、应用要点、名词解释、同行评价。

《世界华人消化杂志》报道的内容包括食管、胃、肠、肝、胰肿瘤, 食管疾病、胃肠及十二指肠疾病、肝胆疾病、肝脏疾病、胰腺疾病、感染、内镜检查法、流行病学、遗传学、免疫学、微生物学, 以及胃肠道运动对神经的影响、传送、生长因素和受体、营养肥胖、成像及高科技技术。

《世界华人消化杂志》的目标是出版高质量的胃肠病学和肝病领域的专家评论及临床实践和基础研究相结合具有实践意义的文章, 为内科学、外科学、感染病学、中医药学、肿瘤学、中西医结合学、影像学、内镜学、介入治疗学、病理学、基础研究等医生和研究人员提供转换平台, 更新知识, 为患者康复服务。(常务副总编辑: 张海宁 2008-04-18)

# 土槿皮乙酸对BEL-7402细胞凋亡、线粒体膜电位及COX-2蛋白表达的影响

鞠晓华, 徐永红, 李岩

鞠晓华, 徐永红, 李岩, 中国医科大学附属盛京医院消化内科 辽宁省沈阳市 110004

鞠晓华, 2005年中国医科大学博士, 主要从事中药对消化系统肿瘤治疗作用的研究。

辽宁省教育厅攻关计划资助项目, No. 2004D186

作者贡献分布: 此课题由鞠晓华及李岩设计; 研究过程由鞠晓华及徐永红操作完成; 研究所用新试剂及分析工具由鞠晓华及徐永红提供; 数据分析由鞠晓华及徐永红完成; 本论文写作由鞠晓华完成。

通讯作者: 李岩, 110004, 辽宁省沈阳市和平区三好街36号, 中国医科大学附属盛京医院消化内科. yanli0227@126.com  
电话: 024-83955189

收稿日期: 2008-01-12 修回日期: 2008-02-28

## Effects of pseudolaric acid B on the apoptosis, mitochondrial membrane potential and cyclooxygenase-2 expression in hepatocellular carcinoma cell line BEL-7402

Xiao-Hua Ju, Yong-Hong Xu, Yan Li

Xiao-Hua Ju, Yong-Hong Xu, Yan Li, Department of Gastroenterology, Shengjing Hospital Affiliated to China Medical University, Shenyang 110004, Liaoning Province, China  
Supported by: the Tackle-Key-Problem Project of Education Department Project of Liaoning Province, No. 2004D186

Correspondence to: Yan Li, Department of Gastroenterology, Shengjing Hospital Affiliated to China Medical University, 36 Sanhao Street, Heping District, Shenyang 110004, Liaoning Province, China. yanli0227@126.com  
Received: 2008-01-12 Revised: 2008-02-28

### Abstract

**AIM:** To investigate the effects of pseudolaric acid B (PAB) on the cell cycle arrest and apoptosis of human hepatocellular carcinoma cell line BEL-7402 and the related mechanism.

**METHODS:** Hepatocellular carcinoma line BEL-7402 cultured *in vitro* was treated with various concentrations (0.5, 1.0, 2.0, 4.0  $\mu\text{mol/L}$ ) of PAB at various intervals. Cell proliferation was examined by MTT assay. Cell cycle and apoptosis were analyzed by flow cytometry, and nuclear condensation in BEL-7402 cells was examined with acridine orange staining. The change of

mitochondrial trans-membrane potential was measured by JC-1 staining and cyclooxygenase-2 (COX-2) protein expression was detected by Western blot.

**RESULTS:** Various concentrations of PAB inhibited the growth of BEL-7402 cells in a dose- and time-dependent manner. PAB induced apoptosis and cell cycle arrest at G<sub>2</sub>/M phase. BEL-7402 cells treated with 2.0, 4.0  $\mu\text{mol/L}$  PAB for 24 h showed significantly enhanced apoptosis as compared with the control cells ( $19.06\% \pm 3.87\%$ ,  $31.19\% \pm 1.46\%$  vs  $0.10\% \pm 0.08\%$ ,  $P < 0.05$ ). With acridine orange staining, we observed apoptotic body after the cells were treated with 1.0  $\mu\text{mol/L}$  PAB for 24 h. After the cells were treated with 0.5  $\mu\text{mol/L}$  PAB for 24 h, the mitochondrial membrane potential declined significantly. The expression of COX-2 protein in BEL-7402 cells decreased in a dose-dependent manner.

**CONCLUSION:** PAB may inhibit the proliferation and induce the apoptosis of BEL-7402 cells by depolarization of the mitochondrial membrane potential and down-regulation of the COX-2 expression.

**Key Words:** Pseudolaric acid B; Apoptosis; Mitochondrial membrane potential; Cyclooxygenase-2; Methyl thiazolyl tetrazolium assay; Flow cytometry; Western blot

Ju XH, Xu YH, Li Y. Effects of pseudolaric acid B on the apoptosis, mitochondrial membrane potential and cyclooxygenase-2 expression in hepatocellular carcinoma cell line BEL-7402. *Shijie Huaren Xiaohua Zazhi* 2008; 16(11): 1151-1156

### 摘要

**目的:** 探讨土槿皮乙酸(PAB)对人肝癌细胞株BEL-7402增殖和凋亡的影响及其影响机制。

**方法:** 体外培养肝癌BEL-7402细胞, 用不同浓度PAB作用不同时间后, MTT比色法检测PAB对细胞增殖的影响; 流式细胞仪分析PAB对

### ■背景资料

土槿皮是松科植物金钱松的根皮, 土槿皮乙酸(PAB)是土槿皮中主要的生物活性成分, 与雷公藤总甙同属于二萜类化合物。近年来研究发现PAB可抑制胃癌、肺癌、结肠癌、宫颈癌及黑色素瘤等多种肿瘤细胞的增殖、诱导细胞凋亡、抗肿瘤血管生成和抑制P-糖蛋白过表达引起的肿瘤耐药, 因此, 受到人们的广泛关注。

### ■同行评议者

吴志勇, 教授, 上海交通大学医学院附属仁济医院普外科

## ■研究前沿

PAB可抑制多种肿瘤细胞的增殖并诱导细胞凋亡,但其具体机制尚不完全清楚,并可能因为细胞类型的不同而存在差异。

细胞周期和凋亡的影响;吖啶橙染色荧光显微镜下观察PAB引起的肝癌细胞株BEL-7402形态学变化;JC-1检测线粒体膜电位的变化;Western blot方法检测PAB对COX-2表达的影响。

**结果:** PAB作用细胞24, 48, 72 h, 细胞增殖受到抑制, 且表现为剂量依赖性和时间依赖性; PAB使肝癌细胞细胞周期阻滞于G<sub>2</sub>/M期; 与对照组相比, 2.0, 4.0  $\mu\text{mol/L}$  PAB作用24 h后, 细胞凋亡率明显增加, 差异显著( $19.06\% \pm 3.87\%$ ,  $31.19\% \pm 1.46\%$  vs  $0.10\% \pm 0.08\%$ ,  $P < 0.05$ ); 吖啶橙染色发现1.0  $\mu\text{mol/L}$  PAB作用24 h, 细胞内即有凋亡小体出现; 与对照组相比, 0.5  $\mu\text{mol/L}$  PAB作用24 h即可降低BEL-7402线粒体膜电位( $P < 0.05$ ); 不同浓度PAB作用24 h后, 随PAB浓度增加COX-2蛋白表达递减。

**结论:** PAB通过降低BEL-7402线粒体膜电位、减少COX-2的表达抑制细胞生长, 诱导细胞凋亡。

**关键词:** 土槿皮乙酸; 细胞凋亡; 线粒体膜电位; 环氧化酶; MTT比色法; 流式细胞术; 免疫印迹

鞠晓华, 徐永红, 李岩. 土槿皮乙酸对BEL-7402细胞凋亡、线粒体膜电位及COX-2蛋白表达的影响. 世界华人消化杂志 2008; 16(11): 1151-1156  
<http://www.wjgnet.com/1009-3079/16/1151.asp>

## 0 引言

土槿皮是松科植物金钱松的根皮, 土槿皮乙酸(pseudolaric acid B, PAB)是土槿皮主要的生物活性成分, 与雷公藤总甙同属于二萜类化合物, 分子式为C<sub>23</sub>H<sub>28</sub>O<sub>8</sub>。近年研究发现PAB具有抗肿瘤作用, 其可以抑制胃癌、肺癌、结肠癌、宫颈癌及黑色素瘤等多种肿瘤细胞的增殖并诱导细胞凋亡<sup>[1-4]</sup>, 但其具体机制尚不完全清楚, 并可能因为细胞类型的不同而存在差异<sup>[5-8]</sup>。

目前, 随着对细胞凋亡机制研究不断深入, 线粒体在细胞凋亡中的作用受到关注。在凋亡过程中, 线粒体有两个重要作用, 首先他以ATP的形式提供细胞凋亡所需的能量。其次, 在细胞尚未发生形态改变时, 细胞内线粒体已开始一系列活动, 如线粒体跨膜电位( $\Delta\psi_m$ )降低、膜发生渗透性转换、线粒体释放凋亡特异性酶激活物细胞色素C及凋亡诱导因子(apoptosis inducing factor, AIF)等, 最终决定细胞凋亡发生与否。因此, 线粒体被认为是细胞凋亡的调控器<sup>[9-10]</sup>。

本研究观察PAB对肝癌细胞BEL-7402增殖及凋亡的影响, 探讨线粒体膜电位及COX-2在PAB诱导细胞凋亡过程中的变化, 旨在认识PAB抗肿瘤作用机制。

## 1 材料和方法

**1.1 材料** PAB(中国药品生物制品检定所, 分子量432.5 g/mol, 批号110880-200502)。RPMI 1640培养基(Hyclone公司), 胎牛血清(天津灏洋生物制品公司), 胰酶(Amresco公司), 噻唑蓝MTT(南京凯基生物发展有限公司), Hoechst 33258 (Sigma公司), 碘化丙啶(propidium iodide, PI, Sigma公司), 线粒体膜电位检测试剂盒JC-1(南京凯基生物发展有限公司), COX-2, actin羊抗人多克隆一抗和辣根酶标记兔抗山羊IgG(Santa Cruz Biotechnology)。人肝癌细胞株BEL-7402由中国医科大学细胞生物教研室提供。

### 1.2 方法

**1.2.1 细胞系及细胞培养:** 细胞接种在含100 mL/L胎牛血清、100 U/mL青链霉素的RPMI 1640培养基中, 在37℃、体积分数为50 mL/L CO<sub>2</sub>、95%湿度培养箱中培养。细胞单层贴壁生长, 48-72 h传代。

**1.2.2 MTT比色法检测细胞增殖:** 人肝癌细胞株BEL-7402细胞密度调整为 $4-5 \times 10^7/\text{L}$ , 接种于96孔培养板, 每孔100  $\mu\text{L}$ 。培养12 h, 分别加入浓度为0, 0.5, 1.0, 2.0, 4.0  $\mu\text{mol/L}$  PAB, 培养24, 48, 72 h, 每孔加入MTT 15  $\mu\text{L}$  (5 g/L), 继续培养4 h后, 弃上清, 每孔加入150  $\mu\text{L}$ 二甲亚砜, 避光振荡15 min后, 酶标仪于590 nm波长下检测各孔吸光度值(A值), 绘制量效曲线。细胞抑制率(%) =  $(1 - \text{加药组平均A值} / \text{对照组平均A值}) \times 100\%$ 。

**1.2.3 流式细胞仪分析细胞周期和凋亡率:** 分别收集被0, 0.5, 1.0, 2.0, 4.0  $\mu\text{mol/L}$  PAB作用24 h的肝癌细胞, 调整细胞数约为 $1 \times 10^6$ , PBS洗涤细胞2次, 加入700 mL/L乙醇, 置4℃固定过夜。检测时用PBS洗涤细胞两次, PI复合染液避光染色20 min后行流式细胞仪检测。Cell Quest软件获取单个细胞104个, 用Mod Fit LT软件分析细胞周期和凋亡率。

**1.2.4 细胞形态学观察:** 10 mg吖啶橙溶于100 mL pH为6.8的PBS中, 滤过, 4℃避光保存。收集药物作用后的各组细胞, PBS液洗涤2遍, 制成活细胞悬液, 浓度为 $10^{10}$  cells/L, 取95  $\mu\text{L}$ 细胞悬液, 加入5  $\mu\text{L}$ 吖啶橙储存液混匀, 吸1滴混合液点于洁净玻片上, 直接用盖玻片封片, 荧光显微镜观察, 摄片。

**1.2.5 检测 $\Delta\psi_m$**  PAB作用24 h的肝癌细胞, 用

表 1 不同浓度PAB作用24 h对BEL-7402细胞周期和凋亡率的影响 (mean  $\pm$  SD, %)

PAB浓度 ( $\mu$ mol/L)	G <sub>0</sub> /G <sub>1</sub>	S	G <sub>2</sub> /M	凋亡率
0.0	73.62 $\pm$ 1.38	26.28 $\pm$ 0.83	0.10 $\pm$ 1.48	0.10 $\pm$ 0.08
0.5	70.97 $\pm$ 2.97	22.82 $\pm$ 2.63	6.21 $\pm$ 0.36	0.23 $\pm$ 0.16
1.0	60.06 $\pm$ 1.40 <sup>a</sup>	20.11 $\pm$ 2.31	13.83 $\pm$ 4.67 <sup>a</sup>	5.39 $\pm$ 2.67
2.0	28.66 $\pm$ 2.31 <sup>a</sup>	15.47 $\pm$ 3.17 <sup>a</sup>	55.87 $\pm$ 3.87 <sup>a</sup>	19.06 $\pm$ 3.87 <sup>a</sup>
4.0	0.61 $\pm$ 0.12 <sup>a</sup>	1.96 $\pm$ 0.07 <sup>a</sup>	97.43 $\pm$ 1.46 <sup>a</sup>	31.19 $\pm$ 1.46 <sup>a</sup>

<sup>a</sup> $P < 0.05$  vs 对照组.

PBS洗涤细胞2次, 收集不多于 $1 \times 10^6$ 的细胞; 取500  $\mu$ L 10 $\times$  incubation Buffer加4.5 mL灭菌去离子水稀释成1 $\times$  incubation Buffer, 混匀并预热至37 $^{\circ}$ C; 吸取2.5 mL 1 $\times$  incubation Buffer, 加入5  $\mu$ L JC-1, 涡旋混匀配成JC-1工作液; 取500  $\mu$ L JC-1工作液将细胞均匀悬浮, 37 $^{\circ}$ C, 50 mL/L CO<sub>2</sub>的培养箱中孵育15-20 min; 室温离心(2000 r/min, 5 min)收集细胞, 用1 $\times$  incubation Buffer洗两次; 吸取500  $\mu$ L 1 $\times$  incubation Buffer重新悬浮细胞; 流式细胞仪(Ex = 488 nm; Em = 530 nm)检测细胞凋亡的情况. 荧光显微镜观察: 滴1滴上述细胞悬液于载玻片, 盖上盖玻片, 于荧光显微镜下观察, 照相.

1.2.6 检测COX-2表达: 收集BEL-7402细胞, 用冰冷的PBS洗涤细胞2次, 4 $^{\circ}$ C, 3000 r/min离心5 min, 去上清, 立即置于冰上; 加入细胞裂解液及蛋白酶抑制剂混合液, 吹打均匀, 冰上放置20 min; 4 $^{\circ}$ C离心, 14 000 r/min, 10 min; 将上清液转移至另一干净的离心管中, 取部分上清液测定蛋白质浓度. 取等蛋白量样品上清液与2 $\times$ 样品缓冲液混匀后于沸水浴中煮沸3 min, 上样, 用SDS-PAGE进行电泳, 转膜, 加入actin山羊多克隆抗体和COX-2山羊多克隆抗体, 室温孵育2 h, 辣根过氧化物酶标记山羊抗兔IgG二抗和兔抗山羊IgG二抗室温孵育1 h; 混合等体积的A液和B液, 与PVDF膜共孵育5 min, 于暗室中进行曝光、显影、定影; 以凝胶成像系统进行成像及数据采集.

**统计学处理** 所有实验数据均采用mean  $\pm$  SD表示, 用SPSS13.0软件进行 $t$ 检验.

## 2 结果

2.1 BEL-7402生长的抑制作用 0.5, 1.0, 2.0, 4.0  $\mu$ mol/L PAB对细胞作用24, 48, 72 h, 抑制细胞生长, 且表现出明显的剂量依赖性和时间依赖性. 2.0  $\mu$ mol/L PAB对BEL-7402作用72 h, 抑制率接

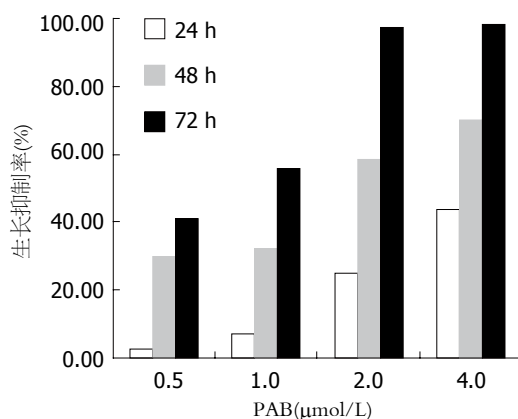


图 1 不同浓度PAB作用不同时间对BEL-7402生长的抑制.

近100%(图1).

2.2 细胞周期和凋亡率 PAB对BEL-7402细胞作用24 h, 随着浓度的增加, G<sub>0</sub>/G<sub>1</sub>、S期细胞逐渐减少, G<sub>2</sub>/M期细胞逐渐增多, 提示细胞周期阻滞于G<sub>2</sub>/M期; 与对照组相比, 2.0, 4.0  $\mu$ mol/L PAB作用24 h后, 细胞凋亡率明显增加(表1).

2.3 吖啶橙染色 吖啶橙荧光染色可较清楚地显示凋亡细胞的胞体与胞核形态. 正常细胞核结构正常、均呈绿色荧光(图2A). 1.0  $\mu$ mol/L PAB作用24 h后, 荧光显微镜下观察到典型的细胞凋亡特征性变化: 凋亡细胞胞核呈固缩状的或半月形绿色荧光或橘黄色荧光(图2B).

2.4  $\Delta\psi_m$  JC-1在正常细胞内聚集在线粒体内, 形成多聚体, 呈鲜红色荧光, 但在凋亡细胞内, 由于 $\Delta\psi_m$ 的破坏, 不能聚集到线粒体内, 以单体的形式存在于胞质发绿色荧光. 荧光强度的变化反映 $\Delta\psi_m$ 的变化. 流式细胞仪用红色荧光降低的百分比表示 $\Delta\psi_m$ 的降低. 该试验发现PAB处理细胞后线粒体由黄绿色变为绿色. BEL-7402细胞经0.5, 1.0, 2.0, 4.0  $\mu$ mol/L PAB作用24 h后, 线粒体膜电位降低, 分别是33.46%  $\pm$  0.87%、51.97%  $\pm$  1.42%、63.34%  $\pm$  2.67%、70.78%  $\pm$  7.39%和77.62%  $\pm$  8.13%, 提示线粒体

## ■ 相关报道

Tong *et al*研究发现PAB作为一种新的微管蛋白结合剂, 通过不同于长春新碱和秋水仙素微管蛋白结合位点的直接作用, 可使微管蛋白解聚, 显著抑制人微血管内皮细胞的增殖、迁移和腔管形成, 而且可清除动物体内新形成的内皮腔管和微血管. 这说明PAB可以抑制肿瘤血管生成.



### ■创新盘点

本研究收集不同浓度土槿皮乙酸处理24 h的BEL-7402细胞,应用JC-1染色、流式细胞仪检测线粒体膜电位的变化,发现随药物浓度的增加,线粒体膜电位降低。

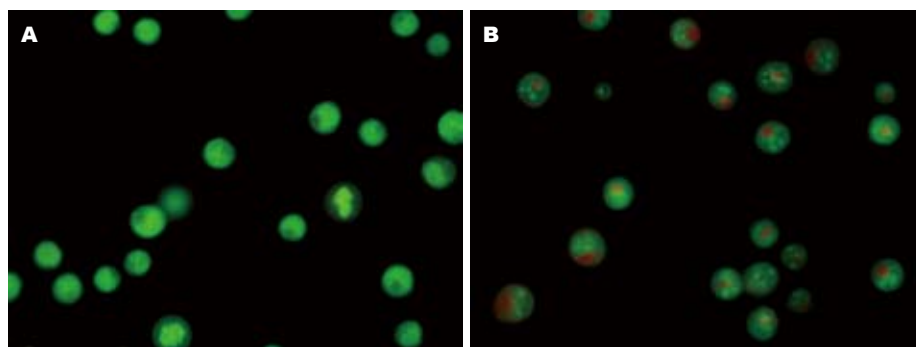


图2 BEL-7402凋亡细胞胞体与胞核形态. A: 正常BEL-7402细胞; B: 1.0  $\mu\text{mol/L}$  PAB作用24 h.

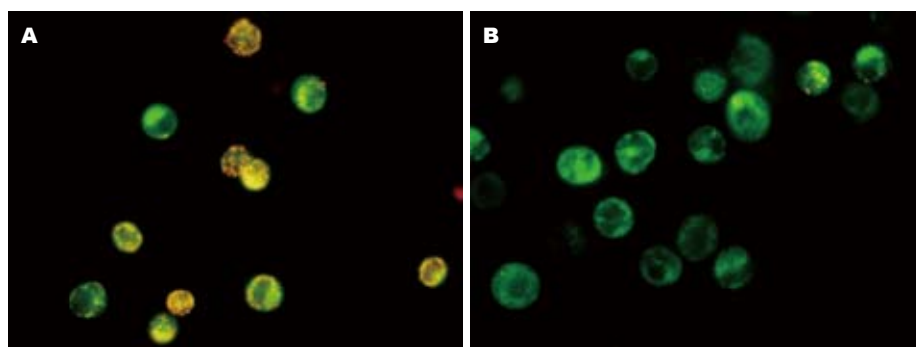


图3 BEL-7402的JC-1染色. A: 正常BEL-7402细胞; B: 0.5  $\mu\text{mol/L}$  PAB对BEL-7402作用24 h.

膜电位发生去极化(图3).

**2.5 COX-2蛋白表达** BEL-7402细胞随药物浓度的增加, COX-2蛋白表达减少, 2.0, 4.0  $\mu\text{mol/L}$  PAB处理组尤为明显(图4).

### 3 讨论

PAB是从金钱松的根皮提取出来的二萜类化合物. 在民间PAB主要用于治疗皮肤真菌感染、终止早期妊娠, 近年来研究发现PAB具有抗肿瘤及抑制肿瘤血管发生的作用, 从而引起人们的广泛关注. PAB主要抑制增殖活跃的肿瘤细胞的生长, 对源于正常组织生长缓慢的细胞影响甚微, 在移植瘤动物模型中, 有效剂量内并未观察到毒性反应, 而且PAB可以抑制P-糖蛋白过表达引起的肿瘤耐药<sup>[1]</sup>. PAB作为一种新的微管蛋白结合剂, 通过不同于长春新碱和秋水仙素微管蛋白结合位点的直接作用, 可使微管蛋白解聚, 显著抑制人微血管内皮细胞的增殖、迁移和腔管形成, 而且可清除动物体内新形成的内皮腔管和微血管<sup>[8]</sup>.

我们采用不同浓度的PAB对人肝癌细胞株BEL-7402作用不同时间, 发现细胞增殖受到明显抑制, 细胞周期阻滞于G<sub>2</sub>/M期; 同时吖啶橙染色观察到典型的凋亡细胞, JC-1染色流式细胞

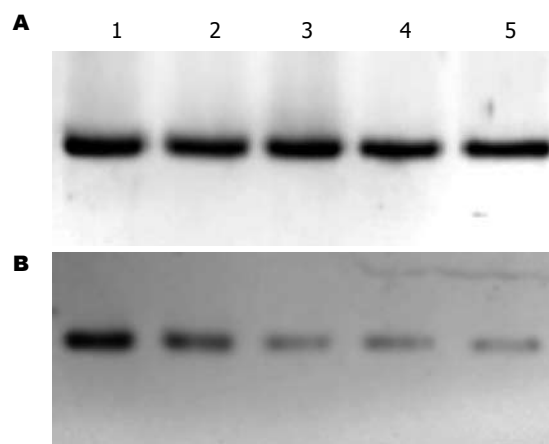


图4 不同浓度PAB作用BEL-7402细胞24 h后COX-2蛋白表达情况. A:  $\beta$ -actin蛋白表达情况; B: COX-2蛋白表达情况; 1-5: 0, 0.5, 1.0, 2.0, 4.0  $\mu\text{mol/L}$  PAB.

仪检测表明PAB作用后线粒体膜电位降低. Ko *et al*<sup>[3]</sup>的研究亦发现PAB通过使人结肠癌细胞株HT-29细胞周期阻滞于G<sub>2</sub>/M期, 调节细胞周期蛋白的表达, 下调c-myc, 从而抑制肿瘤细胞的生长, 诱导细胞凋亡. 这与本实验的结果一致.

我们发现PAB可使肝癌细胞BEL-7402阻滞于G<sub>2</sub>/M期, 从而抑制细胞的有丝分裂. 这可能是由于PAB裂解细胞微管网状系统, 抑制有丝分裂纺锤体的形成<sup>[1]</sup>.  $\Delta\psi_m$ 是线粒体发挥正常生理

功能所必需的, 线粒体膜完整的脂质双层结构保障了 $\Delta\psi_m$ 的存在, 一旦膜完整性遭到破坏, 将致使 $\Delta\psi_m$ 下降, 从而使线粒体氧化还原状态失常, 引发呼吸链的解耦联等. 这些因素足以使细胞因无法得到正常能量供给而发生凋亡或坏死. 本实验应用JC-1染色, 通过流式细胞仪检测 $\Delta\psi_m$ 的变化, 发现 $\Delta\psi_m$ 随PAB药物浓度的增加而下降. PAB降低 $\Delta\psi_m$ 诱导凋亡的机制尚不明确, 可能是PAB降低线粒体膜电位后直接激活线粒体途径的凋亡通路<sup>[11-13]</sup>. 由于 $\Delta\psi_m$ 下降, 从线粒体外室释放的AIF激活caspase-3, 同时从线粒体释放出来的细胞色素C与凋亡蛋白酶激活因子-1(apoptotic protease activating factor-1, Apaf-1)和caspase-9形成复合体, 活化caspase-3, 从而引起细胞凋亡<sup>[14-15]</sup>.

近年来研究表明, COX-2除在炎症反应中起重要作用外, 尚与肝癌、结肠癌等肿瘤的发生密切相关<sup>[16-17]</sup>. COX-2通过其催化产物PGE2刺激肿瘤细胞的增殖<sup>[18]</sup>, 阻断细胞色素C释放, 抑制肿瘤细胞凋亡<sup>[19]</sup>, 上调bcl-2的表达, 增强Akt激酶介导通路抑制细胞凋亡<sup>[20]</sup>; 诱导肿瘤细胞产生PGE2、VEGF等, 促进肿瘤血管发生<sup>[21-22]</sup>; 活化基质金属酶(matrix metalloproteinases, MMP)-9<sup>[23]</sup>, 增加肿瘤细胞的侵袭力<sup>[24]</sup>; COX-2诱导P-糖蛋白表达, 导致肿瘤细胞耐药<sup>[19]</sup>. 选择性COX-2抑制剂可诱导高表达COX-2的肿瘤细胞凋亡, 抑制肿瘤血管发生、侵袭和转移, 并可与化疗药起协同作用, 说明COX-2是治疗肿瘤的一重要靶点<sup>[17,25-26]</sup>. BEL-7402强表达COX-2<sup>[27-28]</sup>. 我们发现2.0  $\mu\text{mol/L}$  PAB作用24 h后, COX-2蛋白表达即明显减少, 同时吖啶橙染色和线粒体膜电位检测发现明显的凋亡征象, 说明PAB通过减少COX-2的表达, 诱导肿瘤细胞凋亡.

可见, PAB通过使细胞周期阻滞于G<sub>2</sub>/M期抑制BEL-7402细胞生长; 通过降低线粒体膜电位、减少COX-2蛋白表达诱导BEL-7402细胞凋亡. 但目前有关PAB抗肿瘤作用的研究较少, 且多为体外实验, 体内实验也仅限于动物; 有关其诱导凋亡, 抑制肿瘤血管发生的机制尚未完全明确, 不同学者的研究结论也不一致. Gong *et al*<sup>[29]</sup>的研究发现PAB通过活化HeLa细胞的c-Jun氨基端激酶(c-Jun N-terminal kinase, JNK)和caspase-3诱导细胞凋亡, JNK部分参与调整PAB引起的P53表达. Liu *et al*的研究发现PAB可以抑制小鼠体内移植瘤的生长; 通过上调p53, 下调Bcl-2, 活化caspase-3诱导体外培养的肿瘤细胞凋亡, 但

Wong *et al*<sup>[11]</sup>认为PAB的细胞毒性与p53状态无关. 因此, 我们仍需深入研究PAB的抗肿瘤作用机制, 从而为肿瘤的治疗以及为中药的开发和临床应用提供更多的依据.

## 4 参考文献

- 1 Wong VK, Chiu P, Chung SS, Chow LM, Zhao YZ, Yang BB, Ko BC. Pseudolaric acid B, a novel microtubule-destabilizing agent that circumvents multidrug resistance phenotype and exhibits antitumor activity in vivo. *Clin Cancer Res* 2005; 11: 6002-6011
- 2 Li KS, Gu XF, Li P, Zhang Y, Zhao YS, Yao ZJ, Qu NQ, Wang BY. Effect of pseudolaric acid B on gastric cancer cells: inhibition of proliferation and induction of apoptosis. *World J Gastroenterol* 2005; 11: 7555-7559
- 3 Ko JK, Leung WC, Ho WK, Chiu P. Herbal diterpenoids induce growth arrest and apoptosis in colon cancer cells with increased expression of the nonsteroidal anti-inflammatory drug-activated gene. *Eur J Pharmacol* 2007; 559: 1-13
- 4 Gong X, Wang M, Wu Z, Tashiro S, Onodera S, Ikejima T. Pseudolaric acid B induces apoptosis via activation of c-Jun N-terminal kinase and caspase-3 in HeLa cells. *Exp Mol Med* 2004; 36: 551-556
- 5 Gong XF, Wang MW, Tashiro S, Onodera S, Ikejima T. Pseudolaric acid B induces apoptosis through p53 and Bax/Bcl-2 pathways in human melanoma A375-S2 cells. *Arch Pharm Res* 2005; 28: 68-72
- 6 Gong XF, Wang MW, Tashiro S, Onodera S, Ikejima T. Pseudolaric acid B induces human melanoma A375-S2 cell apoptosis in vitro. *Zhongguo Zhongyao Zazhi* 2005; 30: 55-57
- 7 Liu B, Chen H, Lei ZY, Yu PF, Xiong B. Studies on anti-tumour activities of pseudolaric acid-B (PLAB) and its mechanism of action. *J Asian Nat Prod Res* 2006; 8: 241-252
- 8 Tong YG, Zhang XW, Geng MY, Yue JM, Xin XL, Tian F, Shen X, Tong LJ, Li MH, Zhang C, Li WH, Lin LP, Ding J. Pseudolaric acid B, a new tubulin-binding agent, inhibits angiogenesis by interacting with a novel binding site on tubulin. *Mol Pharmacol* 2006; 69: 1226-1233
- 9 Sun MG, Williams J, Munoz-Pinedo C, Perkins GA, Brown JM, Ellisman MH, Green DR, Frey TG. Correlated three-dimensional light and electron microscopy reveals transformation of mitochondria during apoptosis. *Nat Cell Biol* 2007; 9: 1057-1065
- 10 Sareen D, Darjatmoko SR, Albert DM, Polans AS. Mitochondria, calcium, and calpain are key mediators of resveratrol-induced apoptosis in breast cancer. *Mol Pharmacol* 2007; 72: 1466-1475
- 11 van Ginkel PR, Sareen D, Subramanian L, Walker Q, Darjatmoko SR, Lindstrom MJ, Kulkarni A, Albert DM, Polans AS. Resveratrol inhibits tumor growth of human neuroblastoma and mediates apoptosis by directly targeting mitochondria. *Clin Cancer Res* 2007; 13: 5162-5169
- 12 She MR, Li JG, Du X, Lin W, Niu XQ, Guo KY. Involvement of mitochondria apoptotic pathway in the manumycin inducing apoptosis of U937 and HL-60. *Zhonghua Xueyexue Zazhi* 2007; 28: 404-406
- 13 Verma M, Singh SK, Bhushan S, Sharma VK, Datt P, Kapahi BK, Saxena AK. In vitro cytotoxic potential of Polyalthia longifolia on human cancer cell lines

## ■应用要点

现代药理实验研究表明, 土槿皮乙酸具有抗肿瘤、抗生育、抗血管生成和抗真菌等作用, 具有广阔的应用前景.

# ■同行评价

本研究有新意, 方法适用, 论据充分, 结论可靠, 所引参考文献新, 内容广泛, 对PAB抑制肿瘤的研究有较高的价值.

- and induction of apoptosis through mitochondrial-dependent pathway in HL-60 cells. *Chem Biol Interact* 2008; 171: 45-56
- 14 Chen LH, Fang J, Li H, Demark-Wahnefried W, Lin X. Enterolactone induces apoptosis in human prostate carcinoma LNCaP cells via a mitochondrial-mediated, caspase-dependent pathway. *Mol Cancer Ther* 2007; 6: 2581-2590
- 15 Chen M, Guerrero AD, Huang L, Shabier Z, Pan M, Tan TH, Wang J. Caspase-9-induced mitochondrial disruption through cleavage of anti-apoptotic BCL-2 family members. *J Biol Chem* 2007; 282: 33888-33895
- 16 Wu T. Cyclooxygenase-2 in hepatocellular carcinoma. *Cancer Treat Rev* 2006; 32: 28-44
- 17 Nakamoto RH, Uetake H, Iida S, Kolev YV, Soumaoro LT, Takagi Y, Yasuno M, Sugihara K. Correlations between cyclooxygenase-2 expression and angiogenic factors in primary tumors and liver metastases in colorectal cancer. *Jpn J Clin Oncol* 2007; 37: 679-685
- 18 Park JW, Park JE, Lee JA, Lee CW, Kim CM. Cyclooxygenase-2 (COX-2) is directly involved but not decisive in proliferation of human hepatocellular carcinoma cells. *J Cancer Res Clin Oncol* 2006; 132: 184-192
- 19 Fantappie O, Solazzo M, Lasagna N, Platini F, Tessitore L, Mazzanti R. P-glycoprotein mediates celecoxib-induced apoptosis in multiple drug-resistant cell lines. *Cancer Res* 2007; 67: 4915-4923
- 20 Leng J, Han C, Demetris AJ, Michalopoulos GK, Wu T. Cyclooxygenase-2 promotes hepatocellular carcinoma cell growth through Akt activation: evidence for Akt inhibition in celecoxib-induced apoptosis. *Hepatology* 2003; 38: 756-768
- 21 Zhao QT, Yue SQ, Cui Z, Wang Q, Cui X, Zhai HH, Zhang LH, Dou KF. Potential involvement of the cyclooxygenase-2 pathway in hepatocellular carcinoma-associated angiogenesis. *Life Sci* 2007; 80: 484-492
- 22 Xie YH, Yuan MB. A relationship between cyclooxygenase-2 expression and tumor angiogenesis in experimental rat liver carcinogenesis. *Zhonghua Ganzangbing Zazhi* 2006; 14: 676-679
- 23 Ishizaki T, Katsumata K, Tsuchida A, Wada T, Mori Y, Hisada M, Kawakita H, Aoki T. Etodolac, a selective cyclooxygenase-2 inhibitor, inhibits liver metastasis of colorectal cancer cells via the suppression of MMP-9 activity. *Int J Mol Med* 2006; 17: 357-362
- 24 Cervello M, Montalto G. Cyclooxygenases in hepatocellular carcinoma. *World J Gastroenterol* 2006; 12: 5113-5121
- 25 Yao M, Lam EC, Kelly CR, Zhou W, Wolfe MM. Cyclooxygenase-2 selective inhibition with NS-398 suppresses proliferation and invasiveness and delays liver metastasis in colorectal cancer. *Br J Cancer* 2004; 90: 712-719
- 26 Pan YY, Xu SP, Jia XY, Xu HQ, Zhang Y, Rui LX, Wei W. Combination of cyclooxygenase-2 inhibitor and doxorubicin increases the growth inhibition and apoptosis in human hepatocellular carcinoma cells. *Exp Oncol* 2007; 29: 23-29
- 27 Liu NB, Peng T, Pan C, Yao YY, Shen B, Leng J. Overexpression of cyclooxygenase-2 in human HepG2, Bel-7402 and SMMC-7721 hepatoma cell lines and mechanism of cyclooxygenase-2 selective inhibitor celecoxib-induced cell growth inhibition and apoptosis. *World J Gastroenterol* 2005; 11: 6281-6287
- 28 Li J, Chen X, Dong X, Xu Z, Jiang H, Sun X. Specific COX-2 inhibitor, meloxicam, suppresses proliferation and induces apoptosis in human HepG2 hepatocellular carcinoma cells. *J Gastroenterol Hepatol* 2006; 21: 1814-1820
- 29 Gong X, Wang M, Tashiro S, Onodera S, Ikejima T. Involvement of JNK-initiated p53 accumulation and phosphorylation of p53 in pseudolaric acid B induced cell death. *Exp Mol Med* 2006; 38: 428-434

编辑 李军亮 电编 郭海丽

ISSN 1009-3079 CN 14-1260/R 2008年版权归世界华人消化杂志

## • 消息 •

## 世界华人消化杂志英文摘要要求

**本刊讯** 本刊英文摘要包括目的、方法、结果、结论, 书写要求与中文摘要一致. 具体格式要求如下: (1)题名 文章的题名应言简意赅, 方便检索, 英文题名以不超过10个实词为宜, 应与中文题名一致; (2)作者 署名一般不超过8人. 作者姓名汉语拼音拼写法规定为: 先名, 后姓; 首字母大写, 双名之间用半字线“-”分开, 多作者时姓名间加逗号. 格式如: “潘伯荣”的汉语拼写法为“Bo-Rong Pan”; (3)单位 先写作者, 后写单位的全称及省市邮政编码. 例如: Xu-Chen Zhang, Li-Xin Mei, Department of Pathology, Chengde Medical College, Chengde 067000, Hebei Province, China; (4)基金资助项目 格式如: Supported by National Natural Science Foundation of China, No.30224801; (5)通讯作者 格式如: Correspondence to: Dr. Lian-Sheng Ma, Taiyuan Research and Treatment Center for Digestive Diseases, 77 Shuangta Xijie, Taiyuan 030001, Shanxi Province, China. wcjd@wjgnet.com; (6)收稿及修回日期 格式如: Received: Revised: . (常务副总编辑: 张海宁 2008-04-18)

# 生长激素对胰腺癌细胞株BXPc-3增殖的作用及其机制

蔡辉华, 孙跃明, 白剑峰, 陆文熊, 石毅, 赵翰林, 苗毅

蔡辉华, 孙跃明, 白剑峰, 陆文熊, 石毅, 赵翰林, 苗毅, 南京医科大学第一附属医院微创外科 江苏省南京市 210029  
蔡辉华, 主治医师, 主要从事胆胰外科和微创外科研究。

江苏省卫生厅135基金资助项目, No. 135-08

作者贡献分布: 此课题由苗毅, 赵翰林, 孙跃明及石毅设计; 研究过程由蔡辉华, 孙跃明, 白剑峰, 陆文熊及石毅操作完成; 研究所用新试剂及分析工具由苗毅及赵翰林提供; 数据分析由白剑峰, 陆文熊及石毅完成; 本论文写作由蔡辉华及孙跃明完成。

通讯作者: 苗毅, 210029, 江苏省南京市广州路300号, 南京医科大学第一附属医院胆胰外科. chh1168@163.com

电话: 025-83718836-6026

收稿日期: 2007-12-10 修回日期: 2008-02-15

## Effect of human recombinant growth hormone on proliferation of pancreatic carcinoma cell line BXPc-3 and its possible mechanism

Hui-Hua Cai, Yue-Ming Sun, Jian-Feng Bai, Wen-Xiong Lu, Yi Shi, Han-Lin Zhao, Yi Miao

Hui-Hua Cai, Yue-Ming Sun, Jian-Feng Bai, Wen-Xiong Lu, Yi Shi, Han-Lin Zhao, Yi Miao, Department of Minimally Invasive Surgery, the First Affiliated Hospital of Nanjing Medical University, Nanjing 210029, Jiangsu Province, China

Supported by: the 135 Funds of Healthy Department of Jiangsu Province, No. 135-08

Correspondence to: Yi Miao, Department of Hepaticobiliary Surgery, the First Affiliated Hospital of Nanjing Medical University, 300 Guangzhou Road, Nanjing 210029, Jiangsu Province, China. chh1168@163.com

Received: 2007-12-10 Revised: 2008-02-15

## Abstract

**AIM:** To explore the *in vitro* effect of human growth hormone (GH) on the proliferation of pancreatic carcinoma cell line (BXPc-3 cells) as well as the possible mechanism.

**METHODS:** BXPc-3 cells during exponential growth stage were harvested and divided into experimental group and control group. The experimental group was separated into four subgroups according to the doses of GH (50, 100 µg/L) and culture time (2, 24 h). Insulin-like growth factors 1, 2 (IGF-1, IGF-2) were detected by enzyme-linked immunosorbent assay (ELISA). BXPc-3 cells cultured for 24 h with various GH concentrations were made into single

cell suspensions and the samples underwent subsequent cell cycle evaluation. IGF-1 receptor mRNA and IGF-2 receptor mRNA were tested with *in situ* hybridization.

**RESULTS:** The GH-stimulated cell growth *in vitro* and the cell proliferation index (PI) were significantly increased after 24-h culture (cell number:  $8.44 \pm 1.25$ ,  $7.50 \pm 0.64$  vs  $5.26 \pm 0.65$ ,  $P < 0.05$ ; PI:  $0.60 \pm 0.06$ ,  $0.57 \pm 0.04$  vs  $0.50 \pm 0.04$ ,  $P < 0.05$ ), while the number of S-phase cells was also markedly increased ( $47.62\% \pm 6.74\%$ ,  $54.60\% \pm 7.59\%$  vs  $38.37\% \pm 4.99\%$ ,  $P < 0.05$ ). The quantity of IGF-1 was significantly increased after 2-h culture in the experimental group, but there was no statistical significance between the two groups after 24-h culture. The IGF-1 receptor mRNA and the IGF-2 receptor mRNA were positively expressed in BXPc-3 cells. Furthermore, the expression of IGF-1 receptor mRNA was increased after GH induction, but the expression of IGF-2 receptor mRNA was not.

**CONCLUSION:** GH can stimulate the proliferation of pancreatic carcinoma cells *in vitro* and the possible mechanism may be related to the axis of GH-IGF-1.

**Key Words:** Growth hormone; Pancreatic carcinoma; Proliferation; Cell cycle; *In situ* hybridization; Enzyme-linked immunosorbent assay; Flow cytometry

Cai HH, Sun YM, Bai JF, Lu WX, Shi Y, Zhao HL, Miao Y. Effect of human recombinant growth hormone on proliferation of pancreatic carcinoma cell line BXPc-3 and its possible mechanism. *Shijie Huaren Xiaohua Zazhi* 2008; 16(11): 1157-1161

## 摘要

**目的:** 探讨生长激素(growth hormone, GH)在体外对胰腺癌细胞株BXPc-3增殖及其可能机制。

**方法:** 将胰腺癌细胞随机分为实验组(GH组)和对照组(NS组), GH组按剂量和培养时间分为4个亚组(50 µg/L: 2, 24 h; 100 µg/L: 2, 24 h), 分别吸取上清用ELISA法检测类胰岛素生长

## ■背景资料

自从生长激素(GH)重组并应用于临床以来, 取得良好的效果。最近有学者将GH应用于胃肠道恶性肿瘤术后患者, 能明显改善营养、促进蛋白质合成、增强免疫力, 减少术后并发症和延长患者的生存期。本实验以胰腺癌细胞BXPc-3为研究对象, 探讨GH在体外能否促进增殖及其机制。

## ■同行评议者

戴朝六, 教授, 中国医科大学第二临床学院(盛京医院)肝胆外科

## ■研究前沿

在GH广泛应用于临床的同时,有学者质疑GH会否增加某些细胞的恶性转化素质,或加剧肿瘤细胞的恶性生物学行为。现在认为GH在体外能促进肿瘤细胞的增殖,但体内不促进肿瘤的生长,其机制不明。

因子1、2(IGF-1和IGF-2)并将细胞计数;胰腺癌细胞用50和100  $\mu\text{g/L}$  GH培养24 h后固定,以流式细胞仪测定细胞周期;同时在不同浓度GH干预的培养液进行细胞爬片、固定,用原位杂交的方法检测类胰岛素生长因子1、2受体mRNA(IGF-1R mRNA和IGF-2R mRNA)。

**结果:** 加入GH培养24 h后细胞数目增加明显( $8.44 \pm 1.25$ ,  $7.50 \pm 0.64$  vs  $5.26 \pm 0.65$ ,  $P < 0.05$ ),且GH组的增殖指数明显高于对照组( $0.60 \pm 0.06$ ,  $0.57 \pm 0.04$  vs  $0.50 \pm 0.04$ ,  $P < 0.05$ ),S期细胞数与对照组相比也显著增多( $47.62\% \pm 6.74\%$ ,  $54.60\% \pm 7.59\%$  vs  $38.37\% \pm 4.99\%$ ,  $P < 0.05$ )。2 h后实验组的IGF1的量明显增加( $P < 0.05$ ),但24 h后各组的IGF-1之间无统计学意义。IGF-1、IGF-2R mRNA在肿瘤细胞中均呈阳性表达,且GH可诱导细胞IGF-1R mRNA表达增强,而IGF-2R mRNA则没增加。

**结论:** GH在体外能促进胰腺癌BXPc-3细胞的增殖,其机制可能是通过GH-IGF1轴发挥作用的。

**关键词:** 生长激素;胰腺癌;增殖;细胞周期;原位杂交;酶联免疫吸附试验;流式细胞术

蔡辉华,孙跃明,白剑峰,陆文熊,石毅,赵翰林,苗毅.生长激素对胰腺癌细胞株BXPc-3增殖的作用及其机制.世界华人消化杂志 2008; 16(11): 1157-1161

<http://www.wjgnet.com/1009-3079/16/1157.asp>

## 0 引言

自Serono公司研制的重组人生长激素(recombinant human growth hormone, rhGH)应用于生长激素(growth hormone, GH)缺乏的替代治疗获得成功以来,其应用范围不断扩大。国内一些学者<sup>[1]</sup>认为,胃肠道恶性肿瘤术后的患者通过围手术期肠内和/或肠外营养支持可安全度过术后营养难关,而在给患者营养的同时加用rhGH后可明显促进蛋白质合成和组织修复,增强免疫功能,从而减少术后并发症。但GH在改善患者营养、缓解蛋白丢失、减轻恶病质的同时也可能增加某些细胞的恶性转化素质,或加剧肿瘤细胞的恶性生物学行为。GH在肿瘤患者术后的应用仍存在一定的争议<sup>[2-3]</sup>。本实验通过观察体外BXPc-3的数量、细胞周期和的胰岛素生长因子1、2(insulin-like growth factor-1, 2, IGF-1, 2)及胰岛素生长因子1、2受体mRNA(IGF-1, 2R mRNA)的表达情况,来探讨GH对胰腺癌细胞是否有增殖作用及其可能机制。

## 1 材料和方法

**1.1 材料** BXPc-3细胞购自中科院上海细胞研究所,生长激素购自瑞士Serono公司,IGF1, 2的ELISA试剂盒购自R&B公司,IGF1, 2R mRNA的原位杂交试剂盒购自武汉博士德生物公司。

### 1.2 方法

**1.2.1 细胞周期的检测:** 将胰腺癌BXPc-3细胞用含100 mL/L的胎牛血清、 $1 \times 10^5$  U/L青霉素和 $1 \times 10^5$  U/L链霉素的DMEM完全培养液在37℃、50 mL/L CO<sub>2</sub>孵箱中培养。培养至对数生长期时收集,调整浓度为 $2.5 \times 10^8$ /L,接种于25 cm<sup>2</sup>一次性培养瓶中,每瓶加培养液至5 mL,实验组给予GH,使其终浓度为50  $\mu\text{g/L}$ 及100  $\mu\text{g/L}$ ,对照组加足培养液,培养24 h,2.5 mg/L的胰酶(含2 mg/L的EDTA)消化,吹打成悬液后离心,去上清,1  $\times$  PBS(0.01 mol/L, pH7.4)漂洗3次,加入1 mL, -20℃, 800 mL/L乙醇吹打成细胞成单细胞悬液固定-20℃过夜,次日用PBS漂洗2次,调整为1 mL,加入RNA酶A, 37℃水浴30 min,制冷到4℃,加入碘化丙锭, 300目滤网过滤后用流式细胞仪及Multicycle软件分析细胞周期(激发波长为488 nm),计算增殖指数(PI)值[PI = (S+G<sub>2</sub>M)/(G<sub>0</sub>/G<sub>1</sub>+S+G<sub>2</sub>M)]。

**1.2.2 IGF1, 2的检测:** 收集指数生长期中的BXPc-3细胞,调整浓度为 $2.5 \times 10^8$ /L,接种于6孔板中,每孔加培养液至2 mL,实验组给予GH使成终浓度为50  $\mu\text{g/L}$ 及100  $\mu\text{g/L}$ ,对照组加足培养液,在培养2 h和24 h后计数并收集上清1 mL,按试剂盒说明书步骤进行ELISA检测。

**1.2.3 IGF1, 2R mRNA的检测:** (1)细胞爬片制作: 盖玻片在涂有10 mL/L多聚赖氨酸后烘干,高压蒸汽灭菌,置于6孔板中,同时将调整指数生长期、浓度为 $5 \times 10^8$ /L的BXPc-3细胞于移于其中,每孔加培养液至2 mL,实验组给予GH使成终浓度为50  $\mu\text{g/L}$ 及100  $\mu\text{g/L}$ ,对照组加足培养液,再于37℃、50 mL/L CO<sub>2</sub>孵箱中培养。24 h后吸去培养液,用PBS洗5 min $\times$ 3次,加入4 g/L多聚甲醛固定30 min。再以PBS洗涤5 min $\times$ 3次, ddH<sub>2</sub>O充分洗涤,晾干后用中性树胶将盖玻片无细胞面粘在载玻片上,晾干后-20℃冰冻保存待检。(2)原位杂交检测: 在室温晾干的细胞爬片上加H<sub>2</sub>O<sub>2</sub>-甲醇(1:50)50 mL 30 min灭活内源性酶,蒸馏水洗5 min $\times$ 3次; 3 g/L柠檬酸新鲜胃蛋白酶消化1 min以暴露mRNA核酸片段, 10 $\times$  PBS(0.1 mol/L, pH7.4)洗5 min $\times$ 3次; 1 g/L多聚甲醛后固定,室温10 min,蒸馏水洗3次;加入预杂交液,



表 1 GH对BXP-3增殖的作用 ( $\times 10^3/L$ ,  $n = 7$ , mean  $\pm$  SD)

分组	细胞数		
	0 h	2 h	24 h
对照组	2.5	3.00 $\pm$ 0.40	5.26 $\pm$ 0.65
GH 50组	2.5	3.10 $\pm$ 0.35 <sup>a</sup>	7.50 $\pm$ 0.64 <sup>a</sup>
GH 100组	2.5	3.35 $\pm$ 0.64 <sup>a</sup>	8.44 $\pm$ 1.25 <sup>a</sup>

<sup>a</sup> $P < 0.05$  vs 对照组.表 2 GH对BXP-3细胞周期的影响 ( $n = 7$ , mean  $\pm$  SD)

分组	G <sub>1</sub> (%)	G <sub>2</sub> M(%)	S(%)	PI
对照组	49.88 $\pm$ 3.87	11.75 $\pm$ 4.31	38.37 $\pm$ 4.99	0.50 $\pm$ 0.04
GH 50组	43.19 $\pm$ 4.07	9.19 $\pm$ 2.98	47.62 $\pm$ 6.74 <sup>a</sup>	0.57 $\pm$ 0.04 <sup>a</sup>
GH 100组	39.57 $\pm$ 6.58	5.83 $\pm$ 1.35	54.60 $\pm$ 7.59 <sup>a</sup>	0.60 $\pm$ 0.06 <sup>a</sup>

<sup>a</sup> $P < 0.05$  vs 对照组.

20  $\mu$ L/片, 湿盒40℃ 3 h; 加入杂交液, 20  $\mu$ L/片, 湿盒40℃过夜; 37℃ SSC梯度洗涤; 滴加封闭液, 37℃ 30 min后加入生物素化鼠抗地高辛, 37℃ 60 min; 10 $\times$ PBS洗5 min $\times$ 4次; 滴加SABC, 37℃ 20 min, PBS洗5 min $\times$ 3次; 加入生物素化过氧化物酶, 37℃ 20 min, PBS洗5 min $\times$ 4次后DAB显色20 min, 充分水洗; 酒精脱水, 二甲苯透明, 封片. 以PBS代替一抗作空白对照. (3)结果判定: 细胞质内无着色为阴性, 淡黄色代表弱阳性, 黄色代表阳性, 深黄色和棕黄色代表强阳性.

**统计学处理** 所有数据以mean $\pm$ SD表示, 用软件SPSS11.0进行数据统计.

## 2 结果

**2.1 GH对BXP-3的增殖作用** 在给予GH后, 与对照组相比, 培养2、24 h的细胞计数明显增多 ( $P < 0.05$ ), 但不同浓度GH组(50  $\mu$ g/L组及100  $\mu$ g/L组)之间无差别(表1). GH对BXP-3细胞周期的影响, 显示GH在体外能提高S(%)及PI( $P < 0.05$ ). 但50  $\mu$ g/L组及100  $\mu$ g/L组差异无显著性(表2).

**2.2 GH对BXP-3分泌IGF1, 2的影响** GH干预后2 h后, 实验组细胞分泌的IGF1比对照组明显增多 ( $P < 0.05$ ), 而GH 50组与GH 100组间无明显差别, 而24 h后IGF1在各组之间没有差别. IGF2在肿瘤上清中呈阳性表达, 但不受GH调控(图1-2).

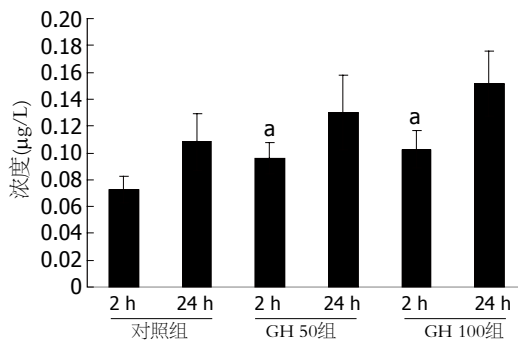
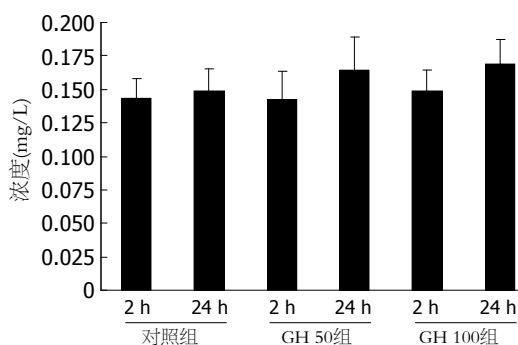
图 1 胰腺癌各组IGF1的浓度. <sup>a</sup> $P < 0.05$  vs 对照-2 h组.

图 2 胰腺癌各组IGF2的浓度.

**2.3 GH对BXP-3的IGF1R mRNA、IGF2R mRNA表达的影响** IGF1R mRNA阳性表达的细胞胞质着色为黄色, 少量细胞核亦可着色. 本组实验中空白组细胞不着色, 对照组细胞染成淡黄色, 而GH组则染成深黄色或棕黄色(图3). IGF2RmRNA在各组中均有表达, 胞质着色为黄色, GH干预组表达无明显增强(图4).

## 3 讨论

GH是由脑垂体前叶嗜酸性细胞分泌的一种分子质量为22 ku的单一肽链的蛋白质激素, 有191个氨基酸组成, 其生理功能主要是刺激所有有机体组织的发育, 增加体细胞的体积和数目. GH的功能主要通过两种可能的机制发挥其功能: (1)直接作用假说, GH可以直接与靶细胞表面的GHR和/或催乳素受体(PRLR)结合, 刺激靶细胞的生长; (2)经IGFs等生长介质(somatomedin, SM)介导假说, 该假说认为GH刺激肝细胞和释放IGFs, 再经过IGFs作用于靶细胞促进细胞的增殖和生长. 除了肝脏, 身体其他组织细胞均能通过内分泌、旁分泌和自分泌IGFs. IGFs包括IGF1和IGF2, 他们与人体多种肿瘤的发生发展有一定的关系, 是很强的丝裂原<sup>[4-7]</sup>. IGF1通过与他的受体(IGF1R)结合介导GH的作用促靶细胞分裂增殖; 而IGF2则与两个不同受体(IGF1R和IGF2R)

### ■ 相关报道

有研究表明, GH除能促进小肠吸收营养, 还能调整细胞增殖期, 增强化疗药物的效果.

### ■创新盘点

本文以胰腺癌细胞BXPC-3为研究对象,在体外GH干预下,观察细胞的数量、细胞周期和IGF1、2及IGF1, 2R mRNA的表达情况,探讨GH对BXPC-3细胞是否有增殖作用及其可能机制。

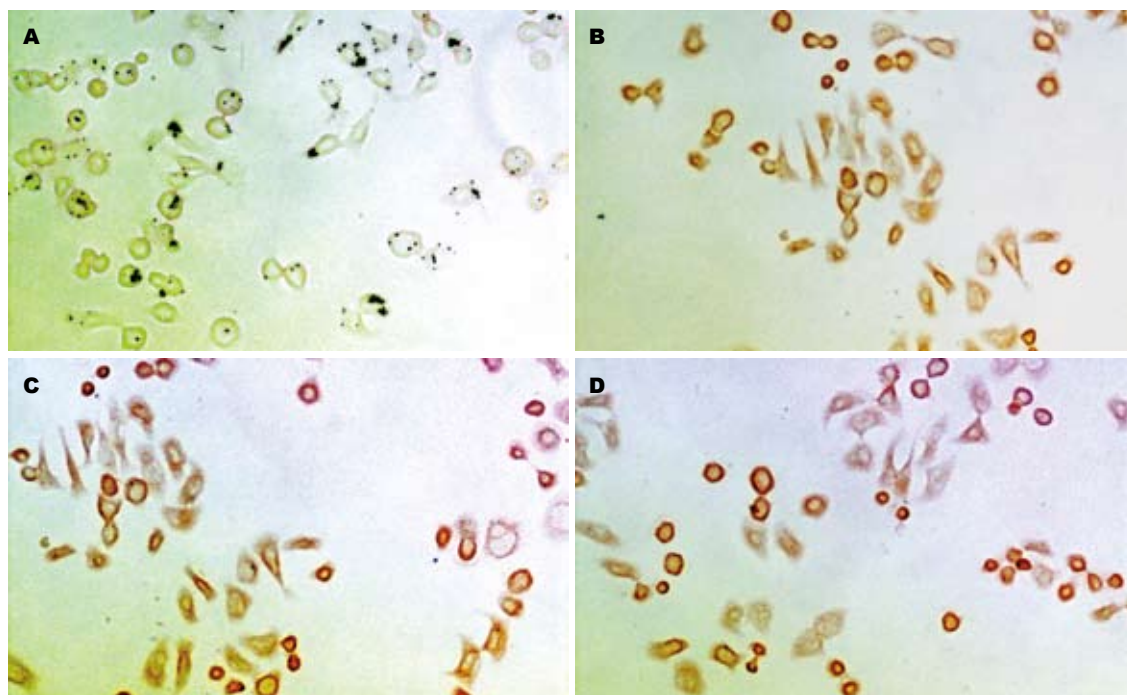


图3 胰腺癌细胞株BXPC-3 IGF1R mRNA原位杂交图. A: 空白组; B: 对照组; C: GH 50组; D: GH 100组.

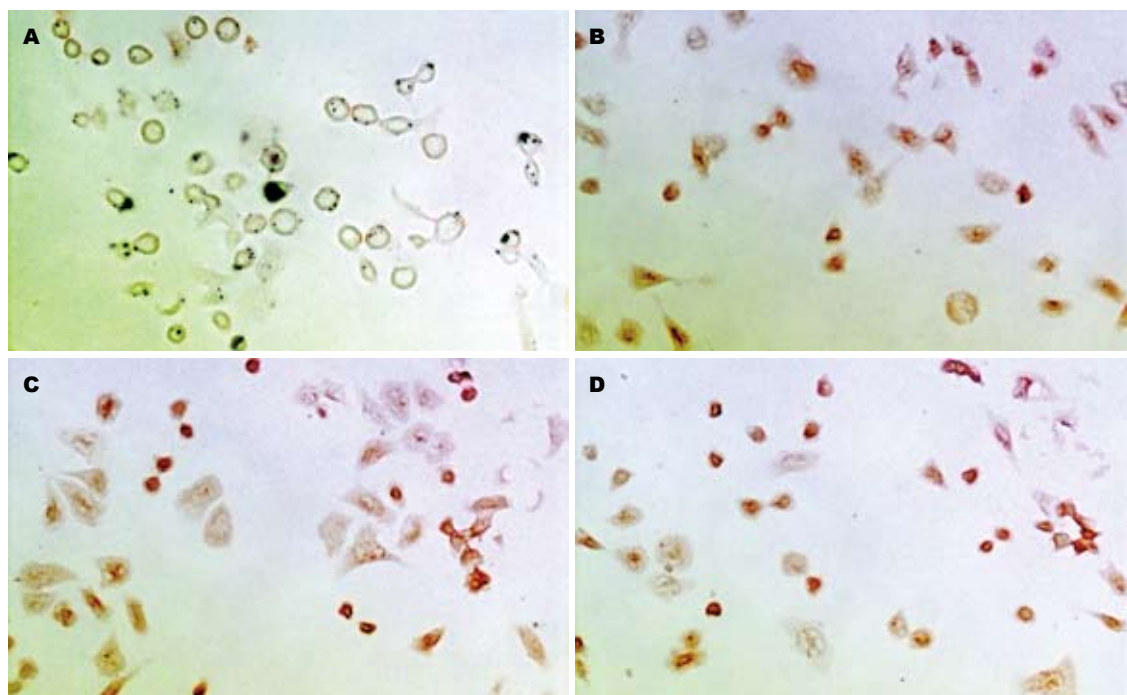


图4 胰腺癌细胞株BXPC-3 IGF2R mRNA原位杂交图. A: 空白组; B: 对照组; C: GH 50组; D: GH 100组.

的亲合力几乎相同,通过IGF1R介导胞内信号转导而发挥细胞增殖作用,通过IGF2R则介导溶酶体内吞噬溶酶体对IGF2进行降解使其灭活,有人提出IGF2R是某些肿瘤的抑制基因<sup>[8-9]</sup>。

国内学者石毅 *et al*<sup>[10]</sup>经研究后发现, GH在体外促进胰腺癌细胞SW-1990的生长,而GHR在细胞中呈弱阳性表达(低于正常淋巴细胞的表

达),说明GH-GHR不是GH促SW-1990细胞增殖分化的主要途径,但其机制未行进一步的阐明。

由于胰腺癌恶性程度高,早诊断率低,预后差,患者总的5年生存率多在5.0%以下<sup>[11-12]</sup>。石毅 *et al*<sup>[13]</sup>在体内实验时发现, GH不能改变胰腺癌在体肿瘤的细胞增殖特性,但有利于维持小肠黏膜的形态。如果将外源性GH应用于胰腺癌

患者,使其延缓机体总蛋白及细胞群的丢失,改善营养,增加体质量,增进细胞及体液免疫功能,减轻恶病质,减少病死率,从而最终使宿主受益。

为了观察GH对胰腺癌细胞增殖的影响,该实验研究参照Izadyar *et al*<sup>[14]</sup>的方法,细胞培养中采用的GH浓度选择为50  $\mu\text{g/L}$ 和100  $\mu\text{g/L}$ ,药物暴露时间选为2 h和24 h。结果显示GH可使BXP-3细胞增殖加快、S期百分比及PI升高,在实验组细胞培养2 h的上清中IGF1的浓度比对照组明显增高,而24 h无明显差异,这可能与GH半衰期短有关,24 h后在实验组爬片的胰腺癌细胞的胞质中IGF1RmRNA表达增强,而IGF2 RmRNA表达无增强,提示GH在体外对QBC939细胞有促进分裂、增加DNA合成的作用,机制可能是通过GH-IGF1轴发挥作用的。本实验认为,在体外GH通过GH-IGF1轴能促进胰腺癌BXP-3细胞的增殖和分化,但GH能否应用于临床恶性肿瘤术后患者,有待于进一步的研究。

#### 4 参考文献

- 1 王平, 李宁, 黎介寿. 内毒素、TNF- $\alpha$ 及IL-6在诱导生长激素不敏感中的作用. 肠外与肠内营养 2001; 8: 215-220
- 2 Swerdlow AJ, Higgins CD, Adlard P, Preece MA. Risk of cancer in patients treated with human pituitary growth hormone in the UK, 1959-85: a cohort study. *Lancet* 2002; 360: 273-277
- 3 Schally AV, Varga JL, Engel JB. Antagonists of growth-hormone-releasing hormone: an emerging new therapy for cancer. *Nat Clin Pract Endocrinol Metab* 2008; 4: 33-43
- 4 Ibrahim YH, Yee D. Insulin-like growth factor-I and cancer risk. *Growth Horm IGF Res* 2004; 14: 261-269
- 5 Favoni RE, de Cupis A, Ravera F, Cantoni C, Pirani P, Ardizzoni A, Noonan D, Biassoni R. Expression and function of the insulin-like growth factor I system in human non-small-cell lung cancer and normal lung cell lines. *Int J Cancer* 1994; 56: 858-866
- 6 邱历伟, 姚登福, 吴信华, 吴玮, 苏小琴, 邹黎. 肝癌组织IGF-II表达与HBV DNA复制及病理学特征的关系. 世界华人消化杂志 2006; 14: 1267-1271
- 7 龚勇, 赵秋, 杨芳, 王渝, 马松林. 胰腺导管腺癌组织中WT1, IGF-1R表达与细胞凋亡的关系. 世界华人消化杂志 2006; 14: 2810-2814
- 8 Kong FM, Anscher MS, Washington MK, Killian JK, Jirtle RL. M6P/IGF2R is mutated in squamous cell carcinoma of the lung. *Oncogene* 2000; 19: 1572-1578
- 9 Rodriguez S, Gaunt TR, Day IN. Molecular genetics of human growth hormone, insulin-like growth factors and their pathways in common disease. *Hum Genet* 2007; 122: 1-21
- 10 石毅, 廖泉, 陈革, 赵玉沛. 生长激素受体在胰腺癌细胞的表达及生长激素对胰腺癌细胞周期的影响. 中华实验外科杂志 2004; 21: 441-443
- 11 MacKenzie MJ. Molecular therapy in pancreatic adenocarcinoma. *Lancet Oncol* 2004; 5: 541-549
- 12 Yamamoto M, Davydova J, Wang M, Siegal GP, Krasnykh V, Vickers SM, Curiel DT. Infectivity enhanced, cyclooxygenase-2 promoter-based conditionally replicative adenovirus for pancreatic cancer. *Gastroenterology* 2003; 125: 1203-1218
- 13 石毅, 赵玉沛, 廖泉, 苗毅. 生长激素对胰腺癌移植瘤细胞周期及宿主IGF-1与小肠黏膜形态的影响. 中国实用外科杂志 2007; 27: 829-832
- 14 Izadyar F, Van Tol HT, Colenbrander B, Bevers MM. Stimulatory effect of growth hormone on in vitro maturation of bovine oocytes is exerted through cumulus cells and not mediated by IGF-I. *Mol Reprod Dev* 1997; 47: 175-180

编辑 李军亮 电编 吴鹏朕

ISSN 1009-3079 CN 14-1260/R 2008年版权归世界华人消化杂志

#### • 消息 •

### 世界华人消化杂志名词术语标准

**本刊讯** 本刊名词术语一律标准化,前后统一,如原词过长且多次出现者,可于首次出现时写出全称加括号内注简称,以后直接用简称。医学名词以全国自然科学名词审定委员会公布的《生理学名词》、《生物化学名词与生物物理学名词》、《化学名词》、《植物学名词》、《人体解剖学名词》、《细胞生物学名词》及《医学名词》系列为准,药名以《中华人民共和国药典》和卫生部药典委员会编的《药名词汇》为准,国家食品药品监督管理局批准的新药,采用批准的药名;创新性新药,请参照我国药典委员会的“命名原则”,新译名词应附外文。公认习用缩略语可直接应用(建议第一次也写出全称),如ALT, AST, mAb, WBC, RBC, Hb, T, P, R, BP, PU, GU, DU, ACTH, DNA, LD<sub>50</sub>, HBsAg, HCV RNA, AFP, CEA, ECG, IgG, IgA, IgM, TCM, RIA, ELISA, PCR, CT, MRI等。为减少排印错误,外文、阿拉伯数字、标点符号必须正确打印在A4纸上。中医药名词英译要遵循以下原则: (1)有对等词者,直接采用原有英语词,如中风stroke, 发热fever; (2)有对应词者应根据上下文合理选用原英语词,如八法eight principal methods; (3)英语中没有对等词或相应词者,宜用汉语拼音,如阴yin, 阳yang, 阴阳学说yinyangology, 人中renzhong, 气功qigong; 汉语拼音要以词为单位分写,如weixibao nizhuanwan(胃细胞逆转丸), guizhitang(桂枝汤)。通常应小写。(常务副总编辑: 张海宁 2008-04-18)



# Typl-HGF对TNBS诱发的大鼠溃疡性结肠炎的治疗作用

刘登瑞, 高明太, 哈小琴, 吕同德, 惠玲, 唐瑜, 昌业伟

## ■背景资料

溃疡性结肠炎黏膜损伤无法修复的原因还未阐明, 至今无特异性的治疗方法, 造成该疾病病程迁延、无法治愈。氨基水杨酸类药物及皮质类固醇激素是目前治疗溃疡性结肠炎的主要方法, 这些非特异性抗炎和免疫抑制药物, 只能暂时的控制和缓解症状, 不能从根本上治愈该病, 长期应用不良反应增多, 停药后容易复发, 部分激素耐药或抵抗的难治性患者效果更不理想, 因此, 必须寻找更加特异的治疗方法。

刘登瑞, 高明太, 兰州大学第一医院小儿外科 甘肃省兰州市 730000

哈小琴, 吕同德, 惠玲, 唐瑜, 昌业伟, 中国人民解放军兰州军区兰州总医院实验中心 甘肃省兰州市 730050

刘登瑞, 在读硕士, 主要从事肠道疾病的研究。

甘肃省科技支撑计划资助项目, No. 200701

博士后基金资助项目, No. 20060390192

作者贡献分布: 此课题由哈小琴, 高明太及刘登瑞设计; 研究过程由刘登瑞及哈小琴操作完成; 研究所用试剂及分析工具由哈小琴, 吕同德, 惠玲, 唐瑜及昌业伟提供; 数据分析由刘登瑞, 哈小琴及高明太完成; 本论文写作由刘登瑞, 哈小琴及高明太完成。

通讯作者: 哈小琴, 730050, 甘肃兰州市, 中国人民解放军兰州军区总医院医学实验中心, haxq@yahoo.com

电话: 0931-8975971

收稿日期: 2007-12-01 修回日期: 2008-03-29

## Gene therapy of hepatocyte growth factor mediated by attenuated *salmonella typhimurium* for TNBS-induced ulcerative colitis in rats

Deng-Rui Liu, Ming-Tai Gao, Xiao-Qin Ha, Tong-De Lv, Ling Hui, Yu Tang, Ye-Wei Chang

Deng-Rui Liu, Ming-Tai Gao, Department of Pediatric Surgery, the First Hospital of Lanzhou University, Lanzhou 730000, Gansu Province, China

Xiao-Qin Ha, Tong-De Lv, Ling Hui, Yu Tang, Ye-Wei Chang, Medical Experimental Center, Lanzhou General Hospital, Lanzhou Command of Chinese PLA, Lanzhou 730050, Gansu Province, China

Supported by: the Science and Technology Supporting Projects of Gansu Province, No. 200701; and the Postdoctoral Foundation, No. 20060390192

Correspondence to: Xiao-Qin Ha, Medical Experimental Center, Lanzhou General Hospital, Lanzhou Command of Chinese PLA, Lanzhou 730050, Gansu Province, China. haxq@yahoo.com

Received: 2007-12-01 Revised: 2008-03-29

## Abstract

**AIM:** To explore the therapeutic efficacy of attenuated *salmonella typhimurium* carrying human hepatocyte growth factor (Typl-HGF) gene in rats with ulcerative colitis (UC) induced by 2, 4, 6-trinitrobenzene sulfonic acid (TNBS).

**METHODS:** Forty ulcerative colitis model rats were induced by TNBS enema, and then randomly divided into 4 groups ( $n = 10$ ): simple attenuated *salmonella typhimurium* (Ty) control group, Typl-HGF group, attenuated *salmonella*

*typhimurium* carrying green fluorescent protein (Typl-GFP) gene group and model control group. Another 10 rats were intrarectally administered with normal saline, serving as normal control group. After 3-6 times of treatment, the colons were removed and scored by appearance, and then the specimens were subjected to HE staining for histological observation and scoring. The expression of target gene in colon tissues was observed under fluorescence microscope.

**RESULTS:** The weights of rats treated 3 times with Typl-HGF had a little increase, but those of rats treated 6 times with Typl-HGF showed a significant increase ( $9.75 \pm 2.07$  g) ( $P < 0.05$ ). The common symptoms of colitis were not obviously ameliorated in Ty group and model control group. Grossly, mucosal hyperemia and thickening of colonic wall were evidently ameliorated, and the colon appearance scores of rats treated with Typl-HGF 3 or 6 times were significantly lower than those of rats in Ty group and model control group ( $2.20 \pm 0.90$  vs  $5.10 \pm 1.70$ ,  $5.30 \pm 1.30$ ;  $1.70 \pm 1.10$  vs  $4.00 \pm 1.50$ ,  $4.30 \pm 1.20$ ; all  $P < 0.01$ ); there was a significant difference between rats treated with Typl-HGF 3 and 6 times ( $P < 0.05$ ). Histopathologically, in Typl-HGF-treated 3-time group, the score was not significantly different from that in Ty group or model control group, but the score in Typl-HGF-treated 6-time group was significantly higher than that in model control group ( $1.60 \pm 0.30$  vs  $3.50 \pm 0.70$ ,  $P < 0.05$ ). GFP expression was observed in colon tissues after intragastric administration of Typl-GFP.

**CONCLUSION:** Typl-HGF can dramatically ameliorate mucosal inflammation and symptoms of TNBS-induced colitis as well as promote the repair of mucosal damage and ulcer in rats.

**Key Words:** Ulcerative colitis; Attenuated *salmonella typhimurium*; Hepatocyte growth factor gene

Liu DR, Gao MT, Ha XQ, Lv TD, Hui L, Tang Y, Chang YW. Gene therapy of hepatocyte growth factor mediated by attenuated *salmonella typhimurium* for TNBS-induced ulcerative colitis in rats. *Shijie Huaren Xiaohua Zazhi* 2008; 16(11): 1162-1167

## ■同行评议者

张晓岚, 教授, 河北医科大学第二医院消化内科

## 摘要

**目的:** 评价携带肝细胞生长因子基因的减毒沙门氏菌(Typl-HGF)对TNBS诱发大鼠溃疡性结肠炎模型的治疗效果。

**方法:** 40只Wistar大鼠经TNBS灌肠诱发溃疡性结肠炎模型, 并随机分为减毒沙门氏菌株(Ty)治疗组、Typl-HGF治疗组、携带绿色荧光蛋白基因的减毒沙门氏菌株(Typl-GFP)观察组和模型对照组4组, 每组10只; 另设生理盐水灌肠正常对照组10只。3次和6次ig 1 wk后, 分别观察各组大鼠的一般情况、结肠大体观及评分、结肠组织学变化及评分和目的基因表达。

**结果:** Typl-HGF治疗组3次ig后体质量略有增加, 但差异无统计学意义; 6次Typl-HGF治疗后动物体质量较模型对照组平均增加 $9.75 \pm 2.07$  g, 差异有统计学意义( $P < 0.05$ )。Ty治疗组与模型对照组大鼠症状均无明显缓解。3次和6次Typl-HGF治疗组结肠大体标本积分明显低于同期Ty治疗组和模型对照组( $2.20 \pm 0.90$  vs  $5.10 \pm 1.70$ ,  $5.30 \pm 1.30$ ;  $1.70 \pm 1.10$  vs  $4.00 \pm 1.50$ ,  $4.30 \pm 1.20$ , 均 $P < 0.01$ ), 且3次和6次Typl-HGF ig治疗相比较有统计学意义( $P < 0.05$ )。3次ig后Typl-HGF治疗组组织学评分与Ty治疗组和模型对照组无明显差别; 6次Typl-HGF治疗后组织学评分与同期模型组标本积分相比, 二者之间差异有统计学意义( $1.60 \pm 0.30$  vs  $3.50 \pm 0.70$ ,  $P < 0.05$ )。Typl-GFP ig后在结肠组织可见GFP强表达。

**结论:** Typl-HGF能明显减轻TNBS诱发溃疡性结肠炎模型大鼠的症状及炎症, 对已形成的黏膜损伤及溃疡有促修复作用。

**关键词:** 溃疡性结肠炎; 减毒沙门氏菌; 肝细胞生长因子基因

刘登瑞, 高明太, 哈小琴, 吕同德, 惠玲, 唐瑜, 昌业伟. Typl-HGF对TNBS诱发的大鼠溃疡性结肠炎的治疗作用. 世界华人消化杂志 2008; 16(11): 1162-1167  
<http://www.wjgnet.com/1009-3079/16/1162.asp>

## 0 引言

溃疡性结肠炎(ulcerative colitis, UC)是一种慢性进展性疾病, 是世界卫生组织公认的临床难治性疾病, 也是结肠肿瘤发生的主要危险因素之一, 其发病率近年来呈逐年增高趋势。UC的病因和机制至今尚未明确, 主要与感染、遗传因素、免疫因素及精神因素有关<sup>[1]</sup>。病变主要表现为炎症

和溃疡。此病确诊后一般采用综合性治疗措施, 但目前现有的各种疗法不能改变UC的自然病程, 致使病情迁延, 难以根治, 患者长期痛苦, 甚至出现大量便血、肠狭窄、肠穿孔、中毒性肠扩张和结肠癌等严重并发症。因此探索一种毒副作用小而有效的治疗新方法十分必要。

近年来研究表明生长因子在细胞的增殖、运动、损伤修复、溃疡愈合及免疫调节等方面起重要作用。肝细胞生长因子(hepatocyte growth factor, HGF)是一多功能生长因子, 可促进肠上皮细胞增殖, 抑制细胞凋亡, 加快结肠上皮重建<sup>[2-3]</sup>, 减轻炎症细胞浸润, 减轻症状及黏膜损伤, 促进局部血管形成, 加快肠道黏膜损伤愈合<sup>[4-5]</sup>。HGF被证明还具有免疫调节作用, 对自身免疫性疾病具有治疗潜能<sup>[6-7]</sup>, 可抑制瘢痕形成<sup>[8]</sup>。这提示应用外源性HGF可能抑制胶原的合成和沉积, 减少愈合后的溃疡瘢痕, 从而可能阻止UC并发症的发生。

本研究旨在利用HGF的多功能结合减毒沙门氏菌作为基因传递载体的优势及对肠黏膜组织强嗜性的特性, 拟将HGF基因的真核表达载体转入减毒的沙门氏菌中, 制备成一种基因治疗药物, 为UC的治疗探索一条切实、可行、有效的治疗方法。

## 1 材料和方法

**1.1 材料** 清洁级Wistar大鼠50只, 体质量220-250 g, 雌雄各半, 由中国人民解放军兰州军区兰州总医院动物中心提供。三硝基苯磺酸(2, 4, 6-trinitrobenzene sulphonic acid, TNBS)为Sigma公司产品, 乙醇(安徽安特集团, 分析纯), 卡那霉素(Amresco), 酵母提取物由北京索莱宝科技有限公司提供, 胰蛋白胨(Oxoid)为Sigma公司产品,  $\text{NaHCO}_3$ (分析纯)购自北京化学试剂公司。减毒沙门氏菌株(Ty)、携带绿色荧光蛋白基因的减毒沙门氏菌株(Typl-GFP)、携带人肝细胞生长因子基因的减毒沙门氏菌株(Typl-HGF)均由本实验中心提供。

### 1.2 方法

**1.2.1 造模:** 所有大鼠实验前禁食不禁水48 h, 随机取40只, 实验开始大鼠吸入乙醚麻醉, 仰卧位, 将一根聚乙烯管(直径约2 mm)经肛门插入肠道, 深度8 cm, 将30 mg(150 mg/kg)TNBS与500 mL/L乙醇等体积溶液注入肠道, 保持肛门高位5 min, 防止液体流出, 余10只大鼠以等量生理盐水取代TNBS灌肠液灌肠, 其余过程均相同。

## ■ 研发前沿

UC是一种以黏膜和黏膜下层浸润为主, 特发于大肠的非特异性炎症慢性肠病。结肠黏膜炎症持续活动以及黏膜修复功能失调, 是造成UC治疗困难的主要原因。



### ■相关报道

研究表明,肝细胞生长因子(HGF)是一多功能生长因子,可促进肠上皮细胞增殖,抑制细胞凋亡,加快结肠上皮重建,减轻炎症细胞浸润,减轻症状及黏膜损伤,促进局部血管形成,加快肠道黏膜损伤愈合。HGF被证明还具有免疫调节作用,对自身免疫性疾病具有治疗潜能,且可抑制瘢痕形成。

1.2.2 分组及治疗:将TNBS灌肠的40只大鼠随机分为4组:Ty治疗组、Typl-HGF治疗组、Typl-GFP观察组和模型对照组( $n = 10$ )。灌肠后d 3开始ig治疗,隔日一次,每只0.5 mL菌液。将Ty、Typl-HGF、Typl-GFP菌液分别接种于含卡那霉素的LB培养基中振荡过夜,9 h后收集菌体,PBS洗涤后,用100 g/L NaHCO<sub>3</sub>溶液悬浮,调整细菌数为 $2 \times 10^{11}$  cfu/L,立即ig。模型对照组和正常对照组给予同体积100 g/L NaHCO<sub>3</sub>。每日观察大鼠的精神、进食、活动、体质量、大便数量及大便的性状改变等。

1.2.3 结肠组织目的蛋白的表达:取Typl-GFP ig组大鼠结肠组织一部分,沿结肠横轴剪开,冷生理盐水冲洗干净,将其制作冰冻切片,用荧光显微镜观察目的蛋白的表达。

1.2.4 肠标本积分:取各组大鼠肛门至盲肠段结肠(约8 cm)沿肠结膜纵轴剪开,冷生理盐水冲洗干净,观察黏膜损伤并按Wallace *et al*<sup>[9]</sup>报道的评分标准评分。大致正常:0分;无溃疡,局部充血:1分;可见溃疡,但无充血:2分;仅1处溃疡和炎症:3分;2处或更多处的溃疡和炎症:4分;溃疡长于2 cm:5分;大于2 cm的溃疡,每增加1 cm多计1分:6-10分。

1.2.5 肠道组织学观察及评分:参照文献[10],取肠组织一部分以40 g/L甲醛固定,石蜡包埋,HE染色后光学显微镜下观察组织病理改变,并对结肠组织学损伤进行评分:无明显炎症:0分;少量淋巴细胞浸润( $\leq 10\%$ 高倍视野),并无结构的改变:1分;中量淋巴细胞浸润( $10\%-25\%$ 高倍视野),隐窝变长,肠壁增厚,但未透过黏膜层,无溃疡形成:2分;明显淋巴细胞浸润( $25\%-50\%$ 高倍视野),血管密度增加,肠壁增厚,透过黏膜层:3分;大量淋巴细胞浸润( $\geq 50\%$ 高倍视野),血管密度增加,隐窝变长并扭曲,肠壁全层增厚,可见溃疡形成:4分。

**统计学处理** 实验数据用mean $\pm$ SD表示,用SPSS11.5统计软件进行方差齐性检验后用 $t$ 检验进行统计学处理。

## 2 结果

2.1 模型观察 TNBS灌肠3 d后,大部分大鼠出现稀便,甚至稀水、脓血,肛门周围潮湿、污秽,精神萎靡,活动倦怠。造模1 wk后随机取2只大鼠处死,取其部分结肠,病理分析示:黏膜糜烂,黏膜层可见炎性渗出坏死物,各层均见炎性细胞浸润。2 wk后取2只大鼠结肠病理分析示:黏膜脱

落,溃疡明显;3 wk后大部分大鼠可见稀便或黏液便、精神萎靡等症状。模型大鼠结肠病理分析示:仍有明显溃疡,腺体及肠壁各层可见大量急、慢性炎性细胞,镜下可见血管增生、炎性肉芽肿及淋巴滤泡结构,表明造模成功。

2.2 一般情况 TNBS灌肠后,模型组平均3-5 d出现典型症状,如大便不成形、腹泻、便血和体质量下降等,正常对照组则体质量增加。Typl-HGF治疗组大鼠3次ig后症状稍缓解,体质量略有增加,较模型对照组平均增加 $5.31 \pm 1.13$  g,但差异无统计学意义( $P > 0.05$ );Typl-HGF治疗6次后动物黏液脓血便、粪便稀等溃疡性结肠炎常见症状均明显好转,精神萎靡减轻,无便中带血,体质量较模型对照组平均增加 $9.75 \pm 2.07$  g,差异有统计学意义( $P < 0.05$ ),经6次治疗后,模型对照组和Ty治疗组症状无明显缓解。

2.3 结肠组织目的蛋白的表达 Typl-GFP ig 3次和6次后1 wk分别取结肠做冰冻切片,在荧光显微镜下均可观察到GFP强表达(图1)。

### 2.4 结肠组织大体形态和组织学观察

2.4.1 大体形态改变:正常对照组大鼠肠管黏膜皱襞纹理清晰,未见糜烂及溃疡(图2A);模型对照组及Ty治疗组大鼠肠管变粗,肠壁部分甚至膨胀巨大变薄,肠壁外周黏连严重,肠管黏膜坏死组织、溃疡及糜烂面的上面有黑黄色膜状物附着,其附近黏膜充血、水肿明显(图2B-E);Ty治疗组大鼠肠壁与正常大鼠接近,尤其是6次ig治疗后(图2F-G)。结肠病变主要集中在远端结肠,Typl-HGF治疗组3次ig后大体标本积分为 $2.20 \pm 0.90$ ,明显低于同期Ty治疗组( $5.10 \pm 1.70$ )和模型对照组( $5.30 \pm 1.30$ ,  $P < 0.01$ );Typl-HGF治疗组6次ig后大体标本积分为 $1.70 \pm 1.10$ ,明显低于同期Ty治疗组( $4.00 \pm 1.50$ )和模型组( $4.30 \pm 1.20$ ,  $P < 0.01$ ),Typl-HGF治疗组3次和6次ig相比较差异有统计学意义( $P < 0.05$ );Ty治疗组3次和6次ig后与模型对照组相比无明显改变。

2.4.2 组织学变化:光镜下观察大鼠结肠组织可见,正常对照组黏膜、腺体结构清晰,黏膜下血管丰富(图3A);模型对照组黏膜糜烂、剥脱程度较重,溃疡数量多,溃疡面大,黏膜及黏膜下层有大量炎性细胞浸润,腺体破坏,组织坏死,未见明显增生现象(图3B);Ty治疗组与模型对照组相比无明显差别(图3C);Typl-HGF治疗组结肠黏膜炎症充血、水肿、炎性细胞浸润程度减轻,溃疡面明显缩小或完全愈合,肠腺增生,溃疡底

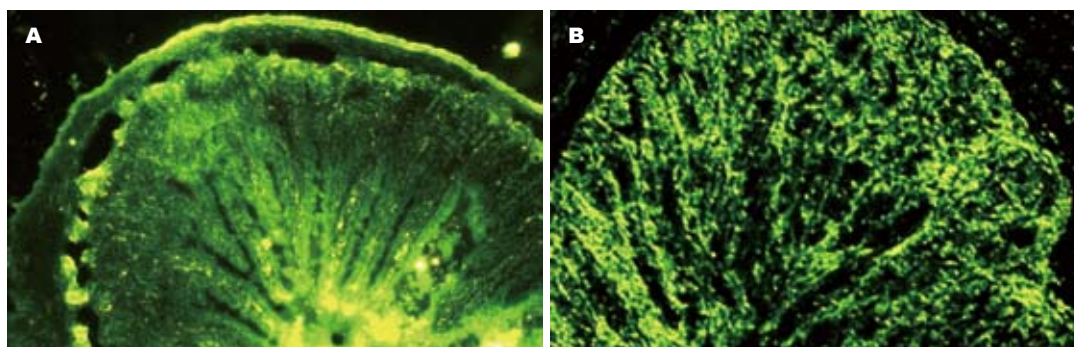


图 1 结肠组织GFP的表达( $\times 40$ ). A: Typl-GFP ig 3次后1 wk; B: Typl-GFP ig 6次后1 wk.

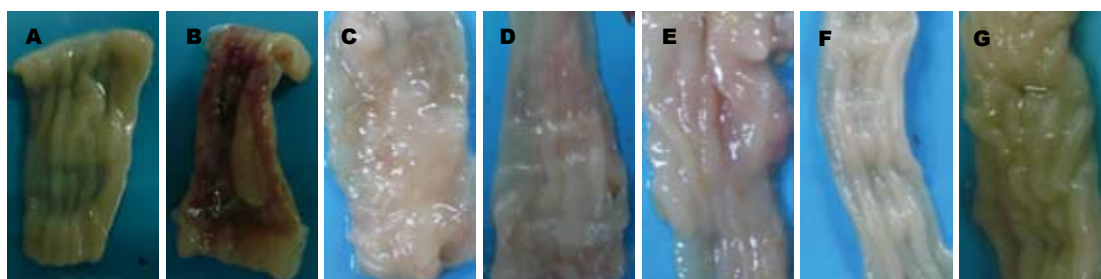


图 2 各组大鼠结肠大体形态. A: 正常对照组; B: 3次ig后 1 wk模型对照组; C: 6次ig后 1 wk模型对照组; D: 3次ig后Ty治疗组; E: 6次ig后Ty治疗组; F: 3次ig后Typl-HGF治疗组; G: 6次ig后Typl-HGF治疗组.

部可见黏膜下层有新生肉芽组织增生, 毛细血管增生明显(图3D). 各组组织学评分见表1, Typl-HGF治疗6次后肠组织病理检查较模型组明显好转, 组织评分明显低于同期Ty治疗组和模型对照组( $P<0.05$ ), 经6次治疗后Ty治疗组和模型对照组无明显差别( $P>0.05$ ).

### 3 讨论

UC是一种以黏膜和黏膜下层浸润为主, 特发于大肠的非特异性炎症性慢性肠病. 结肠黏膜炎症持续活动以及黏膜修复功能失调, 是造成UC治疗困难的主要原因. 目前对于UC的治疗, 临床上用得较广泛的是抗炎剂、皮质类固醇类、免疫抑制剂以及抗菌素、局部麻醉剂、尼古丁、肝素等. 这些药物起效快, 短期疗效肯定, 但长期疗效不佳, 副作用明显. 所以探索一种毒副作用小而有效的治疗新方法十分必要.

近年来研究表明生长因子在细胞的增殖、运动、损伤修复、细胞外基质形成、血管形成、溃疡愈合及免疫调节等方面起重要作用. 已有研究表明, 表皮生长因子(epidermal growth factor, EGF)在溃疡病发病、治疗和抗复发方面均有一定意义, 国外已有基因重组的用于治疗溃疡病和烧伤的EGF制剂, 是一个有希望的新型黏膜保护剂<sup>[11]</sup>. 研究表明HGF: (1)可促进肠上

表 1 各组结肠组织学评分 (mean  $\pm$  SD)

分组	I	II
正常对照组	0	0
模型对照组	4.63 $\pm$ 0.98	3.50 $\pm$ 0.76
Ty治疗组	4.13 $\pm$ 0.52	3.24 $\pm$ 0.41
Typl-HGF组	3.87 $\pm$ 0.76	1.60 $\pm$ 0.33 <sup>a</sup>

<sup>a</sup> $P<0.05$  vs Ty治疗组, 模型对照组.

皮细胞增殖, 减轻炎症细胞浸润, 促进肠道黏膜损伤愈合<sup>[4-5]</sup>; (2)HGF有强的促血管形成的功能, 局部应用HGF可促进结肠局部血液供应, 减少氧自由基的产生, 从而减轻黏膜损伤, 促进损伤黏膜修复<sup>[12]</sup>; (3)HGF具有免疫调节作用, 通过诱导Th2细胞分泌细胞因子、抑制树突状细胞功能等来治疗自身免疫性疾病, 如系统性红斑狼疮、移植排斥反应、自身免疫性心肌炎等<sup>[13-14]</sup>, 而UC病因中免疫系统异常是造成炎症和组织损伤的内在因素, 也认为是一种自身免疫性疾病<sup>[15]</sup>; (4)我们以往的研究已证明HGF可抑制组织修复过程中瘢痕的形成, 从而HGF可能阻止UC迁延过程中某些并发症的发生, 鉴于HGF以上优势, 本研究中我们选用HGF用于治疗UC. 另外由于直接应用HGF蛋白存在一些缺陷, 所以本研究我们利用Ty作为基因传递载体的优势及对

### ■创新盘点

本研究利用减毒沙门氏菌作为基因传递载体的优势及对肠黏膜组织强嗜性的特性, 将HGF基因的真核表达载体转入减毒的沙门氏菌中, 制备成一种以减毒的沙门氏菌为细胞载体的基因治疗药物(Typl-HGF), 用于UC的治疗从而可能阻止UC并发症的发生.

## ■应用要点

Typl-HGF在治疗溃疡性结肠炎过程中,发挥多重功效,从而达到有效治疗的作用。

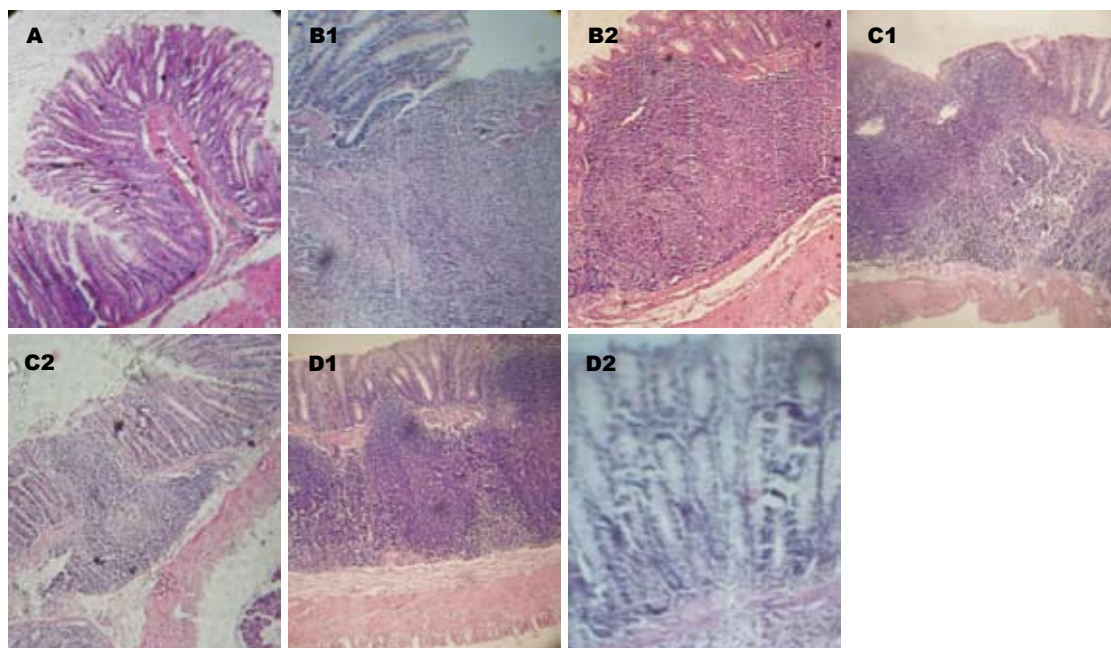


图3 大鼠结肠组织病理观察. A: 正常对照组; B1: 模型对照组3次ig后1 wk; B2: 6次ig后1 wk; C1: Ty治疗组3次ig后1 wk; C2: Ty治疗组6次ig后1 wk; D1: Typl-HGF治疗组3次ig后1 wk; D2: Typl-HGF治疗组6次ig后1 wk.

肠黏膜组织嗜嗜性的特性,将HGF基因的真核表达载体转入Ty中,制备成一种以Ty为细胞载体的基因治疗药物(Typl-HGF),用于UC的治疗。

本实验采用TNBS加乙醇灌肠造成大鼠UC模型,该模型持续时间较长(8 wk),体现急性炎症向慢性转化的动态过程并伴以溃疡形成,在组织学变化上与人类UC有一定的相似。实验发现Typl-HGF ig对TNBS+乙醇法模型有较好的治疗作用,大鼠症状减轻及黏膜损伤的修复,表现为体质量增加、减轻腹泻、血便、体质量下降等症状,镜下溃疡面积缩小,炎性细胞浸润显著减少,病变深度明显减轻,这与Mukoyama *et al*<sup>[16]</sup>研究的HGF能降低结肠的黏膜损伤和增加体质量一致。

同时,我们的研究还发现,HGF对UC大鼠免疫功能也有影响。UC模型外周循环CD4<sup>+</sup>/CD8<sup>+</sup>T比值上升,说明全身及局部免疫反应处于亢进状态。予以Typl-HGF隔日6次治疗后CD4<sup>+</sup>和CD4<sup>+</sup>/CD8<sup>+</sup>T均明显低于模型对照组表明此时机体免疫耐受逐步修复。免疫复合物与补体的活化与溃疡性结肠炎的活动性密切相关,由IgG抗体形成的免疫复合物,均可与细胞表面相应受体结合,从而使这些细胞活化,在溃结肠道病变中起到了损伤性的作用,我们研究发现Typl-HGF能明显降低IgG1的产生,从而降低免疫复合物的形成。我们初步认为Ty携带肝细胞生长

因子基因能抑制T细胞的增殖和免疫球蛋白尤其是CD4<sup>+</sup>T细胞的增殖,可能代表一种新的策略用于治疗自身免疫性疾病。可见Typl-HGF在治疗溃疡性结肠炎过程中,发挥多重功效,从而达到有效治疗的作用。

## 4 参考文献

- McGilligan VE, Wallace JM, Heavey PM, Ridley DL, Rowland IR. Hypothesis about mechanisms through which nicotine might exert its effect on the interdependence of inflammation and gut barrier function in ulcerative colitis. *Inflamm Bowel Dis* 2007; 13: 108-115
- Murai R, Kanbe T, Mukoyama T, Shimomura T, Hashiguchi K, Yoshida Y, Tsuchiya H, Hoshikawa Y, Kurimasa A, Shiota G. Effect of rectal administration of rebamipide on dextran sulfate sodium-induced colitis: role of hepatocyte growth factor. *Inflamm Res* 2007; 56: 240-245
- Nanakin A, Fukui H, Fujii S, Sekikawa A, Kanda N, Hisatsune H, Seno H, Konda Y, Fujimori T, Chiba T. Expression of the REG IV gene in ulcerative colitis. *Lab Invest* 2007; 87: 304-314
- Kanbe T, Murai R, Mukoyama T, Murawaki Y, Hashiguchi K, Yoshida Y, Tsuchiya H, Kurimasa A, Harada K, Yashima K, Nishimuki E, Shabana N, Kishimoto Y, Kojyo H, Miura K, Murawaki Y, Kawasaki H, Shiota G. Naked gene therapy of hepatocyte growth factor for dextran sulfate sodium-induced colitis in mice. *Biochem Biophys Res Commun* 2006; 345: 1517-1525
- Tahara Y, Ido A, Yamamoto S, Miyata Y, Uto H, Hori T, Hayashi K, Tsubouchi H. Hepatocyte growth factor facilitates colonic mucosal repair in experimental ulcerative colitis in rats. *J Pharmacol*



- Exp Ther* 2003; 307: 146-151
- 6 Okunishi K, Dohi M, Fujio K, Nakagome K, Tabata Y, Okasora T, Seki M, Shibuya M, Imamura M, Harada H, Tanaka R, Yamamoto K. Hepatocyte growth factor significantly suppresses collagen-induced arthritis in mice. *J Immunol* 2007; 179: 5504-5513
- 7 Kuroiwa T, Iwasaki T, Imado T, Sekiguchi M, Fujimoto J, Sano H. Hepatocyte growth factor prevents lupus nephritis in a murine lupus model of chronic graft-versus-host disease. *Arthritis Res Ther* 2006; 8: R123
- 8 Ha XQ, Yuan B, Li YM, Lao MF, Wu ZZ. Gene therapy for pathological scar with hepatocyte growth factor mediated by recombinant adenovirus vector. *Science in China* 2003; 46: 320-327
- 9 Wallace JL, Keenan CM. An orally active inhibitor of leukotriene synthesis accelerates healing in a rat model of colitis. *Am J Physiol* 1990; 258: G527-G534
- 10 Kroemer G, Martin SJ. Caspase-independent cell death. *Nat Med* 2005; 11: 725-730
- 11 Sinha A, Nightingale J, West KP, Berlanga-Acosta J, Playford RJ. Epidermal growth factor enemas with oral mesalamine for mild-to-moderate left-sided ulcerative colitis or proctitis. *N Engl J Med* 2003; 349: 350-357
- 12 Kuenzler KA, Pearson PY, Schwartz MZ. Hepatocyte growth factor pretreatment reduces apoptosis and mucosal damage after intestinal ischemia-reperfusion. *J Pediatr Surg* 2002; 37: 1093-1097; discussion 1093-1097
- 13 Okunishi K, Dohi M, Nakagome K, Tanaka R, Mizuno S, Matsumoto K, Miyazaki J, Nakamura T, Yamamoto K. A novel role of hepatocyte growth factor as an immune regulator through suppressing dendritic cell function. *J Immunol* 2005; 175: 4745-4753
- 14 Skibinski G. The role of hepatocyte growth factor/c-met interactions in the immune system. *Arch Immunol Ther Exp (Warsz)* 2003; 51: 277-282
- 15 Bian L, Guo ZK, Ai HS. Hepatocyte growth factor and its immunoregulatory activity-review. *Zhongguo Shiyao Xueyexue Zazhi* 2007; 15: 441-444
- 16 Mukoyama T, Kanbe T, Murai R, Murawaki Y, Shimomura T, Hashiguchi K, Saeki T, Ichiba M, Yoshida Y, Tanabe N, Kurimasa A, Harada K, Yashima K, Hisatome I, Ito H, Murawaki Y, Shiota G. Therapeutic effect of adenoviral-mediated hepatocyte growth factor gene administration on TNBS-induced colitis in mice. *Biochem Biophys Res Commun* 2005; 329: 1217-1224

#### ■同行评价

本研究实验对照设计合理, 统计方法恰当, 讨论条理分明, 研究内容具有较大的理论意义。

编辑 李军亮 电编 郭海丽

ISSN 1009-3079 CN 14-1260/R 2008年版权归世界华人消化杂志

#### ●消息●

### 第二十次全国中西医结合消化学术会议征文通知

**本刊讯** 中国中西医结合学会消化系统疾病专业委员会决定于2008-11在上海市召开第二十次全国中西医结合消化系统疾病学术会议, 并同时举办全国中西医结合消化疾病(重点为肝病、内镜与胃癌)新技术新理论继续教育学习班。学习班招收对象: 中西医结合、中医或西医的消化专业医师、科研人员、研究生等。参加学习班者授予国家级1类继续教育学分; 大会论文报告者另授继续教育学分6分。

#### 1 征稿内容

消化内镜技术及其中西医结合临床应用; 脂肪肝、慢性肝炎与肝硬化等常见肝病的中西医结合基础与临床研究; 消化道肿瘤中西医结合诊疗; 脾胃学说及其临床应用; 其他消化系统疾病(包括食管、胃、肝、胆、胰腺等疾病)的基础研究、临床研究与实践等。

#### 2 征稿要求

请注明作者姓名、单位、详细通讯地址、邮编。稿件请附800字论文摘要, 尽可能以电子信件的形式将稿件传送, 截稿日期: 2008-09-30。

#### 3 联系方式

刘成海, 201203, 上海市浦东新区张衡路528号上海中医药大学附属曙光医院肝病所, 传真: 021-51324445或51328500, shxhhy2008@yahoo.cn或czs.xiaohua@163.com

# 褪黑素对实验性溃疡性结肠炎大鼠肠组织趋化因子IL-8和MCP-1的影响

刘坤, 周薇, 李军华

## ■背景资料

炎症性肠病是肠道的慢性非特异性炎症性疾病, 包括溃疡性结肠炎和克罗恩病。其病因及发病机制尚未完全明了, 可能与多种因素相关, 包括遗传、免疫、感染、精神心理等, 其病程常反复迁延, 在我国的发生率呈上升趋势, 严重危害人们健康。其治疗也是临床难题之一。近年来, 研究者在不断探求溃疡性结肠炎新的治疗方法及药物, 但其疗效及具体作用机制多不十分明确。

## ■同行评议者

白爱平, 主治医师, 南昌大学第一附属医院消化内科; 张锦生, 教授, 复旦大学上海医学院病理学系

刘坤, 周薇, 李军华, 荆门市第一人民医院消化科 湖北省荆门市 448000

刘坤, 副主任医师, 主要从事消化系统疾病的基础与临床研究。

作者贡献分布: 刘坤、周薇及李军华对此文所作贡献均等; 此课题由刘坤、周薇及李军华设计; 研究过程和论文写作由刘坤、周薇及李军华共同完成。

通讯作者: 李军华, 448000, 湖北省荆门市, 荆门市第一人民医院消化科, lijunhua100@yahoo.com.cn

电话: 0724-2305745

收稿日期: 2007-11-02 修回日期: 2008-03-04

## Effects of melatonin on the expression of interleukin-8 and monocyte chemoattractant protein-1 in rats with TNBS-induced colitis

Kun Liu, Wei Zhou, Jun-Hua Li

Kun Liu, Wei Zhou, Jun-Hua Li, Department of Gastroenterology, Jingmen First People's Hospital, Jingmen 448000, Hubei Province, China

Correspondence to: Jun-Hua Li, Department of Gastroenterology, Jingmen First People's Hospital, Jingmen 448000, Hubei Province, China. lijunhua100@yahoo.com.cn

Received: 2007-11-02 Revised: 2008-03-04

## Abstract

**AIM:** To investigate the effects of melatonin on the colon inflammatory injury of rats with TNBS-induced colitis and determine whether this effect is associated with chemoattractant molecules interleukin-8 (IL-8) and monocyte chemoattractant protein-1 (MCP-1).

**METHODS:** Rat colitis models were established by 2, 4, 6-trinitrobenzene sulfonic acid (TNBS) enema. The animals were randomized into 5 groups: normal group, model group and three melatonin groups (2.5, 5.0, and 10.0 mg/kg), intrarectally treated with saline, TNBS, and TNBS plus melatonin, respectively. At the end of the 4th wk, macroscopic and histological changes of the colon were examined and mucosal myeloperoxidase (MPO) activities were assayed. IL-8 and MCP-1 protein expression in colon tissues were examined by Western blot and immunohistochemistry.

**RESULTS:** The levels of IL-8, MCP-1 expression and MPO activity were significantly higher in model group than those in normal group ( $80.3 \pm 13.6$  vs  $12.2 \pm 5.4$ ;  $87.2 \pm 7.4$  vs  $17.3 \pm 4.6$ ;  $3450.7 \pm 135.0$  nkat/g vs  $416.8 \pm 73.0$  nkat/g; all  $P < 0.01$ ), but they were significantly lower in melatonin treatment groups ( $33.5 \pm 9.3$ ,  $37.7 \pm 7.2$ ,  $2150.4 \pm 129.0$  nkat/g,  $P < 0.01$ ). Melatonin reduced colonic lesions (macroscopical and histological damage indices:  $1.6 \pm 0.7$  vs  $6.3 \pm 1.4$ ;  $1.4 \pm 0.5$  vs  $6.24 \pm 1.04$ ;  $P < 0.01$ ) and improved colitis symptoms.

**CONCLUSION:** Melatonin reduces colonic inflammatory injury of rats with ulcerative colitis through down-regulating the expression of IL-8 and MCP-1.

**Key Words:** Ulcerative colitis; Melatonin; 2, 4, 6-trinitrobenzene sulfonic acid; Interleukin-8; monocyte chemoattractant protein-1

Liu K, Zhou W, Li JH. Effects of melatonin on the expression of interleukin-8 and monocyte chemoattractant protein-1 in rats with TNBS-induced colitis. *Shijie Huaren Xiaohua Zazhi* 2008; 16(11): 1168-1172

## 摘要

**目的:** 探讨褪黑素对大鼠溃疡性结肠炎 (ulcerative colitis, UC) 炎症损伤的保护作用及对肠组织趋化因子的影响。

**方法:** 采用三硝基苯磺酸(TNBS)制备大鼠UC模型, 将动物随机分为正常对照组、模型组及褪黑素治疗组(2.5, 5.0, 10.0 mg/kg)5组。采用Western blot法及免疫组织化学法检测肠组织IL-8和MCP-1蛋白表达, 生化方法检测MPO含量, 并观察肠道大体形态和组织学改变。

**结果:** UC模型组IL-8、MCP-1蛋白表达及MPO含量较正常组显著增高( $80.3 \pm 13.6$  vs  $12.2 \pm 5.4$ ,  $87.2 \pm 7.4$  vs  $17.3 \pm 4.6$ ,  $3450.7 \pm 135.0$  nkat/g vs  $416.8 \pm 73.0$  nkat/g, 均 $P < 0.01$ ), 褪黑素治疗组IL-8、MCP-1蛋白表达, MPO含量( $33.5 \pm 9.3$ ,  $37.7 \pm 7.2$ ,  $2150.4 \pm 129.0$  nkat/g)



均明显低于UC模型组(均 $P<0.01$ ), 褪黑素治疗组形态和组织损伤评分指数明显降低( $1.6 \pm 0.7$  vs  $6.3 \pm 1.4$ ,  $1.4 \pm 0.5$  vs  $6.24 \pm 1.04$ , 均 $P<0.01$ ).

**结论:** 褪黑素对UC具有良好的保护作用, 抑制趋化因子表达可能是其主要的机制之一.

**关键词:** 溃疡性结肠炎; 褪黑素; 三硝基苯磺酸; 白介素-8; 单核细胞趋化蛋白-1

刘坤, 周薇, 李军华. 褪黑素对实验性溃疡性结肠炎大鼠肠组织趋化因子IL-8和MCP-1的影响. 世界华人消化杂志 2008; 16(11): 1168-1172  
<http://www.wjgnet.com/1009-3079/16/1168.asp>

## 0 引言

炎症性肠病(inflammatory bowel disease, IBD)是肠道的慢性非特异性的炎症性疾病, 包括溃疡性结肠炎(ulcerative colitis, UC)和克罗恩病(Crohn's disease, CD). IBD病因及发病机制尚未完全明了, 可能与多种因素相关, 包括遗传、免疫、感染、精神心理等, 但肠道持续炎症损伤是其重要特征<sup>[1]</sup>. 近年研究发现趋化因子, 前炎症细胞因子及黏附分子等表达异常与UC的发病关系密切<sup>[2-3]</sup>, 许多资料表明趋化因子IL-8和单核细胞趋化蛋白-1(MCP-1)在UC患者发病中起重要作用<sup>[4-6]</sup>. 褪黑素(melatonin)在人体主要由松果腺分泌, 具有广泛的生物学功能, 包括抗氧化、抗炎及免疫调节等作用<sup>[7-9]</sup>, 可能对UC具有保护作用. 我们观察褪黑素对实验性大鼠UC肠组织病理改变, 炎症损伤及结肠组织中IL-8和MCP-1的影响, 探讨褪黑素对UC的保护作用及可能的机制, 为UC的临床治疗探寻新的途径.

## 1 材料和方法

**1.1 材料** 健康SD大鼠50只由湖北省医学科学院实验动物中心提供, 雌雄不限, 体质量 $200 \pm 30$  g, 正常喂养; 三硝基苯磺酸(TNBS), 褪黑素(Sigma USA); IL-1和MCP-1 mAb(Santa Cruz Biotechnology公司); Western blot显色试剂盒为Cell Signal公司产品; SP试剂盒为北京中山公司产品; 髓过氧化物酶(MPO)检测试剂盒为南京建成生物工程研究所产品; 其他试剂为进口或国产分析纯.

**1.2 方法** 将50只大鼠随机分为正常对照组(Control group), 模型组(Model group)及褪黑素组(MT group, 2.5, 5.0及10.0 mg/kg)5组, 正常对

照组不作任何处理; 模型组以TNBS灌肠, MT组造模后给予褪黑素ig. 以TNBS诱导UC形成<sup>[10]</sup>. SD大鼠术前禁食24 h, 自由饮水, 实验时乙醚麻醉, 用一直径2.0 mm长约12 cm的硅胶管由肛门轻柔插入深约8 cm, 除正常对照组外, 各组以含150 mg/kg TNBS的500 mL/L乙醇溶液缓慢推入结肠, 让动物保持平躺自然清醒, 5-ASA组、MT组造模后分别以2.5, 5.0及10.0 mg/kg剂量褪黑素ig, 1次/d, 4 wk后分别随机处死3只模型组及正常对照组大鼠, 取结肠标本作病理检查, 以确定造模成功, 处死所有大鼠. 取肛门至回盲部结肠(约8 cm), 沿肠系膜纵轴剪开, 用冷生理盐水冲洗干净后40 g/L多聚甲醛固定, 进行肉眼大体形态和组织学形态评分, 肠组织一部分以40 g/L多聚甲醛固定, 石蜡包埋, 4  $\mu$ m连续切片, HE染色镜下评价炎症和溃疡, 相同部位的另一部分组织-70℃冻存, 用以MPO检测及蛋白检测. 结肠组织损伤大体形态损伤评分指标包括粘连、局部充血、溃疡及炎症. 粘连及充血按有无及轻重分别计0、1、2分, 出现炎症、溃疡数目增加1个、溃疡面积 $>2$  cm时范围每增加1 cm计分均加1; 组织学指标包括溃疡、炎症、肉芽肿、纤维化及病变深度, 按有无及轻重分别计0、1、2分, 病变深度达黏膜下层、肌层、浆膜层分别计1、2、3分, 各项相加得总分<sup>[11-12]</sup>.

**1.2.1 IL-8和MCP-1表达的检测:** 取石蜡切片(4  $\mu$ m)常规脱蜡、水化, 置0.05 mol/L柠檬酸缓冲液中进行微波抗原修复, 凉至室温; 30 g/L  $H_2O_2$ 孵育10 min以消除内源性过氧化物酶活性, 滴加100 mL/L正常血清封闭非特异性抗原; 倾去血清, 滴加1:100稀释的IL-8和MCP-1抗体, 4℃放置过夜, PBS冲洗 $3 \times 5$  min, 滴加生物素化二抗, 37℃孵育10 min, PBS冲洗 $3 \times 5$  min; 滴加辣根过氧化物酶标记的卵白素工作液, 37℃孵育15 min; DAB显色, 苏木素复染, 中性树脂封片. 阳性对照为已知的IL-8和MCP-1蛋白, 以PBS代替一抗作阴性对照. 以16D目镜测微网(面积为0.1024 mm<sup>2</sup>)在400倍放大下计数阳性细胞数, 每张切片计算10个网格取平均值为阳性细胞密度.

**1.2.2 肠组织IL-8和MCP-1蛋白表达的检测:** 组织匀浆后加入裂解液(含1 mg/L Leupetin、Aprotinin、Pepstatin, 17.42 mL/L PMSF), 冰上孵育10 min, 移入微量离心管中并置于冰上孵育1 h; 4℃, 12 000 r/min离心裂解产物5 min, 将上清转移至一个新的微量离心管中于-70℃保存备用. 蛋白浓度采用Bradford法测定. 将细胞蛋白

## ■研发前沿

溃疡性结肠炎目前尚无特异性治疗药物, 内科常用治疗药物主要包括5-ASA类、激素及免疫抑制剂, 其疗效并不十分理想且毒副作用明显, 患者病情常反复迁延加重. 因此, 寻找高效低毒副作用的治疗药物已成为目前研究的重点和热点.

## ■相关报道

Bubenik的研究表明褪黑素具有显著的抗炎、抗氧化损伤等作用; Dong *et al*的研究表明褪黑素可抑制实验性结肠炎中炎症因子iNOS及COX-2的表达从而减轻肠道炎症损伤.

### ■创新盘点

本文通过研究CXC和CC趋化因子的代表IL-8及MCP-1在褪黑素治疗溃疡性结肠炎中的作用,深入探讨了褪黑素对溃疡性结肠炎治疗作用的具体机制。

20  $\mu\text{g}$ 和上样缓冲液混合后,上样在100 g/L分离胶50 g/L积层胶上进行SDS-PAGE. 应用电转移将电泳分离后的蛋白转移至硝酸纤维素滤膜上. 滤膜经50 g/L脱脂奶粉, TBS溶液于室温封闭1小时后, 分别加入IL-8和MCP-1一抗(1:1000)4℃孵育过夜. 滤膜经TBST缓冲液清洗3次后, 再与HRP(horseradish peroxidase)交联的二抗(1:2000)于室温孵育1 h. TBST缓冲液清洗3次后, 应用增强的化学发光法显影, 暗室曝光于X线片上, 显影定影. 图像采用美国Image PC alpha 9图像分析系统分析.

1.2.3 结肠组织MPO含量测定: 采用生化方法测定MPO含量, 具体操作按试剂盒说明书(南京建成生物工程研究所提供)进行.

**统计学处理** 实验数据以mean $\pm$ SD表示, 采用单因素方差分析, 组间差异采用 $q$ 检验, 以 $P<0.01$ 为有统计学意义.

## 2 结果

所有造模大鼠在TNBS灌肠12 h后出现腹泻, 呈黄色稀便和/或肛周体毛被稀便沾染, 6-7 d体重明显下降, 毛色失去光泽, 精神倦怠, 活动及进食明显减少; 褪黑素ig后大鼠一般状况及消化道症状逐渐好转, 用药1 wk后大便基本成形, 情况明显好于模型组. 模型组大鼠结肠标本表现为黏膜充血水肿、溃疡形成, 结肠组织与周围组织粘连, 可见近端肠腔扩张. 溃疡呈线状和灶状, 周围可见黏膜增厚. 光镜下可见溃疡及炎性渗出物, 炎症累及肠壁全层, 可见上皮细胞坏死、脱落, 有淋巴组织增生, 大量中性粒细胞浸润, 可见数量不等的单个核细胞和嗜酸性粒细胞, 也可见增生的纤维母细胞, 褪黑素组黏膜水肿少见, 无溃疡和炎性渗出物, 光镜下腺体排列整齐, 仅见少量淋巴细胞和中性粒细胞浸润, 损伤指数明显低于模型组( $P<0.01$ ); 模型组大鼠结肠组织MPO含量较正常组明显增高( $P<0.01$ ), 给予褪黑素保护后MPO含量明显下降( $P<0.01$ , 表1).

2.1 IL-8和MCP-1表达 IL-8和MCP-1阳性表达细胞表现以胞质呈棕褐色为主, 胞核也有少量着色. 阳性表达细胞有中性粒细胞、单个核细胞等, 多集中于靠近肌层的黏膜固有层内, 肠上皮细胞仅有少量阳性表达. 模型组结肠组织阳性染色的阳性细胞密度明显高于正常组( $P<0.01$ ); 褪黑素组的阳性细胞密度明显低于模型组( $P<0.01$ , 表2, 图1-2.)

2.2 Western blot蛋白印迹结果 与正常组相比,

表 1 大鼠损伤指数及肠组织MPO含量 (mean $\pm$ SD,  $n=10$ )

分组	剂量 (mg/kg)	形态损伤评分	组织损伤评分	MPO活性 (nkat/g)
对照组	—	0.8 $\pm$ 0.7 <sup>b</sup>	1.1 $\pm$ 0.8 <sup>b</sup>	416.8 $\pm$ 73.0 <sup>b</sup>
模型组	—	6.3 $\pm$ 1.4	6.2 $\pm$ 1.0	3450.7 $\pm$ 135.0
褪黑素组	2.5	5.7 $\pm$ 1.2	5.9 $\pm$ 0.8	3167.3 $\pm$ 98.0
	5.0	3.0 $\pm$ 0.8 <sup>b</sup>	3.9 $\pm$ 1.0 <sup>b</sup>	2583.9 $\pm$ 237.0 <sup>b</sup>
	10.0	1.6 $\pm$ 0.7 <sup>b</sup>	1.4 $\pm$ 0.5 <sup>b</sup>	2150.4 $\pm$ 129.0 <sup>b</sup>

<sup>b</sup> $P<0.01$  vs 模型组.

表 2 大鼠肠组织IL-8及MCP-1的表达 (mean $\pm$ SD,  $n=10$ )

分组	剂量 (mg/kg)	IL-8	MCP-1	IL-8(4)	MCP-1(4)
对照组	—	12.2 $\pm$ 5.4 <sup>b</sup>	17.3 $\pm$ 4.6 <sup>b</sup>	2.4 $\pm$ 0.4 <sup>b</sup>	2.9 $\pm$ 1.4 <sup>b</sup>
模型组	—	80.3 $\pm$ 13.6	87.2 $\pm$ 7.4	7.6 $\pm$ 2.5	8.0 $\pm$ 3.2
褪黑素组	2.5	72.5 $\pm$ 14.9	79.3 $\pm$ 11.4	7.5 $\pm$ 4.7	7.6 $\pm$ 5.4
	5.0	60.9 $\pm$ 10.3 <sup>b</sup>	52.2 $\pm$ 9.3 <sup>b</sup>	5.8 $\pm$ 2.5 <sup>b</sup>	5.2 $\pm$ 4.0 <sup>b</sup>
	10.0	33.5 $\pm$ 9.3 <sup>b</sup>	37.7 $\pm$ 7.2 <sup>b</sup>	3.8 $\pm$ 2.4 <sup>b</sup>	3.5 $\pm$ 2.2 <sup>b</sup>

<sup>b</sup> $P<0.01$  vs 模型组.

IL-8和MCP-1蛋白表达在大鼠模型组中明显升高( $P<0.01$ ), 褪黑素可剂量依赖性地降低IL-8和MCP-1表达, 10 mg/kg效果最明显( $P<0.01$ , 图3, 表2).

## 3 讨论

TNBS诱导的UC模型具有类似人类IBD的大体病理及组织学改变, 并由免疫系统所介导; 此外, 该模型体现了急性炎症向慢性转化的动态过程, 且能对肠道炎症损伤进行定量评分, 有利于评价药物疗效, 因此TNBS诱导的结肠炎仍是研究IBD最常用的模型. 在本实验中, 褪黑素能剂量依赖性的减轻TNBS诱导的大鼠UC的肠道炎症损伤, 抑制肠道炎症细胞浸润. UC是肠道非特异性炎症疾病, 肠道局部炎症损伤是其重要病理改变, 以大量炎性细胞浸润肠壁和持续活化为特征<sup>[13-17]</sup>. 肠道炎性细胞的募集和活化是一复杂的过程, 研究表明趋化因子及其他前炎性细胞因子在此过程中起着重要的作用<sup>[2-3]</sup>, 趋化因子能快速诱导炎性细胞应答和介导免疫细胞募集和活化, 与IBD的发病及发展关系密切<sup>[18-20]</sup>. 多种细胞均能产生趋化因子, 如组织巨噬细胞, 肥大细胞, 纤维母细胞, 内皮细胞及上皮细胞等,

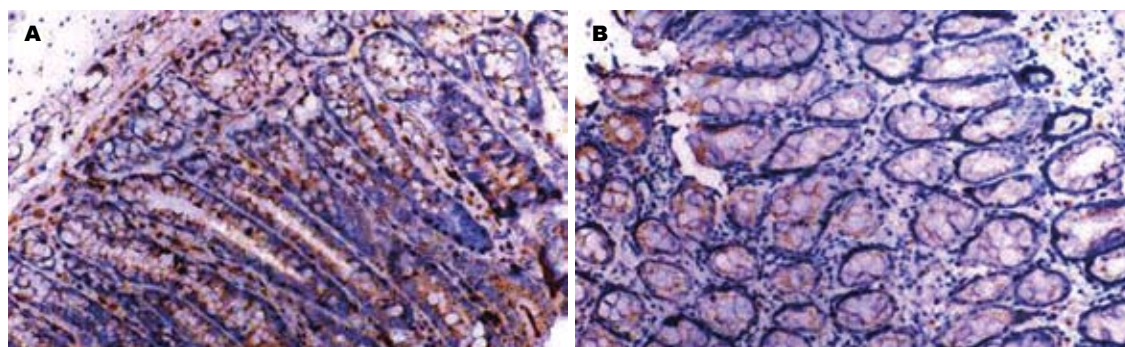


图 1 IL-8大鼠肠组织的表达(S-P法 $\times 200$ ). A: 模型组; B: 褪黑素(10 mg/kg)组.

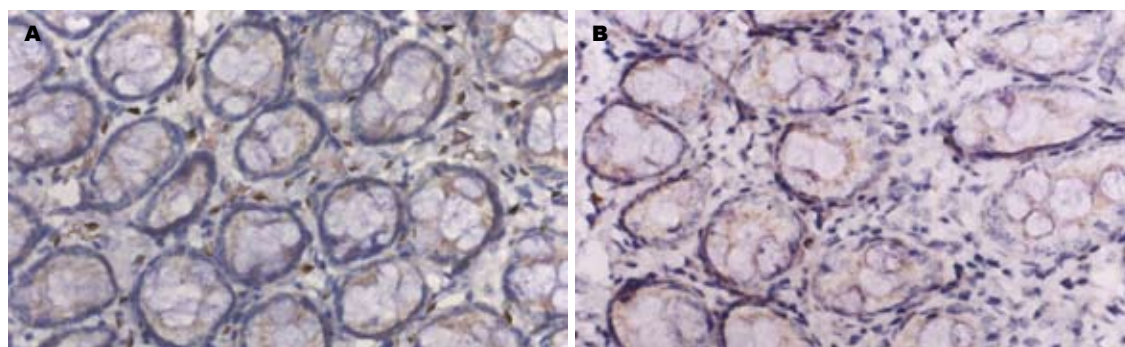


图 2 MCP-1在大鼠肠组织表达(S-P法 $\times 200$ ). A: 模型组; B: 褪黑素(10 mg/kg)组.

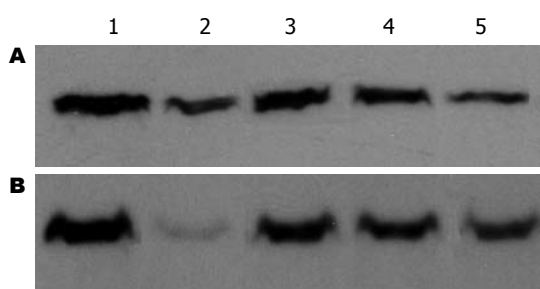


图 3 IL-8和MCP-1蛋白表达结果. A: IL-8; B: MCP-1. 1-5: 模型组, 正常对照组, 褪黑素(2.5, 5.0, 10 mg/kg)组.

浸润的炎性细胞也能产生大量的趋化因子. 在静息状态下, 细胞分泌的趋化因子水平很低或者无趋化因子分泌, 但在炎症过程中其分泌能快速上调. IL-8主要介导中性粒细胞的活化而MCP-1主要诱导单核细胞活化<sup>[6,21-23]</sup>, 大量的研究表明在IBD患者病变组织中存在高表达的IL-8和MCP-1<sup>[25-28]</sup>. 本实验结果证实在TNBS诱导的UC大鼠肠组织中IL-8和MCP-1表达水平明显高于正常对照组, 支持了趋化因子参与UC发生、发展的观点.

褪黑素主要由人松果体分泌, 胃肠道亦含有丰富的褪黑素<sup>[7]</sup>, 发挥着抗炎、抗氧化及调节免疫应答等多种作用<sup>[7-9]</sup>. 先前的研究表明褪黑素能减轻实验性大鼠UC肠道炎性损伤程度, 可

能与其清除氧自由基, 抗氧化、抗炎等有关, 但具体的机制尚不十分确定<sup>[24-25]</sup>. 本实验结果发现, 褪黑素能明显改善TNBS诱导的大鼠UC的肠道损伤的病理及大体形态评分, 同时明显降低MPO的含量, 并呈剂量依赖关系. MPO是中性粒细胞中含量较高的一种酶, 其含量的增高可以反映中性粒细胞在某一组织中的增高, 间接反映炎症在组织的存在, 因此MPO活性可以提示组织炎性细胞的浸润程度, 被认为衡量炎症程度最敏感和可靠的指标<sup>[26]</sup>, 实验结果证明褪黑素对大鼠UC具有明显的保护作用.

为了进一步观察褪黑素对UC大鼠的作用机制, 我们观察了褪黑素对肠道IL-8和MCP-1表达的影响. IL-8和MCP-1在UC的炎症发生发展过程中起重要作用. 免疫组织化学和Western blot结果均表明, 褪黑素能明显降低UC炎症局部IL-8和MCP-1蛋白表达. 提示褪黑素能通过抑制趋化因子的表达减轻UC的肠道炎症损伤, 从而发挥对UC的保护作用. 其他资料表明, 褪黑素尚能减轻其他炎性因子及其上游的调控基因核因子- $\kappa$ B<sup>[27-28]</sup>, 核因子- $\kappa$ B同样能调控IL-8和MCP-1的基因转录及蛋白表达<sup>[29]</sup>, 褪黑素是否通过这一途径调节UC的炎症过程, 还有待进一步的研究.

#### ■应用要点

本研究探讨了褪黑素对大鼠结肠炎的治疗作用及机制, 为褪黑素临床治疗溃疡性结肠炎提供了理论基础.



## ■同行评价

本文选题准确, 国内外均未见报道, 结果有新意, 具有一定的参考价值。

## 4 参考文献

- MacDonald TT, Monteleone G, Pender SL. Recent developments in the immunology of inflammatory bowel disease. *Scand J Immunol* 2000; 51: 2-9
- Lakatos L. Immunology of inflammatory bowel diseases. *Acta Physiol Hung* 2000; 87: 355-372
- Ogata H, Hibi T. Cytokine and anti-cytokine therapies for inflammatory bowel disease. *Curr Pharm Des* 2003; 9: 1107-1113
- Banks C, Bateman A, Payne R, Johnson P, Sheron N. Chemokine expression in IBD. Mucosal chemokine expression is unselectively increased in both ulcerative colitis and Crohn's disease. *J Pathol* 2003; 199: 28-35
- MacDermott RP, Sanderson IR, Reinecker HC. The central role of chemokines (chemotactic cytokines) in the immunopathogenesis of ulcerative colitis and Crohn's disease. *Inflamm Bowel Dis* 1998; 4: 54-67
- Reinecker HC, Loh EY, Ringler DJ, Mehta A, Rombeau JL, MacDermott RP. Monocyte-chemoattractant protein 1 gene expression in intestinal epithelial cells and inflammatory bowel disease mucosa. *Gastroenterology* 1995; 108: 40-50
- Bubenik GA. Gastrointestinal melatonin: localization, function, and clinical relevance. *Dig Dis Sci* 2002; 47: 2336-2348
- Maestroni GJ. The immunotherapeutic potential of melatonin. *Expert Opin Investig Drugs* 2001; 10: 467-476
- Sjoblom M, Jedstedt G, Flemstrom G. Peripheral melatonin mediates neural stimulation of duodenal mucosal bicarbonate secretion. *J Clin Invest* 2001; 108: 625-633
- Morris GP, Beck PL, Herridge MS, Depew WT, Szwczuk MR, Wallace JL. Hapten-induced model of chronic inflammation and ulceration in the rat colon. *Gastroenterology* 1989; 96: 795-803
- Mei Q, Yu JP, Xu JM, Wei W, Xiang L, Yue L. Melatonin reduces colon immunological injury in rats by regulating activity of macrophages. *Acta Pharmacol Sin* 2002; 23: 882-886
- Dieleman LA, Palmen MJ, Akol H, Bloemena E, Pena AS, Meuwissen SG, Van Rees EP. Chronic experimental colitis induced by dextran sulphate sodium (DSS) is characterized by Th1 and Th2 cytokines. *Clin Exp Immunol* 1998; 114: 385-391
- Johansson M, Norrgard O, Forsgren S. Study of expression patterns and levels of neurotrophins and neurotrophin receptors in ulcerative colitis. *Inflamm Bowel Dis* 2007; 13: 398-409
- Forbes E, Murase T, Yang M, Matthaei KI, Lee JJ, Lee NA, Foster PS, Hogan SP. Immunopathogenesis of experimental ulcerative colitis is mediated by eosinophil peroxidase. *J Immunol* 2004; 172: 5664-5675
- Loftus EV. Microscopic colitis: epidemiology and treatment. *Am J Gastroenterol* 2003; 98: S31-S36
- Rodrigues M, Zerbini MC, Barbieri D. Immunohistochemical study of colonic mucosa macrophages in children with Crohn's disease and ulcerative colitis. *Arq Gastroenterol* 1998; 35: 283-291
- Nishida Y, Murase K, Isomoto H, Furusu H, Mizuta Y, Riddell RH, Kohno S. Different distribution of mast cells and macrophages in colonic mucosa of patients with collagenous colitis and inflammatory bowel disease. *Hepatogastroenterology* 2002; 49: 678-682
- Yang SK, Choi MS, Kim OH, Myung SJ, Jung HY, Hong WS, Kim JH, Min YI. The increased expression of an array of C-X-C and C-C chemokines in the colonic mucosa of patients with ulcerative colitis: regulation by corticosteroids. *Am J Gastroenterol* 2002; 97: 126-132
- Melgar S, Drmotova M, Rehnstrom E, Jansson L, Michaelsson E. Local production of chemokines and prostaglandin E2 in the acute, chronic and recovery phase of murine experimental colitis. *Cytokine* 2006; 35: 275-283
- Autschbach F, Giese T, Gassler N, Sido B, Heuschen G, Heuschen U, Zuna I, Schulz P, Weckauf H, Berger I, Otto HF, Meuer SC. Cytokine/chemokine messenger-RNA expression profiles in ulcerative colitis and Crohn's disease. *Virchows Arch* 2002; 441: 500-513
- Ina K, Kusugami K, Yamaguchi T, Imada A, Hosokawa T, Ohsuga M, Shinoda M, Ando T, Ito K, Yokoyama Y. Mucosal interleukin-8 is involved in neutrophil migration and binding to extracellular matrix in inflammatory bowel disease. *Am J Gastroenterol* 1997; 92: 1342-1346
- Mazzucchelli L, Hauser C, Zraggen K, Wagner HE, Hess MW, Laissue JA, Mueller C. Differential in situ expression of the genes encoding the chemokines MCP-1 and RANTES in human inflammatory bowel disease. *J Pathol* 1996; 178: 201-206
- Uguccioni M, D'Apuzzo M, Loetscher M, Dewald B, Baggiolini M. Actions of the chemotactic cytokines MCP-1, MCP-2, MCP-3, RANTES, MIP-1 alpha and MIP-1 beta on human monocytes. *Eur J Immunol* 1995; 25: 64-68
- 梅俏, 许建明, 项立, 魏伟, 岳莉, 徐叔云. 实验性结肠炎中氧化过度及褪黑素的保护作用. *中国药理学通报* 2003; 19: 424-427
- Cuzzocrea S, Mazzon E, Serraino I, Lepore V, Terranova ML, Ciccolo A, Caputi AP. Melatonin reduces dinitrobenzene sulfonic acid-induced colitis. *J Pineal Res* 2001; 30: 1-12
- 李军华, 于皆平, 何小飞, 徐细明. 核因子- $\kappa$ B在大鼠实验性溃疡性结肠炎肠组织的表达及其意义. *世界华人消化杂志* 2003; 11: 214-218
- Dong WG, Mei Q, Yu JP, Xu JM, Xiang L, Xu Y. Effects of melatonin on the expression of iNOS and COX-2 in rat models of colitis. *World J Gastroenterol* 2003; 9: 1307-1311
- 吴建胜, 吴金明, 王旦, 黄庆科, 陈向荣, 黄智铭, 林向飞, 陈民新, 韩清锡. 核因子- $\kappa$ B信号通道介导褪黑素对大鼠应激性溃疡的保护作用. *中华消化杂志* 2005; 25: 107-109
- 李军华, 于皆平, 何小飞. 核因子- $\kappa$ B与炎症性肠病. *世界华人消化杂志* 2004; 12: 180-183

编辑 李军亮 电编 郭海丽

# RNA干扰沉默HDAC1基因对大肠癌细胞增殖和凋亡的影响

张孟贤, 韩娜, 于世英

张孟贤, 韩娜, 于世英, 华中科技大学同济医学院附属同济医院肿瘤科 湖北省武汉市 430030

张孟贤, 博士, 主治医师, 主要从事恶性肿瘤的侵袭和转移研究。作者贡献分布: 张孟贤与韩娜对此文所作贡献均等; 此课题由张孟贤、韩娜及于世英设计; 研究过程由张孟贤及韩娜操作完成; 研究所用试剂及分析工具由张孟贤及韩娜提供; 数据分析由张孟贤及韩娜完成; 本论文写作由张孟贤、韩娜及于世英完成。

通讯作者: 韩娜, 430030, 湖北省武汉市解放大道1095号, 华中科技大学同济医学院附属同济医院肿瘤科, hanna@medmail.com.cn 电话: 027-83663342

收稿日期: 2007-10-27 修回日期: 2008-03-03

## Effects of HDAC1 silence by RNA interference on the apoptosis and proliferation of colorectal cancer cells

Meng-Xian Zhang, Na Han, Shi-Ying Yu

Meng-Xian Zhang, Na Han, Shi-Ying Yu, Department of Oncology, Tongji Hospital of Tongji Medical College, Huazhong University of Science and Technology, Wuhan 430030, Hubei Province, China

Correspondence to: Na Han, Department of Oncology, Tongji Hospital of Tongji Medical College, Huazhong University of Science and Technology, 1095 Jiefang Road, Wuhan 430030, Hubei Province, China. hanna@medmail.com.cn

Received: 2007-10-27 Revised: 2008-03-03

### Abstract

**AIM:** To construct the HDAC1 specific recombinant plasmid vector and investigate its effects on the apoptosis, proliferation and cell cycle distribution of colorectal cancer cells.

**METHODS:** HDAC1 specific short hairpin RNA (shRNA) plasmid vector was constructed and then transfected into the cultured SW480 cell line with lipofectamine 2000. Reverse transcription-polymerase chain reaction (RT-PCR) and Western blot were used to detect the expression of HDAC1 mRNA and protein, respectively, and p21<sup>WAF-1/CIP-1</sup>, Cdk2, and Cyclin E proteins were detected by Western blot, too. The growth inhibition of SW480 cells was evaluated by MTT assay. Cell apoptosis and cell cycle distribution were determined by flow cytometry.

**RESULTS:** The levels of HDAC1 mRNA and

protein in HDAC1-shRNA group were significantly lower than those in negative control group ( $30.4\% \pm 4.5\%$  vs  $64.6\% \pm 4.4\%$ ,  $P < 0.01$ ;  $27.4\% \pm 4.5\%$  vs  $58.1\% \pm 3.3\%$ ; both  $P < 0.01$ ). In comparison with negative control group, HDAC1 silence led to a significant increase of p21<sup>WAF-1/CIP-1</sup> protein ( $97.4\% \pm 2.6\%$  vs  $62.6\% \pm 3.4\%$ ,  $P < 0.01$ ) and decrease of Cdk2 and Cyclin E protein ( $27.7\% \pm 6.0\%$  vs  $42.6\% \pm 4.1\%$ ,  $P < 0.01$ ;  $42.0\% \pm 8.5\%$  vs  $82.8\% \pm 3.7\%$ ,  $P < 0.01$ ). MTT assay revealed that transfection of HDAC1-shRNA inhibited the growth of SW480 cells, and the inhibitory rates were markedly higher at 24, 48, 72, and 96 h time points than those in negative control group (24 h:  $35.9\% \pm 4.9\%$  vs  $1.2\% \pm 0.6\%$ ,  $P < 0.01$ ; 48 h:  $47.5\% \pm 7.0\%$  vs  $1.3\% \pm 0.6\%$ ,  $P < 0.01$ ; 72 h:  $45.7\% \pm 6.2\%$  vs  $1.0\% \pm 0.5\%$ ,  $P < 0.01$ ; 96 h:  $48.2\% \pm 4.7\%$  vs  $1.2\% \pm 0.7\%$ ,  $P < 0.01$ ). The percentage of apoptosis cells in HDAC1-shRNA group was significantly higher than that in negative control group ( $31.3\% \pm 2.8\%$  vs  $3.9\% \pm 0.7\%$ ,  $P < 0.01$ ) and the cells were increased at G<sub>0</sub>/G<sub>1</sub> and G<sub>2</sub>/M phase (G<sub>0</sub>/G<sub>1</sub>:  $64.5\% \pm 0.9\%$  vs  $57.8\% \pm 1.8\%$ ,  $P < 0.01$ ; G<sub>2</sub>/M:  $17.4\% \pm 1.3\%$  vs  $14.5\% \pm 0.6\%$ ,  $P < 0.05$ ), but decreased at S phase ( $17.5\% \pm 1.0\%$  vs  $27.7\% \pm 1.5\%$ ,  $P < 0.01$ ).

**CONCLUSION:** HDAC1 silence by shRNA can inhibit the growth of colorectal cancer cells through inducing apoptosis and cell cycle arrest.

**Key Words:** HDAC1; Short hairpin RNA; Colorectal cancer; Apoptosis; Proliferation; Reverse transcription polymerase chain reaction

Zhang MX, Han N, Yu SY. Effects of HDAC1 silence by RNA interference on the apoptosis and proliferation of colorectal cancer cells. *Shijie Huaren Xiaohua Zazhi* 2008; 16(11): 1173-1178

### 摘要

**目的:** 研究下调HDAC1的表达对大肠癌细胞增殖、凋亡和细胞周期的影响。

**方法:** 设计合成HDAC1的特异性shRNA, 将其插入至pSilencer载体中, 并将重组后的pSilencer质粒载体经脂质体包裹转染SW480

### ■背景资料

肿瘤的发生是多因素、多阶段和多种基因改变协同作用的过程。在这个过程中, 涉及许多癌基因的激活和/或抑癌基因的失活。而在基因的表达调控中, 表观遗传修饰有着重要的作用, 其中组蛋白乙酰化是修饰的主要方式之一。当某些组蛋白去乙酰化酶分子过度表达时, 组蛋白乙酰化水平降低, 染色质结构发生改变, 抑制某些抑癌基因的转录, 可导致癌症的发生。因此组蛋白去乙酰化酶已经成为人们抗肿瘤治疗的一个新靶点。

### ■同行评议者

王健生, 副教授, 西安交通大学医学院第一附属医院肿瘤外科



## ■研发前沿

组蛋白去乙酰酶抑制剂作为新一代的抗肿瘤药物,在国外已成为研究热点。

细胞株。用RT-PCR和Western blot检测shRNA对细胞内HDAC1基因表达的影响,同时采用Western blot对细胞周期相关基因进行检测。采用MTT法检测生长抑制作用。运用流式细胞术检测细胞的凋亡情况和细胞周期分布。

**结果:** 成功构建和筛选出HDAC1特异性的shRNA质粒载体,与空白对照组相比,转染HDAC1-shRNA的大肠癌细胞HDAC1 mRNA蛋白质表达水平明显下降( $30.4\% \pm 4.5\%$  vs  $64.6\% \pm 4.4\%$ ,  $P < 0.01$ ;  $27.4\% \pm 4.5\%$  vs  $58.1\% \pm 3.3\%$ ,  $P < 0.01$ ), p21<sup>WAF-1/CIP-1</sup>表达增加( $97.4\% \pm 2.6\%$  vs  $62.6\% \pm 3.4\%$ ,  $P < 0.01$ ), CdK2和Cyclin E蛋白下降(CdK2:  $27.7\% \pm 6.0\%$  vs  $42.6\% \pm 4.1\%$ ,  $P < 0.01$ ; Cyclin E:  $42.0\% \pm 8.5\%$  vs  $82.8\% \pm 3.7\%$ ,  $P < 0.01$ ), 细胞生长抑制率增加(24 h:  $35.9\% \pm 4.9\%$  vs  $1.2\% \pm 0.6\%$ ,  $P < 0.01$ ; 48 h:  $47.5\% \pm 7.0\%$  vs  $1.3\% \pm 0.6\%$ ,  $P < 0.01$ ; 72 h:  $45.7\% \pm 6.2\%$  vs  $1.0\% \pm 0.5\%$ ,  $P < 0.01$ ; 96 h:  $48.2\% \pm 4.7\%$  vs  $1.2\% \pm 0.7\%$ ,  $P < 0.01$ ), 凋亡率明显增加( $31.3\% \pm 2.8\%$  vs  $3.9\% \pm 0.7\%$ ,  $P < 0.01$ ), G<sub>0</sub>/G<sub>1</sub>期和G<sub>2</sub>/M期细胞比例增加(G<sub>0</sub>/G<sub>1</sub>:  $64.5\% \pm 0.9\%$  vs  $57.8\% \pm 1.8\%$ ,  $P < 0.01$ ; G<sub>2</sub>/M:  $17.4\% \pm 1.3\%$  vs  $14.5\% \pm 0.6\%$ ,  $P < 0.05$ ), S期细胞比例相应下降( $17.5\% \pm 1.0\%$  vs  $27.7\% \pm 1.5\%$ ,  $P < 0.01$ )。

**结论:** HDAC1特异的shRNA能够有效下调HDAC1基因,诱导大肠癌细胞发生凋亡和细胞周期阻滞,从而抑制细胞的增殖。

**关键词:** HDAC1基因; 短发卡状RNA; 大肠癌; 凋亡; 增殖; 逆转录聚合酶链反应

张孟贤, 韩娜, 于世英. RNA干扰沉默HDAC1基因对大肠癌细胞增殖和凋亡的影响. 世界华人消化杂志 2008; 16(11): 1173-1178

<http://www.wjgnet.com/1009-3079/16/1173.asp>

## 0 引言

在真核细胞中,乙酰化和去乙酰化之间的平衡对基因转录和不同蛋白质的功能发挥重要的作用。组蛋白乙酰化水平由组蛋白乙酰化酶(histone acetylase, HAT)和组蛋白去乙酰化酶(histone deacetylase, HDAC)共同调节。根据它们与酵母蛋白的同源性,将HDAC分为4类,每类又包括若干HDAC分子<sup>[1-2]</sup>。当某些HDAC分子过度表达时,组蛋白乙酰化水平降低,染色质结构发生改变,抑制某些抑癌基因的转录,导致癌症的发生。组蛋白去乙酰酶抑

制剂(histone deacetylase inhibitor, HDACI)作为新一代的抗肿瘤药物,在国外已成为研究热点<sup>[3-4]</sup>。研究表明,HDACI可通过细胞周期阻滞、诱导分化和凋亡等机制对血液系统肿瘤<sup>[5-6]</sup>和一些实体肿瘤<sup>[7-9]</sup>有明显抑制作用。但目前常用的HDAC抑制剂选择性差,效能较低,将会被具有更高选择性的HDAC抑制剂所取代<sup>[10]</sup>。许多研究表明,不同的类型的肿瘤可能具有不同的HDAC靶点<sup>[11]</sup>,因此明确某一肿瘤的HDAC靶点是发展高选择性HDAC抑制剂的关键。RNA干扰技术为此提供了最好的研究工具。我们运用RNA干扰技术使人大肠癌细胞SW480中HDAC1基因沉默,来研究HDAC1对大肠癌细胞凋亡、增殖、细胞周期分布的影响及其可能机制。

## 1 材料和方法

**1.1 材料** pSilencerTM2.0-U6质粒(Ambion公司)含氨苄青霉素Ampr抗性基因和人U6启动子。质粒在埃希菌DH5 $\alpha$ 菌株(Gibco)中扩增。T4 DNA连接酶购自Ambion公司; Lipofectamine 2000脂质体为Invitrogen公司产品。DNA片段由上海生工生物工程公司合成。根据GenBank中报道的HDAC1 cDNA(accession no.NM\_004964)完整序列,参考siRNA的设计策略,利用Ambion公司提供的在线工具,设计一对shRNA序列的模板DNA和不针对任何mRNA的模板DNA作为对照,序列如下: HDAC1-shRNA: 正义链: 5'-GATCCG CTAATGAGCTTCCATACAA TTCAAGAGA TTGTATGGAAGCTCATTAGTT TTTTGGAAA-3'; 反义链: 5'-AGCTTTTCCAAAA A A C T A A T G A G C T T C C A T A C A A T C T C T T G A A T T G T A T G G A A G C T C A T T A G C G -3'。control-shRNA: 正义链: 5'-GATCCG CCGGATGTGCGAGAACTTCA TTCAAGAGA T G A A G T T C T C G A C A T C C G G T T T T T T G G A A A -3'; 反义链: 5'-AGCTTTTCCAAAA A A C C G G A T G T C G A G A A C T T C A T C T C T T G A A T G A A G T T C T C G A C A T C C G G C G -3'。以上模板序列包括BamH I酶切位点、19 nt正义序列、9 nt loop接头序列、19 nt反义序列、RNA PolIII终止子和HindIII酶切位点。

**1.2 方法** 取1 g/L正义和反义shRNA模板DNA各2  $\mu$ L以及退火缓冲液(DNA annealing solution)46  $\mu$ L充分混匀,加热至90 $^{\circ}$ C, 3 min后自然冷却至室温。每条正义链分别与其反义链退火后,可形成一个限制性核酸内切酶BamH I及HindIII的黏性

末端. pSilencer 2.0-U6表达质粒由供应商分别以 *Bam*H I 及 *Hind*III 酶切处理, 形成线性化片段, 并除去酶切下来的小片段而纯化, 不会发生自身连接. 按照说明, 应用T4 DNA连接酶将退火后的双链核苷酸片段插入线性化的载体: 退火DNA片段 (8 mg/ $\mu$ L) 1  $\mu$ L + pSilencerTM2.0-U6载体 1  $\mu$ L + 10  $\times$  T4 DNA Ligase Buffer 1  $\mu$ L + T4 DNA Ligase 1  $\mu$ L + Nuclease-free water 6  $\mu$ L 充分混匀, 室温16 $^{\circ}$ C水浴反应过夜. 各取连接产物5  $\mu$ L转化感受态细胞DH5 $\alpha$ , 涂布于含Ampr抗性(终浓度100 mg/L)的LB平板上, 37 $^{\circ}$ C恒温培养过夜. 从每个培养皿上各挑取4个单克隆菌落接种于含Ampr抗性(终浓度100 mg/L)的LB培养液3 mL中, 37 $^{\circ}$ C恒温摇床培养过夜. 挑选阳性克隆送上海博亚生物技术有限公司进行DNA测序分析加以确认. 构建的重组质粒命名为pshRNA-HDAC1和pshRNA-control.

**1.2.1 HDAC1 mRNA的表达:** 大肠癌细胞SW480购自中国典型培养物保藏中心, 采用含100 mL/L小牛血清的RPMI 1640(Gibco)培养液, 在37 $^{\circ}$ C, 50 mL/L CO<sub>2</sub>孵育箱中培养. 调整细胞浓度, 接种无菌6孔板, 每孔约 $1 \times 10^6$ 个细胞. 待其生长至80%-90%融合时, 按照Lipofectamine 2000脂质体转染试剂盒说明书进行转染操作, 同时设立空白对照孔. 细胞转染48 h后收集细胞, 按TRIzol试剂说明书操作提取细胞总RNA, 用于扩增人HDAC1 cDNA. PCR引物(上海生工生物工程公司合成)序列如下: HDAC1上游序列: 5'-GAATCCGCATGACTCATAAT-3', 下游序列: 5'-GCTGTGGTACTTGGTCATCT-3'. 同时以人GAPDH为内参照, 引物的上游序列: 5'-ACGGATTGTTGGTCGTATTGGG-3', 下游序列: 5'-TGATTTTGGAGGGATCTCGC-3'. PCR扩增条件如下: 94 $^{\circ}$ C预变性5 min; 94 $^{\circ}$ C变性30 s, 60 $^{\circ}$ C退火30 s, 72 $^{\circ}$ C延伸60 s, 35个循环; 72 $^{\circ}$ C延伸10 min. HDAC1和GAPDH的PCR片段大小为107 bp和250 bp. PCR产物采用图象扫描仪拍照并进行条带灰度分析, 以HDAC1/GAPDH的比值代表其相对含量.

**1.2.2 HDAC1、p21、Cdk2及Cyclin E蛋白检测:** 细胞转染48 h后收集各孔细胞, 加入细胞裂解液, 提取细胞总蛋白, 用BCA试剂盒(美国Bio-Rad)检测蛋白质浓度, 灌制100 g/L SDS-PAGE凝胶, 每孔上样50  $\mu$ g, 经电泳, 转膜, 封闭, 加入HDAC1(Santa Cruz)、P21<sup>WAF-1/CIP-1</sup>、Cdk2和Cyclin E(晶美公司)一抗, 工作液浓度为1:500,

加入辣根过氧化物酶标记的二抗(Santa Cruz), 工作液浓度1:1000, 化学发光法(ECL)曝光显影, 冲洗胶片, 用紫外分光光度计扫描条带灰度值反应蛋白质表达水平.  $\beta$ -actin为内参.

**1.2.3 MTT法:** 收集转染后不同时间段的各组细胞, 调整细胞密度至 $1 \times 10^5$ /L, 每孔100  $\mu$ L接种于96孔培养板内, 每组各设3个复孔. 每孔加入5 g/L的MTT溶液20  $\mu$ L, 继续培养4 h, 离心后小心吸弃孔内培养液, 再加200  $\mu$ L DMSO, 酶标仪测定490 nm波长处吸光度值(A). 以空白对照调零, 计算: 肿瘤细胞生长抑制率(%) = (1-实验组A/对照组A)  $\times$  100%.

**1.2.4 细胞凋亡及细胞周期的检测:** 细胞转染48 h后收集各孔细胞, 按Annexin V-FITC凋亡检测试剂盒(晶美公司)说明书操作, 简要步骤如下: 将细胞悬浮在结合缓冲液中, 调整细胞密度为 $1 \times 10^6$ /L, 取细胞100  $\mu$ L加入FITC标记Annexin V 5  $\mu$ L和PI 10  $\mu$ L混合, 室温避光孵育15 min后FACSsort流式细胞仪检测, CellQuest软件(BD公司)获取并分析数据. 另细胞转染48 h后收集各孔细胞, 经胰酶消化, 制成单细胞悬液, 冰乙醇固定, 加入终浓度为100 mg/L的Rnase A 10  $\mu$ L, 37 $^{\circ}$ C水浴30 min后移入冰浴中停止酶反应, 再加入终浓度为5 mg/L的PI染色剂10  $\mu$ L, 4 $^{\circ}$ C避光保存, 孵育过夜, 用流式细胞仪检测细胞周期分布.

**统计学处理** 采用SPSS10.0软件进行t检验, 数据以mean  $\pm$  SD表示,  $P < 0.05$ 为具有统计学意义.

## 2 结果

**2.1 SW480细胞HDAC1 mRNA的表达** 在空白对照组和pshRNA-control组均可见明显的HDAC1目的DNA条带, 2组间HDAC1 mRNA的表达丰度差异无显著性( $64.6\% \pm 4.4\%$  vs  $58.3\% \pm 4.6\%$ ,  $P > 0.05$ ). pshRNA-HDAC1转染SW480细胞后, HDAC1基因mRNA水平较空白对照组明显下调(图1), 两组间差异有统计学意义( $30.4\% \pm 4.5\%$  vs  $64.6\% \pm 4.4\%$ ,  $P < 0.01$ ).

**2.2 HDAC1、p21<sup>WAF-1/CIP-1</sup>、Cdk2和Cyclin E蛋白的表达** Western blot检测结果显示, HDAC1, p21<sup>WAF-1/CIP-1</sup>, Cdk2和Cyclin E蛋白的表达在空白对照组和pshRNA-control组之间差异无统计学意义( $58.1\% \pm 3.3\%$  vs  $55.2\% \pm 3.8\%$ ,  $62.6\% \pm 3.4\%$  vs  $58.5\% \pm 1.7\%$ ,  $42.6\% \pm 4.1\%$  vs  $44.2\% \pm 1.9\%$ ,  $82.8\% \pm 3.7\%$  vs  $89.9\% \pm 5.95\%$ ,  $P > 0.05$ , 图2). pshRNA-HDAC1转染SW480细胞后, HDAC1基因表达明显被抑制, p21<sup>WAF-1/CIP-1</sup>明显

## ■ 相关报道

Archer *et al* 研究表明HDAC抑制剂丁酸钠能够以p21<sup>CIP1/WAF1</sup>依赖方式抑制HT-29细胞Cyclin B1的表达水平, 从而导致肿瘤细胞的生长抑制.

## ■创新盘点

本文通过设计合成HDAC1的特异性shRNA, 将其插入至pSilencer载体中, 并将重组后的pSilencer质粒载体经脂质体包裹转染SW480细胞株, 特异性抑制HDAC1基因表达, 研究HDAC1对大肠癌细胞凋亡、增殖、细胞周期分布的影响及其可能机制。

表 1 转染不同时间SW480细胞生长抑制率 (% , mean  $\pm$  SD)

分组	24 h	48 h	72 h	96 h
空白对照组	1.2 $\pm$ 0.6	1.3 $\pm$ 0.6	1.0 $\pm$ 0.5	1.2 $\pm$ 0.7
pshRNA-control组	1.3 $\pm$ 0.8	1.1 $\pm$ 0.5	1.2 $\pm$ 0.6	1.2 $\pm$ 0.7
pshRNA-HDAC1组	35.9 $\pm$ 4.9 <sup>b</sup>	47.5 $\pm$ 7.0 <sup>b</sup>	45.7 $\pm$ 6.2 <sup>b</sup>	48.2 $\pm$ 4.7 <sup>b</sup>

<sup>b</sup> $P < 0.01$  vs 空白对照组, pshRNA-control组。

表 2 转染48 h后细胞周期的分布 (% , mean  $\pm$  SD)

分组	G <sub>0</sub> /G <sub>1</sub>	S	G <sub>2</sub> /M
空白对照组	57.8 $\pm$ 1.8	27.7 $\pm$ 1.5	14.5 $\pm$ 0.6
pshRNA-control组	56.1 $\pm$ 0.2	28.6 $\pm$ 0.5	15.0 $\pm$ 0.6
pshRNA-HDAC1组	64.5 $\pm$ 0.9 <sup>b</sup>	17.5 $\pm$ 1.0 <sup>b</sup>	17.4 $\pm$ 1.3 <sup>a</sup>

<sup>a</sup> $P < 0.05$ , <sup>b</sup> $P < 0.01$  vs 空白对照组, pshRNA-control组。

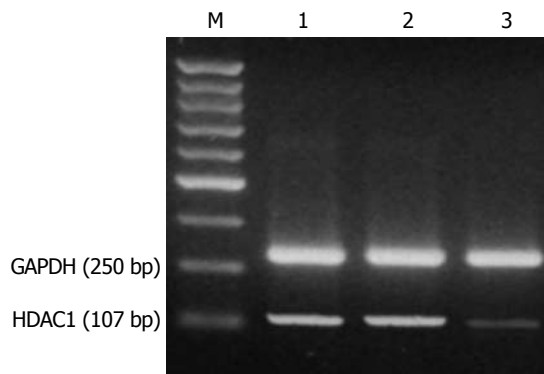


图 1 癌细胞CXCR4 mRNA表达(RT-PCR). M: marker; 1: 空白对照组; 2: pshRNA-control组; 3: pshRNA-HDAC1组。

上调, CDK2和Cyclin E蛋白则明显下调. 与空白对照相比差异有统计学意义( $27.4\% \pm 4.5\%$  vs  $58.1\% \pm 3.3\%$ ,  $97.4\% \pm 2.6\%$  vs  $62.6\% \pm 3.4\%$ ,  $27.7\% \pm 6.0\%$  vs  $42.6\% \pm 4.1\%$ ,  $42.0\% \pm 8.5\%$  vs  $82.8\% \pm 3.7\%$ ,  $P < 0.01$ ).

2.3 HDAC1基因沉默抑制SW480细胞生长和凋亡的影响 MTT检测结果显示, pshRNA-HDAC1转染SW480细胞24 h后及就已经出现明显的生长抑制, 48 h后达到抑制高峰, 维持至96 h细胞抑制作用未出现下降趋势(表1). 通过AnnexinV-FITC和PI双重标记后上流式细胞仪检测结果显示, pshRNA-HDAC1转染细胞48 h后出现大量的凋亡细胞, 较空白对照组明显增加, 差异有显著性( $31.3\% \pm 2.8\%$  vs  $3.9\% \pm 0.7\%$ ,  $P < 0.01$ ), 而pshRNA-control组和空白对照组细胞凋亡率差异无统计学意义(图3).

2.4 HDAC1基因沉默对SW480细胞周期的影

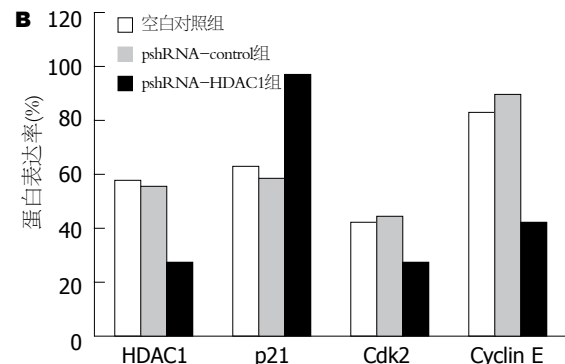
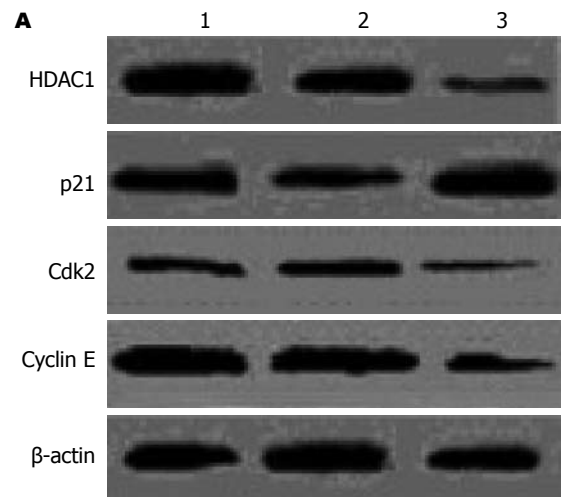


图 2 癌细胞HDAC1, p21<sup>WAF-1/CIP-1</sup>, Cdk2, Cyclin E蛋白表达(Western blot).

响 流式细胞术检测检测结果显示, pshRNA-HDAC1转染SW480细胞48 h后, G<sub>0</sub>/G<sub>1</sub>期和G<sub>2</sub>/M期细胞比例增加, S期细胞比例相应下降, 差异有统计学意义, 而pshRNA-control组和空白对照组细胞的细胞周期分布差异无统计学意义(表2).

## 3 讨论

染色质核心组蛋白的乙酰化和去乙酰化与基因表达调控密切相关, 调节组蛋白乙酰化状态有两种酶, 即HAT和HDAC. HAT将乙酰辅酶A上的疏水乙酰基转移到组蛋白N端赖氨酸残基, 中和掉一个正电荷, 使DNA与组蛋白之间的静电引力和空间位阻增大, 二者之间的相互作用减弱, 染色

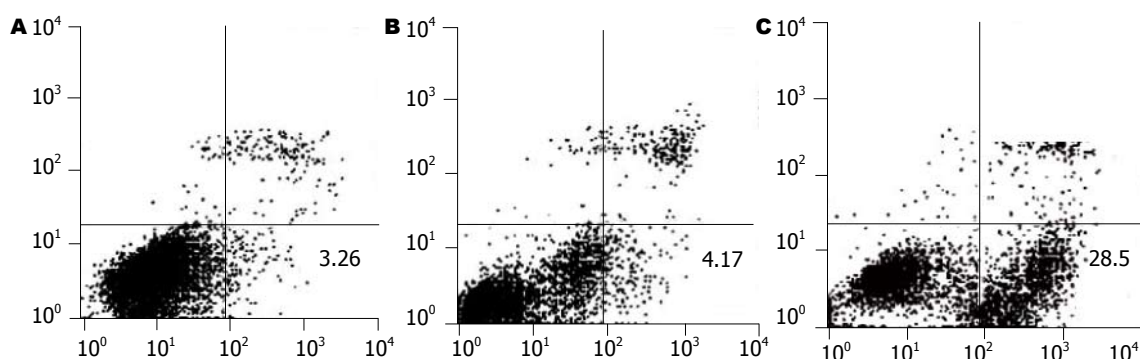


图3 AnnexinV、PI双标流式细胞术检测细胞凋亡. A: 空白对照组; B: pshRNA-control组; C: pshRNA-HDAC1组.

#### ■应用要点

shRNA介导的HDAC1基因沉默能够阻滞大肠癌细胞SW480于细胞周期的G<sub>0</sub>/G<sub>1</sub>期,诱导细胞凋亡的发生,从而显著抑制细胞的增殖,为开发HDAC1高选择性HDAC抑制剂应用于大肠癌治疗提供理论依据.

质呈转录活性结构, DNA易于解聚、舒展,有利于转录因子与DNA模板的结合,激活转录. 相反, HDAC在组蛋白N端赖氨酸的 $\epsilon\text{NH}_3^+$ 上引入乙酰基,通过组蛋白N端的去乙酰化,使组蛋白带正电荷,从而与带负电荷的DNA紧密结合,染色质呈致密卷曲的阻抑结构,抑制转录<sup>[12]</sup>. 组蛋白去乙酰酶作为调控基因的关键蛋白酶,其功能异常被证实与肿瘤的发生和发展密切相关<sup>[13]</sup>. 目前发现在哺乳动物中, HDAC家族至少有HDAC 7种,他们之间具有高度的同源性,其中HDAC1与癌症的关系最具代表性. HDAC抑制剂对多种肿瘤具有抗癌活性,其中包括淋巴瘤、肺癌、肝癌、前列腺癌及乳腺癌等<sup>[14-18]</sup>. 目前认为,大肠癌的发生是多因素、多阶段和多种基因改变协同作用的过程. 在这个过程中,涉及许多癌基因的激活和/或抑癌基因的失活. 而在基因的表达调控中,表观遗传修饰有着重要的作用,其中组蛋白乙酰化是修饰的主要方式之一. 研究表明,多种HDAC抑制剂能够诱导大肠癌细胞凋亡和细胞周期阻滞,抑制肿瘤细胞的生长<sup>[19-20]</sup>. 但选择性抑制某种特定的HDAC对大肠癌细胞的影响却少有报道. RNA干扰技术为此提供了最好的研究工具.

RNA干扰是最近发展起来的一种基因调控技术,能够特异性地降解相应序列的mRNA<sup>[21-22]</sup>,为哺乳动物基因功能的研究提供了强大的工具,在功能基因组学研究领域得到越来越多的重视. 许多研究表明shRNA在哺乳动物细胞中可以显著抑制内源性基因和外源性基因表达<sup>[23-24]</sup>. 本研究设计并构建HDAC1特异的shRNA真核表达质粒载体. 将重组载体转染大肠癌细胞系SW480,在转染HDAC1 shRNA后分别检测HDAC1 mRNA和蛋白质水平,发现HDAC1的表达明显受抑. SW480大肠癌细胞转染HDAC1 shRNA 24 h后就已经出现明显的生长抑制,48 h后达到抑

制高峰,维持至96 h细胞抑制作用未出现下降趋势. 本文主要从细胞凋亡和细胞周期阻滞角度对其作用机制方面进行探讨. 流式细胞仪检测结果显示HDAC1转染48 h后, SW480细胞发生G<sub>0</sub>/G<sub>1</sub>和G<sub>2</sub>/M期阻滞,其中以G<sub>0</sub>/G<sub>1</sub>期阻滞更为明显. 真核细胞的细胞周期行进受细胞周期依赖性蛋白激酶亚单位和周期素调节亚单位调控,时相性激活是细胞周期调控机制的核心,在细胞周期行进的不同时期,由不同Cyclin蛋白的表达驱动<sup>[25]</sup>. Cdk2与Cyclin E结合是S期启动的必要条件. Cyclin E/Cdk2复合体使Rb磷酸化,释放转录因子E2F,激活Cyclin转录,加速细胞周期跨过G<sub>1</sub>/S检查点,进入S期. p21<sup>WAF1/CIP1</sup>作为细胞增殖的重要调节因子,是细胞周期内通用性抑制物,他能与多种CDK/cyclin复合物直接结合,抑制CDK的激活,阻滞G<sub>1</sub>/S的过渡. 现认为p21<sup>CIP1/WAF1</sup>在肿瘤细胞中的沉默机制可能由其染色质的表观遗传修饰所致,其表达可被组蛋白的乙酰化水平所调节<sup>[26-29]</sup>.

为进一步探讨HDAC1基因沉默引起G<sub>0</sub>/G<sub>1</sub>期细胞周期阻滞的机制,我们检测了可能涉及细胞周期调控的几个关键基因的表达. 结果发现, SW480大肠癌细胞转染HDAC1 shRNA 48 h后HDAC1基因的mRNA和蛋白质水平的下降与p21<sup>WAF1/CIP1</sup>蛋白质水平的升高相一致. 相反, Cdk2与Cyclin E蛋白表达水平上调. 结合以上分析结果,认为HDAC1 shRNA可能通过上调p21<sup>WAF1/CIP1</sup>的表达抑制Cdk2与Cyclin E的表达达到阻止细胞周期进程,影响细胞增殖的目的. 细胞凋亡是由内在基因精确调节的一种程序性死亡,他同坏死有着本质的区别<sup>[30]</sup>. 细胞发生凋亡时,细胞膜的改变之一是磷脂酰丝氨酸从细胞膜的内侧转移到细胞膜的外侧, Annexin V可以特异性结合于细胞膜表面的磷脂酰丝氨酸. PI为膜非通透性核酸嵌入型染料,不能穿过完

# 同行评价

本研究创新性较强, 实验设计合理, 具有一定的科学意义。

整的细胞膜, 仅穿过死细胞膜, 从而使之染色, AnnexinV、PI双标可以区分凋亡和坏死的细胞。我们采用AnnexinV、PI双标经流式细胞术检测发现, SW480大肠癌细胞转染HDAC1 shRNA 48 h后出现大量凋亡细胞(AnnexinV+PI-)。说明HDAC1基因沉默可能通过细胞凋亡而非直接的细胞毒作用产生抗肿瘤活性。

我们通过转染HDAC1 shRNA体外作用于大肠癌细胞SW480, 初步发现HDAC1基因沉默可以阻滞大肠癌细胞SW480于细胞周期的G<sub>0</sub>/G<sub>1</sub>期, 诱导细胞凋亡的发生, 从而抑制细胞的增殖, 为开发HDAC1高选择性HDAC抑制剂应用于大肠癌治疗提供理论依据。

## 参考文献

- Glozak MA, Seto E. Histone deacetylases and cancer. *Oncogene* 2007; 26: 5420-5432
- Gallinari P, Di Marco S, Jones P, Pallaoro M, Steinkuhler C. HDACs, histone deacetylation and gene transcription: from molecular biology to cancer therapeutics. *Cell Res* 2007; 17: 195-211
- Bi G, Jiang G. The molecular mechanism of HDAC inhibitors in anticancer effects. *Cell Mol Immunol* 2006; 3: 285-290
- Mei S, Ho AD, Mahlknecht U. Role of histone deacetylase inhibitors in the treatment of cancer (Review). *Int J Oncol* 2004; 25: 1509-1519
- Kuendgen A, Gattermann N. Valproic acid for the treatment of myeloid malignancies. *Cancer* 2007; 110: 943-954
- Bug G, Schwarz K, Schoch C, Kampmann M, Henschler R, Hoelzer D, Ottmann OG, Ruthardt M. Effect of histone deacetylase inhibitor valproic acid on progenitor cells of acute myeloid leukemia. *Haematologica* 2007; 92: 542-545
- Ahn MY, Jung JH, Na YJ, Kim HS. A natural histone deacetylase inhibitor, Psammaplin A, induces cell cycle arrest and apoptosis in human endometrial cancer cells. *Gynecol Oncol* 2008; 108: 27-33
- Mukhopadhyay NK, Weisberg E, Gilchrist D, Bueno R, Sugarbaker DJ, Jaklitsch MT. Effectiveness of trichostatin A as a potential candidate for anticancer therapy in non-small-cell lung cancer. *Ann Thorac Surg* 2006; 81: 1034-1042
- Bluethner T, Niederhagen M, Caca K, Serr F, Witzigmann H, Moebius C, Mossner J, Wiedmann M. Inhibition of histone deacetylase for the treatment of biliary tract cancer: a new effective pharmacological approach. *World J Gastroenterol* 2007; 13: 4761-4770
- Karagiannis TC, El-Osta A. Will broad-spectrum histone deacetylase inhibitors be superseded by more specific compounds? *Leukemia* 2007; 21: 61-65
- Nakagawa M, Oda Y, Eguchi T, Aishima S, Yao T, Hosoi F, Basaki Y, Ono M, Kuwano M, Tanaka M, Tsuneyoshi M. Expression profile of class I histone deacetylases in human cancer tissues. *Oncol Rep* 2007; 18: 769-774
- Roth SY, Denu JM, Allis CD. Histone acetyltransferases. *Annu Rev Biochem* 2001; 70: 81-120
- Mahlknecht U, Hoelzer D. Histone acetylation modifiers in the pathogenesis of malignant disease. *Mol Med* 2000; 6: 623-644
- Duvic M, Vu J. Vorinostat: a new oral histone deacetylase inhibitor approved for cutaneous T-cell lymphoma. *Expert Opin Investig Drugs* 2007; 16: 1111-1120
- Komatsu N, Kawamata N, Takeuchi S, Yin D, Chien W, Miller CW, Koeffler HP. SAHA, a HDAC inhibitor, has profound anti-growth activity against non-small cell lung cancer cells. *Oncol Rep* 2006; 15: 187-191
- Coradini D, Speranza A. Histone deacetylase inhibitors for treatment of hepatocellular carcinoma. *Acta Pharmacol Sin* 2005; 26: 1025-1033
- Kulp SK, Chen CS, Wang DS, Chen CY, Chen CS. Antitumor effects of a novel phenylbutyrate-based histone deacetylase inhibitor, (S)-HDAC-42, in prostate cancer. *Clin Cancer Res* 2006; 12: 5199-5206
- Bali P, Pranpat M, Swaby R, Fiskus W, Yamaguchi H, Balasis M, Rocha K, Wang HG, Richon V, Bhalla K. Activity of suberoylanilide hydroxamic Acid against human breast cancer cells with amplification of her-2. *Clin Cancer Res* 2005; 11: 6382-6389
- Archer SY, Johnson J, Kim HJ, Ma Q, Mou H, Daesety V, Meng S, Hodin RA. The histone deacetylase inhibitor butyrate downregulates cyclin B1 gene expression via a p21/WAF1-dependent mechanism in human colon cancer cells. *Am J Physiol Gastrointest Liver Physiol* 2005; 289: G696-G703
- Calonghi N, Cappadone C, Pagnotta E, Boga C, Bertucci C, Fiori J, Tasco G, Casadio R, Masotti L. Histone deacetylase 1: a target of 9-hydroxystearic acid in the inhibition of cell growth in human colon cancer. *J Lipid Res* 2005; 46: 1596-1603
- Gitlin L, Karelsky S, Andino R. Short interfering RNA confers intracellular antiviral immunity in human cells. *Nature* 2002; 418: 430-434
- Jacque JM, Triques K, Stevenson M. Modulation of HIV-1 replication by RNA interference. *Nature* 2002; 418: 435-438
- Brummelkamp TR, Bernards R, Agami R. A system for stable expression of short interfering RNAs in mammalian cells. *Science* 2002; 296: 550-553
- Elbashir SM, Harborth J, Lendeckel W, Yalcin A, Weber K, Tuschl T. Duplexes of 21-nucleotide RNAs mediate RNA interference in cultured mammalian cells. *Nature* 2001; 411: 494-498
- Jacks T, Weinberg RA. Cell-cycle control and its watchman. *Nature* 1996; 381: 643-644
- Chen YX, Fang JY, Zhu HY, Lu R, Cheng ZH, Qiu DK. Histone acetylation regulates p21WAF1 expression in human colon cancer cell lines. *World J Gastroenterol* 2004; 10: 2643-2646
- Fang JY, Chen YX, Lu J, Lu R, Yang L, Zhu HY, Gu WQ, Lu LG. Epigenetic modification regulates both expression of tumor-associated genes and cell cycle progressing in human colon cancer cell lines: Colo-320 and SW1116. *Cell Res* 2004; 14: 217-226
- Ocker M, Schneider-Stock R. Histone deacetylase inhibitors: signalling towards p21cip1/waf1. *Int J Biochem Cell Biol* 2007; 39: 1367-1374
- Zopf S, Neureiter D, Bouralexis S, Abt T, Glaser KB, Okamoto K, Ganslmayer M, Hahn EG, Herold C, Ocker M. Differential response of p53 and p21 on HDAC inhibitor-mediated apoptosis in HCT116 colon cancer cells in vitro and in vivo. *Int J Oncol* 2007; 31: 1391-1402
- Dini L, Coppola S, Ruzittu MT, Ghibelli L. Multiple pathways for apoptotic nuclear fragmentation. *Exp Cell Res* 1996; 223: 340-347

编辑 李军亮 电编 郭海丽



# 肽核酸对大肠癌LS-174T细胞生长抑制作用

赵旭海, 王贵玉, 王轶慧, 姜世雄, 王锡山

赵旭海, 王贵玉, 王轶慧, 姜世雄, 王锡山, 哈尔滨医科大学附属肿瘤医院 黑龙江省哈尔滨市 150040  
赵旭海, 2004年哈尔滨医科大学硕士, 讲师, 主要从事腹部外科肿瘤学研究。

作者贡献分布: 此课题由赵旭海及王锡山设计, 研究过程由赵旭海, 王贵玉, 王轶慧及姜世雄共同操作完成, 本论文写作和数据分析由赵旭海完成。

通讯作者: 王锡山, 150040, 黑龙江省哈尔滨市, 哈尔滨医科大学附属肿瘤医院. wxshan1208@yahoo.com.cn

收稿日期: 2007-11-29 修回日期: 2008-02-25

## Inhibitory effect of peptide nucleic acid on the growth of colorectal cancer LS-174T cells

Xu-Hai Zhao, Gui-Yu Wang, Yi-Hui Wang,  
Shi-Xiong Jiang, Xi-Shan Wang

Xu-Hai Zhao, Gui-Yu Wang, Yi-Hui Wang, Shi-Xiong Jiang, Xi-Shan Wang, Tumor Hospital Affiliated to Harbin Medical University, Harbin 150040, Heilongjiang Province, China

Correspondence to: Xi-Shan Wang, Tumor Hospital Affiliated to Harbin Medical University, Harbin 150040, Heilongjiang Province, China. wxshan1208@yahoo.com.cn

Received: 2007-11-29 Revised: 2008-02-25

## Abstract

**AIM:** To explore the inhibitory effect of peptide nucleic acid (PNA) on the telomerase activity and the growth of colorectal cancer cells.

**METHODS:** LS-174T cells were transfected with the mixture of PNA-DNA at different concentrations (25, 50, 100, 200, 400 nmol/L) mediated by Lipfectamine<sup>TM</sup>. Cell cloning experiment was used to select the best inhibition concentration of PNA, and then LS-174T cells were transfected with this concentration. At the same time, liposome (using Lipfectamine<sup>TM</sup>) group and empty control group were established. The clone formation rate, cancer cell morphology and group growth difference were compared between groups.

**RESULTS:** Cell cloning experiment identified that the best inhibition concentration was 200 nmol/L. The telomerase activity and clone formation rate were notably lower in PNA-

transfected group than those in Lipfectamine<sup>TM</sup> and empty control group ( $0.003 \pm 0.001$  vs  $2.334 \pm 0.025$ ,  $2.528 \pm 0.032$ ,  $P < 0.01$ ;  $5.20\%$  vs  $45.45\%$ ,  $47.13\%$ ,  $P < 0.01$ ). In the PNA-transfected group, cancer cells showed typical morphological changes, such as becoming round, membrane shrinkage, and nuclei concentrating at karyotheca, etc. Group growth curve manifested that the inhibition emerges 11 d after transfection and became notable 15 d or 17 d later.

**CONCLUSION:** PNA can inhibit the growth of LS-174T cells obviously through suppressing telomerase activity.

**Key Words:** Peptide nucleic acid; Telomerase; Transfection; Colorectal cancer

Zhao XH, Wang GY, Wang YH, Jiang SX, Wang XS. Inhibitory effect of peptide nucleic acid on the growth of colorectal cancer LS-174T cells. *Shijie Huaren Xiaohua Zazhi* 2008; 16(11): 1179-1183

## 摘要

**目的:** 探讨肽核酸(peptide or polyamide nucleic acid, PNA)对大肠癌细胞端粒酶活性的抑制作用及对大肠癌细胞生长的影响。

**方法:** 应用脂质体Lipfectamine<sup>TM</sup>介导不同浓度(25, 50, 100, 200, 400 nmol/L)PNA-DNA杂交混合物转染LS-174T细胞, 通过细胞克隆生长抑制试验来测定PNA对细胞生长的最佳抑制剂量; 选用最佳抑制剂量PNA转染LS-174T细胞, 同时设置脂质体组(Lipfectamine<sup>TM</sup>)组和空白对照组, 观察克隆形成率、细胞形态及群体生长差异。

**结果:** PNA对LS-174T细胞最佳抑制浓度为200 nmol/L。PNA实验组端粒酶活性和克隆形成率明显低于脂质体组和空白对照组( $0.003 \pm 0.001$  vs  $2.334 \pm 0.025$ ,  $2.528 \pm 0.032$ ,  $P < 0.01$ ;  $5.20\%$  vs  $45.45\%$ ,  $47.13\%$ ,  $P < 0.01$ )。PNA组癌细胞生长出现典型形态学改变, 细胞变圆、胞膜皱缩、细胞核边集于核膜, 通过群体生长曲线, 转染后11 d出现抑制作用, 15、17 d抑制作用最显著。

## ■背景资料

大肠癌的发病率有逐年上升的趋势, 目前传统的治疗方法无法根治大肠癌。“端粒-端粒酶-肿瘤”理论提出后, 国内外学者一直在探索以端粒酶为靶点治疗恶性肿瘤的新方法, 端粒酶抑制剂是近年抗肿瘤领域研究的新热点, 是恶性肿瘤治疗中最有前途的基因治疗试剂。PNA因分子量较大且不带电荷, 不易进入细胞内, 影响了抗癌作用的发挥。本研究首次采用脂质体作为载体, 成功地转染大肠癌LS-174T细胞, 抑制了细胞端粒酶活性并明显地抑制其生长繁殖, 为大肠癌及其他恶性肿瘤的基因治疗奠定了实验基础。

## ■同行评议者

许玲, 副教授, 中国人民解放军第二军医大学长征医院中医科

## ■研发前沿

端粒酶普遍存在于恶性肿瘤中,是肿瘤细胞获得永生性的关键和肿瘤组织无限增殖的必要条件。目前,以端粒酶为靶点、以端粒酶抑制剂作为肿瘤治疗药物的研究已经得到广泛开展,并显示出非常乐观的应用前景。

**结论:** 体外试验中PNA对大肠癌LS-174T细胞生长有明显的抑制作用,其作用机制可能是PNA对大肠癌细胞端粒酶活性的抑制。

**关键词:** 肽核酸; 端粒酶; 转染; 大肠癌

赵旭海, 王贵玉, 王轶慧, 姜世雄, 王锡山. 肽核酸对大肠癌LS-174T细胞生长抑制作用. 世界华人消化杂志 2008; 16(11): 1179-1183

<http://www.wjgnet.com/1009-3079/16/1179.asp>

## 0 引言

端粒酶是一种核糖核蛋白酶,在体细胞的表达很少,但85%以上的恶性肿瘤细胞存在有端粒酶活性,以端粒酶为靶点的端粒酶抑制剂研究是近年抗肿瘤领域研究的新热点<sup>[1-4]</sup>。在诸多端粒酶抑制剂中, Nielsen *et al*<sup>[5-8]</sup>人工合成的肽核酸(peptide nucleic acids, PNA),因其生物稳定性高和对核酸的高度亲和力,是恶性肿瘤治疗中最有前途的基因治疗试剂。本研究首次采用脂质体Lipfectamine<sup>TM</sup>作为载体<sup>[9-10]</sup>,成功地转染大肠癌LS-174T细胞,抑制了细胞端粒酶活性并明显地抑制其生长繁殖。PNA为大肠癌及其他恶性肿瘤创立新的基因治疗方法奠定了实验基础<sup>[11-15]</sup>。

## 1 材料和方法

**1.1 材料** 大肠癌LS-174T细胞系,购于中国科学院上海细胞研究所;肽核酸(PNA):结构为5'-TAGGGTTAGGACAA-3',由派德公司合成;PNA寡核苷酸:结构为5'-TTGTCT-3',由上海生工生物工程技术有限公司合成;脂质体(Lipfectamine<sup>TM</sup>)、端粒酶PCR-ELISA试剂盒和MEM培养基等。

### 1.2 方法

**1.2.1 PNA对LS-174T细胞提取液端粒酶活性的抑制试验:** 提取LS-174T细胞裂解液,应用PCR-ELISA方法检测LS-174T细胞端粒酶活性。并将裂解液随机分成5份,加入PNA,浓度分别为12.5、25、50、100、200 nmol/L。然后进行PCR扩增,按端粒酶PCR-ELISA试剂盒说明书操作,制备的样本用酶标仪测450 nm和690 nm波长的A值。 $A$ 差值 $\Delta A = A_{450} - A_{690}$ 代表细胞端粒酶活性。

**1.2.2 PNA-DNA寡核苷酸嵌合体脂质体转染剂的制备:** 将浓度为200  $\mu$ mol/L的PNA和DNA寡核苷酸液各100  $\mu$ L混合杂交后<sup>[2-3,16-17]</sup>,与脂质体Lipfectamine<sup>TM</sup>混合,制成终浓度为1  $\mu$ mol/L的PNA-DNA和脂质体转染剂<sup>[5]</sup>,即为转染细

胞试验的工作液。同时配制浓度为12 mg/L的Lipfectamine<sup>TM</sup>工作液1.5 mL,作为转染试验中脂质体的对样品。

**1.2.3 PNA转染LS-174T细胞及最佳剂量试验:** 取对数生长的LS-174T细胞稀释至浓度 $4 \times 10^5$ 个/L。接种24孔板,每孔500  $\mu$ L,分6组,每组4孔。对照组每孔加500  $\mu$ L培养基。实验组加PNA-DNA杂交体混合液,分5个浓度25、50、100、200、400 nmol/L,连续培养15 d。实验结束时,用Giemsa染色,在相差显微镜下,计数50个细胞以上的克隆数。根据细胞集落形成抑制情况选择PNA最佳作用剂量。

**1.2.4 PNA对LS-174T细胞集落形成和细胞形态影响试验:** 将LS-174T细胞消化计数成 $8 \times 10^5$ 个/L细胞浓度,接种3块六孔板,分3组。空白对照组, PNA-DNA转染组, Lipfectamine<sup>TM</sup>组, 每组6孔。每孔加1 mL细胞悬液。空白对照组各孔加PBS 400  $\mu$ L; 转染组各孔加PNA-DNA转染剂工作液(浓度为1  $\mu$ mol/L) 400  $\mu$ L; 脂质体组各孔加浓度为12 mg/L的Lipfectamine<sup>TM</sup> 400  $\mu$ L。各孔终体积用MEM补至2 mL培养15 d,隔日换液加药。并从第6天起观察各组细胞生长状况和细胞形态变化并拍摄照片。培养停止后计数细胞克隆形成率。

**1.2.5 PNA对LS-174T细胞群体生长抑制试验:** 将LS-174T细胞消化稀释成 $2 \times 10^7$ 个/L,接种3块24孔培养板,每孔0.5 mL细胞数 $1 \times 10^4$ 个。分3组,分别加PBS, 1  $\mu$ mol/L PNA-DNA工作液, 12 mg/L的Lipfectamine<sup>TM</sup>各200  $\mu$ L,并用MEM补足终容积为1 mL/孔。隔日每组取2孔细胞进行台酚兰染色,计数活细胞数,取2孔平均数,其余孔换液加药,最后绘制生长曲线。同时对生长第11、15天的PNA实验组细胞进行端粒酶活性测定。

**统计学处理** 实验结果经方差分析、*t*检验进行统计学分析,数值以mean  $\pm$  SD表示。

## 2 结果

### 2.1 PNA对LS-174T细胞端粒酶活性的影响

**2.1.1 PCR-ELISA检测结果:** LS-174T细胞端粒酶PCR-ELISA检测端粒酶活性为阳性。PNA在12.5、25、50、100、200 nmol/L浓度下对LS-174T细胞端粒酶提取液端粒酶活性均有明显的抑制作用,并且对PNA浓度(在200 nmol/L范围内)具有依赖性,即PNA浓度越高其抑制越明显;PNA转染LS-174T细胞后11-15 d范围,LS-174T

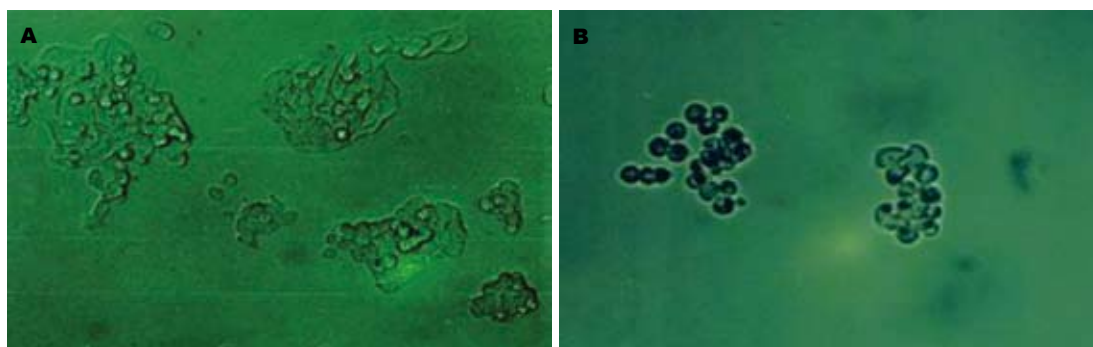


图1 LS-174T细胞形态(放大倍数10×20). A: 对照组; B: PNA组.

## ■应用要点

肽核酸分子质量较大, 且不带电荷, 因此不易进入细胞内, 这为其成为端粒酶抑制剂带来障碍, 但应用寡核苷酸杂交、脂质体转染成功地使其成为理想的端粒酶抑制剂.

表1 PCR-ELISA检测LS-174T细胞端粒酶活性结果

分组	实验性质	端粒酶活性4值
293肾细胞	阳性对照	2.749 ± 0.042
三蒸水	阴性对照	0.001 ± 0.001
LS-174T细胞裂解液	空白对照	2.528 ± 0.032
LS-174T细胞裂解液	12.5 nmol/L	0.405 ± 0.003
加入不同浓度的PNA	25 nmol/L	0.115 ± 0.015
	50 nmol/L	0.071 ± 0.006
	100 nmol/L	0.028 ± 0.001
	200 nmol/L	0.003 ± 0.001
	第11天提取物	0.065 ± 0.005 <sup>b</sup>
200 nmol/L浓度PNA转染	第15天提取物	0.038 ± 0.006 <sup>b</sup>
LS-174T细胞	第11天提取物	2.466 ± 0.036
脂质体Lipfectamine™对照	第15天提取物	2.334 ± 0.025

<sup>b</sup> $P < 0.01$  vs 对照组.

细胞端粒酶活性阴性, 200 nmol/L PNA-DNA实验组细胞端粒酶活性明显低于PBS对照组和Lipfectamine™组( $P < 0.01$ , 表1).

**2.2 PNA抑制LS-174T细胞生长最佳剂量选择** 将细胞集落分成如表2中A、B、C、D 4组进行实验, 可见PNA在低浓度下对LS-174T细胞集落形成有抑制作用且与剂量成正比. 在200 nmol/L浓度下, PNA对LS-174T细胞集落形成抑制率达到87.8%. 因此我们选择200 nmol/L作为PNA作用的最佳剂量.

**2.3 PNA对LS-174T细胞系集落形成及细胞形态影响** 将细胞集落分成如表3中A、B、C、D、E、F 6组进行实验, 可见200 nmol/L PNA-DNA实验组的LS-174T细胞集落形成率明显低于PBS对照组和Lipfectamine™组( $P < 0.01$ ). Lipfectamine™组集落形成率与PBS对照组比较无显著差异( $P > 0.05$ ). PNA对LS-174T细胞具有很强的抑制作用, 抑制率达88.95%. 镜下观察实验组细胞有明显的形态学改变(图1), 在培养过程中, 细胞逐渐变圆, 细胞膜皱缩, 细胞核边集于胞膜, 有

表2 不同浓度PNA对LS-174T细胞集落形成的抑制作用

PNA-DNA (nmol/L)	克隆数				mean ± SD	抑制率(%)
	A	B	C	D		
0	118	120	107	106	112.75 ± 7.27	
25	78	75	82	86	80.25 ± 4.78	28.82
50	72	77	70	68	71.75 ± 3.86	36.36
100	36	30	40	38	36.00 ± 4.32	68.07
200	17	13	15	10	13.75 ± 2.99	87.80
400	10	6	8	11	8.75 ± 2.22	92.24

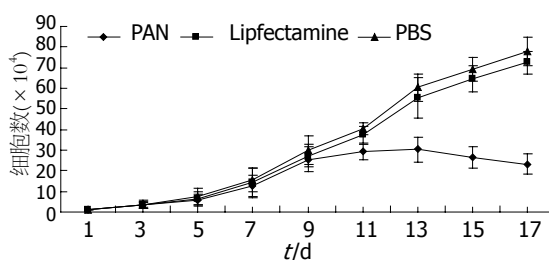


图2 LS-174T细胞生长曲线图.

凋亡样的改变, 也有部分细胞变圆, 脱壁, 漂浮死亡, 主要表现集落细胞少, 不紧密.

**2.4 PNA对LS-174T细胞群体生长的影响** 200 nmol/L PNA-DNA与LS-174T细胞共同培养, 隔日计数细胞数, 第11天出现抑制, 第13天明显, 第15天至第17天抑制作用最强, 而Lipfectamine™对LS-174T细胞生长没有明显影响(图2). 同时对第11天和第15天的细胞进行端粒酶活性检测, 发现PNA组端粒酶活性已被抑制, 而Lipfectamine™对端粒酶活性无抑制作用(表1).

### 3 讨论

大肠癌的发病率呈逐年上升的趋势<sup>[18]</sup>, 尽管传统的外科手术治疗、化疗和放疗以及中药治疗在恶性肿瘤治疗中发挥了重要作用, 但迄今仍无法根治大肠癌<sup>[19-21]</sup>. 上述治疗进程均会对正常细胞及免疫系统造成损伤, 使预后较差. 分子生物

## ■名词解释

肽核酸: 是一种修饰的寡核苷酸, DNA类似物, 包含一个假晶状体骨架由N-(2-氨基乙基)甘氨酸单位组成。

表 3 PNA对LS-174T细胞集落形成的抑制作用

	克隆数						mean ± SD	克隆形成率(%)
	A	B	C	D	E	F		
PNA(200 nmol/L)	41	46	42	38	38	45	41.67 ± 3.39	5.20
Lipfectamine™(12 mg/L)	383	355	343	367	345	389	363.67 ± 19.38	45.45
PBS(相同体积)	392	372	363	381	365	389	377.00 ± 12.25	47.13

学技术的飞跃发展, 特别是肿瘤生物治疗方法的研究和应用, 为人类抗癌治疗带来了新的曙光. 其中, 基因治疗又是国内外学者研究的热门课题.

自从“端粒-端粒酶-肿瘤”理论的提出<sup>[22-25]</sup>, 国内外学者一直致力于探索以端粒酶为靶点治疗恶性肿瘤的新方法<sup>[26-27]</sup>. 本研究的结果显示, 无论在细胞水平(胞内转染)还是在分子水平, PNA对LS-174T细胞端粒酶活性均有显著的抑制作用, 且呈现剂量依赖模式; 同时PNA在细胞内的抑制作用有一定的潜伏期, 即在LS-174T细胞中约10-15 d左右, 癌细胞发生凋亡或死亡. PNA结构稳定, 不易被核酸酶和蛋白酶降解, 杂交特异性高而且杂交速度快, 因此在恶性肿瘤治疗方面具有光明的前景. 但是PNA分子质量较大, 且不带电荷<sup>[28-30]</sup>, 因而不易进入细胞内, 影响抗癌作用的发挥. 应用脂质体介导在体内情况下是否可行? 有无毒副作用? 如何选择给药途径等一系列问题尚待进一步研究解决.

本实验结果证实, PNA在体外能有效地抑制大肠癌LS-174T细胞的生长增殖, 其作用的靶点是癌细胞的端粒酶; 作用的机制是通过抑制端粒酶活性, 使癌细胞端粒缩短而导致癌细胞的凋亡和消失, 达到抗肿瘤的目的; 脂质体Lipfectamine™介导PNA转染大肠癌LS-174T细胞是解决PNA不易进入肿瘤细胞的有效方法, 体外试验的成功为体内试验和应用奠定了一定的理论和实践基础.

## 4 参考文献

- 1 Vidaurreta M, Maestro ML, Rafael S, Viganzones S, Sanz-Casla MT, Cerdan J, Arroyo M. Telomerase activity in colorectal cancer, prognostic factor and implications in the microsatellite instability pathway. *World J Gastroenterol* 2007; 13: 3868-3872
- 2 Eitsuka T, Nakagawa K, Miyazawa T. Down-regulation of telomerase activity in DLD-1 human colorectal adenocarcinoma cells by tocotrienol. *Biochem Biophys Res Commun* 2006; 348: 170-175
- 3 Ohnishi T, Watanabe T, Nozawa H, Nagawa H. Telomerase subunit immunoreactivity and recurrence in colorectal cancer. *Hepatogastroen-*

*terology* 2006; 53: 188-191

- 4 Wege H, Brummendorf TH. Telomerase activation in liver regeneration and hepatocarcinogenesis: Dr. Jekyll or Mr. Hyde? *Curr Stem Cell Res Ther* 2007; 2: 31-38
- 5 Nielsen PE, Egholm M, Berg RH, Buchardt O. Sequence-selective recognition of DNA by strand displacement with a thymine-substituted polyamide. *Science* 1991; 254: 1497-1500
- 6 Yamamoto Y, Uehara A, Miura K, Watanabe A, Aburatani H, Komiyama M. Development of artificial restriction DNA cutter composed of Ce(IV)/EDTA and PNA. *Nucleosides Nucleotides Nucleic Acids* 2007; 26: 1265-1268
- 7 Folini M, Bandiera R, Millo E, Gandellini P, Sozzi G, Gasparini P, Longoni N, Binda M, Daidone MG, Berg K, Zaffaroni N. Photochemically enhanced delivery of a cell-penetrating peptide nucleic acid conjugate targeting human telomerase reverse transcriptase: effects on telomere status and proliferative potential of human prostate cancer cells. *Cell Prolif* 2007; 40: 905-920
- 8 Hu J, Corey DR. Inhibiting gene expression with peptide nucleic acid (PNA)-peptide conjugates that target chromosomal DNA. *Biochemistry* 2007; 46: 7581-7589
- 9 Wang XF, Chen YJ, Wang Q, Yang KF, Dai Q, Wang FM, Zhang XG. Establishment of cell line transfected with human BTLA gene and preliminary study on its biological function. *Xibaoyufenzi Mianyixue Zazhi* 2007; 23: 201-204
- 10 Li B, Zhang X, Gao M, Chu X. Effects of CD59 on antitumoral activities of phycocyanin from *Spirulina platensis*. *Biomed Pharmacother* 2005; 59: 551-560
- 11 Robak T. Therapy of chronic lymphocytic leukaemia with purine nucleoside analogues: facts and controversies. *Drugs Aging* 2005; 22: 983-1012
- 12 Pession A, Tonelli R. The MYCN oncogene as a specific and selective drug target for peripheral and central nervous system tumors. *Curr Cancer Drug Targets* 2005; 5: 273-283
- 13 Su X, Teh HF, Lieu X, Gao Z. Enzyme-based colorimetric detection of nucleic acids using peptide nucleic acid-immobilized microwell plates. *Anal Chem* 2007; 79: 7192-7197
- 14 Schatz P, Distler J, Berlin K, Schuster M. Novel method for high throughput DNA methylation marker evaluation using PNA-probe library hybridization and MALDI-TOF detection. *Nucleic Acids Res* 2006; 34: e59
- 15 Tian X, Aruva MR, Wolfe HR, Qin W, Sauter ER, Thakur ML, Waldman SA, Wickstrom E. Tumor-targeting peptide-PNA-peptide chimeras for imaging overexpressed oncogene mRNAs. *Nucleosides Nucleotides Nucleic Acids* 2005; 24:



- 1085-1091
- 16 Roy S, Tanious FA, Wilson WD, Ly DH, Armitage BA. High-affinity homologous peptide nucleic acid probes for targeting a quadruplex-forming sequence from a MYC promoter element. *Biochemistry* 2007; 46: 10433-10443
- 17 Bender M, Holben WE, Sorensen SJ, Jacobsen CS. Use of a PNA probe to block DNA-mediated PCR product formation in prokaryotic RT-PCR. *Biotechniques* 2007; 42: 609-610, 612-614
- 18 Li M, Gu J. Changing patterns of colorectal cancer in China over a period of 20 years. *World J Gastroenterol* 2005; 11: 4685-4688
- 19 Kawamura Y, Konishi F. Surgery and chemotherapy for colorectal cancer: current status and perspective. *Nippon Shokakibyo Gakkai Zasshi* 2007; 104: 1018-1024
- 20 Pfannschmidt J, Dienemann H, Hoffmann H. Surgical resection of pulmonary metastases from colorectal cancer: a systematic review of published series. *Ann Thorac Surg* 2007; 84: 324-338
- 21 Platell CF. Changing patterns of recurrence after treatment for colorectal cancer. *Int J Colorectal Dis* 2007; 22: 1223-1231
- 22 Zhang Y, Cao EH, Liang XQ, Qin JF. Increasing sensitivity to arsenic trioxide-induced apoptosis by altered telomere state. *Eur J Pharmacol* 2003; 474: 141-147
- 23 Zhang YL, Zhang ZS, Wu BP, Zhou DY. Early diagnosis for colorectal cancer in China. *World J Gastroenterol* 2002; 8: 21-25
- 24 Sampedro Camarena F, Cano Serral G, Sampedro Santalo F. Telomerase and telomere dynamics in ageing and cancer: current status and future directions. *Clin Transl Oncol* 2007; 9: 145-154
- 25 Calcagnile O, Gisselsson D. Telomere dysfunction and telomerase activation in cancer--a pathological paradox? *Cytogenet Genome Res* 2007; 118: 270-276
- 26 Wang XS, Wang K, Li X, Fu SB. Effects of phosphorothioate anti-sense oligodeoxynucleotides on colorectal cancer cell growth and telomerase activity. *World J Gastroenterol* 2004; 10: 3455-3458
- 27 Vonderheide RH. Universal tumor antigens for cancer vaccination: targeting telomerase for immunoprevention. *Discov Med* 2007; 7: 103-108
- 28 Doyle DF, Braasch DA, Simmons CG, Janowski BA, Corey DR. Inhibition of gene expression inside cells by peptide nucleic acids: effect of mRNA target sequence, mismatched bases, and PNA length. *Biochemistry* 2001; 40: 53-64
- 29 Bukanov NO, Demidov VV, Nielsen PE, Frank-Kamenetskii MD. PD-loop: a complex of duplex DNA with an oligonucleotide. *Proc Natl Acad Sci U S A* 1998; 95: 5516-5520
- 30 Tackett AJ, Morris PD, Dennis R, Goodwin TE, Raney KD. Unwinding of unnatural substrates by a DNA helicase. *Biochemistry* 2001; 40: 543-548

## ■同行评价

本文是体外实验研究, 文章条理清晰, 实验运用的技术成熟, 研究结果可信, 有可读性。

编辑 程剑侠 电编 郭海丽

ISSN 1009-3079 CN 14-1260/R 2008年版权归世界华人消化杂志

## • 消息 •

## 世界华人消化杂志参考文献要求

**本刊讯** 本刊采用“顺序编码制”的著录方法, 即以文中出现顺序用阿拉伯数字编号排序。提倡对国内同行近年已发表的相关研究论文给予充分的反映, 并在文内引用处右上角加方括号注明角码。文中如列作者姓名, 则需在“Pang *et al*”的右上角注角码号; 若正文中仅引用某文献中的论述, 则在该论述的句末右上角注码号。如马连生<sup>[1]</sup>报告……, 潘伯荣 *et al*<sup>[2-5]</sup>认为……; PCR方法敏感性高<sup>[6-7]</sup>。文献序号作正文叙述时, 用与正文同号的数字并排, 如本实验方法见文献[8]。所引参考文献必须以近2-3年SCIE, PubMed, 《中国科技论文统计源期刊》和《中文核心期刊要目总览》收录的学术类期刊为准, 通常应只引用与其观点或数据密切相关的国内外期刊中的最新文献, 包括世界华人消化杂志(<http://www.wjgnet.com/1009-3079/index.jsp>)和*World Journal of Gastroenterology*(<http://www.wjgnet.com/1007-9327/index.jsp>)。期刊: 序号, 作者(列出全体作者)。文题, 刊名, 年, 卷, 起页-止页, PMID编号; 书籍: 序号, 作者(列出全部), 书名, 卷次, 版次, 出版地, 出版社, 年, 起页-止页。(常务副总编辑: 张海宁 2008-04-18)

# 组织芯片研究胃食管黏膜病变中Ki67和C-erbB-2的表达及意义

常英, 刘贵生, 张军, 龚均

## ■背景资料

胃食管连接处腺癌发病率近年来有上升趋势, Barrett食管被认为是其发生的重要危险因素而倍受关注。近来研究发现胃贲门部黏膜处也可出现肠上皮化生, 起源于食管黏膜的肠化和起源于贲门部黏膜的肠化是否具有共同的发病机制以及是否均为腺癌的危险因素, 目前尚不清楚。

常英, 上海交通大学附属第六人民医院消化内镜室 上海市 200233

刘贵生, 陕西省人民医院消化科 陕西省西安市 710068

张军, 龚均, 西安交通大学第二医院消化科 陕西省西安市 710004

常英, 2004年西安交通大学医学院博士, 副主任医师, 主要从事消化疾病的内镜下诊治研究

卫生部临床学科重点资助项目, No. 20012130

作者贡献分布: 此课题由常英、刘贵生、张军及龚均设计; 研究过程由常英及刘贵生操作完成; 数据分析由常英完成; 本论文写作由常英完成。

通讯作者: 常英, 200233, 上海市宜山路600号, 上海交通大学附属第六人民医院消化内镜室, mulan929@hotmail.com

电话: 021-29176605 传真: 021-29176605

收稿日期: 2007-09-19 修回日期: 2008-02-29

## Investigation of Ki67 and C-erbB-2 expression in esophagogastric disease and their significances by tissue microarray

Ying Chang, Gui-Sheng Liu, Jun Zhang, Jun Gong

Ying Chang, Department of Endoscopy, the Sixth Hospital Affiliated to Shanghai Jiaotong University, Shanghai 200233, China

Gui-Sheng Liu, Department of Gastroenterology, Shaanxi Provincial People's Hospital, Xi'an 710068, Shaanxi Province, China

Jun Zhang, Jun Gong, Department of Gastroenterology, the Second Hospital of Xi'an Jiaotong University, Xi'an 710004, Shaanxi Province, China

Supported by: the Clinical Principal Discipline Foundation of Public Health Ministry of China, No. 20012130

Correspondence to: Ying Chang, Department of Endoscopy, the Sixth Hospital Affiliated to Shanghai Jiaotong University, Shanghai 200233, China. mulan929@hotmail.com

Received: 2007-09-19 Revised: 2008-02-29

## Abstract

**AIM:** To detect the expression of Ki67 and C-erbB-2 in esophagogastric mucosal diseases, and conclude their significances.

**METHODS:** Using tissue microarray technique (TMA), 140 specimens of mucosa at esophagogastric junction were divided into 6 groups: Barrett's esophagus (BE) group, cardiac adenocarcinoma (CA) group, esophageal adenocarcinoma (EA) group, antrum intestinal metaplasia

(AIM) group, cardia intestinal metaplasia (CIM) group, and normal control (NC) group. Ki67 and C-erbB-2 expression were examined by immunohistochemistry (IHC).

**RESULTS:** The positive staining of Ki67 in BE, EA or CA group was significantly higher than that in NC group (40.9%, 69.6%, 61.9% vs 0.0%; all  $P < 0.01$ ), even than that (11.5%) in CIM group ( $P < 0.05$ ). Ki67 expression was not markedly different between CIM and AIM group as well as between EA and CA group, but the positive rate of Ki67 expression in EA and CA group was higher than that in BE group ( $P < 0.05$ ). The positive staining of C-erbB-2 in BE, EA or CA group was significantly higher than that in NC, CIM or AIM group (31.8%, 52.1%, 52.4% vs 0.0%, 0.0%, 3.6%;  $P < 0.01$  or  $P < 0.05$ ). McNemar's test showed a significant correlation between Ki67 and C-erbB-2 expression in these diseases at esophagogastric junction ( $P = 0.001$ ).

**CONCLUSION:** Ki67 and C-erbB-2 may play stimulative roles in the occurrence and development of Barrett's esophagus and adenocarcinoma at the esophagogastric junction.

**Key Words:** Tissue microarray; Esophagogastric junction; Intestinal metaplasia; Ki67; C-erbB-2; Immunohistochemistry

Chang Y, Liu GS, Zhang J, Gong J. Investigation of Ki67 and C-erbB-2 expression in esophagogastric disease and their significances by tissue microarray. *Shijie Huaren Xiaohua Zazhi* 2008; 16(11): 1184-1189

## 摘要

**目的:** 研究Ki67和C-erbB-2在各类胃食管黏膜病变中的表达及意义。

**方法:** 采用TMA制作140例各类胃食管黏膜病变的组织芯片, 分成Barrett食管(BE)组、贲门癌(CA)组、食管腺癌(EA)组、和胃窦肠化(AIM)组、贲门肠上皮化生(CIM)组和正常对照(Control)组, 共6组, 采用免疫组织化学方法

## ■同行评议者

黄晓东, 副主任医师, 武汉市中心医院消化内科

检测Ki67和C-erbB-2的表达.

**结果:** BE组, EA组和CA组Ki67的阳性率均显著高于Control组(40.9%, 69.6%, 61.9% vs 0.0%, 均 $P<0.01$ ), 明显高于CIM组11.5%( $P<0.05$ ); CIM组和AIM组以及EA组和CA组之间无显著性差异; EA和CA组中Ki67的阳性率高于BE组( $P<0.05$ ); BE组, EA组和CA组C-erbB-2的阳性率均显著高于Control组和CIM组(31.8%, 52.1%, 52.4% vs 0.0%,  $P<0.01$ ), 明显高于AIM组3.6%( $P<0.05$ ). C-erbB-2与Ki67在各类胃食管黏膜病变组织中的表达统计学上具有紧密关联性( $P=0.001$ ).

**结论:** Ki67和C-erbB-2可能在Barrett食管和胃食管连接处腺癌的发生发展中起重要的促进作用.

**关键词:** 组织芯片; 胃食管连接处; 肠上皮化生; Ki67; C-erbB-2; 免疫组织化学

常英, 刘贵生, 张军, 龚均. 组织芯片研究胃食管黏膜病变中Ki67和C-erbB-2的表达及意义. 世界华人消化杂志 2008; 16(11): 1184-1189

<http://www.wjgnet.com/1009-3079/16/1184.asp>

## 0 引言

胃食管连接处腺癌发病率近年来有上升趋势, Barrett食管(barrett's esophagus, BE)被认为是其发生的重要危险因素而倍受关注. 目前对于BE的临床诊断仍不理想, BE癌变风险的监测尚缺乏有效的手段和有用的分子生物学指标. 组织芯片技术为医学分子生物学提供了一种高通量、大样本以及快速的分析工具<sup>[1]</sup>. 我们采用组织芯片技术结合免疫组织化学技术研究了Ki67和C-erbB-2在各类胃食管连接处黏膜病变中的表达, 探索BE及其相关腺癌早期诊断的分子生物学指标.

## 1 材料和方法

**1.1 材料** 西安交通大学第二医院病理科提供石蜡包埋正常贲门组织对照组20例, 贲门肠化组织(cardia intestinal metaplasia, CIM)组26例, BE组织组22例, 胃窦肠化组织(AIM)组28例, 食管腺癌组织(esophageal adenocarcinoma, EA)组23例, 贲门癌组织(cardia adenocarcinoma, CA)组21例. BE的诊断标准为内镜下远端食管出现柱状上皮样黏膜, 可呈全周型、岛型及舌型等, 同时活检存在肠上皮化生(intestinal metaplasia, IM);

CIM的诊断标准为发生在位置正常的胃食管连接处(gastroesophageal junction, EGJ)远端2 cm范围内即贲门的肠化; EA的诊断标准为癌中心在胃食管连接处1 cm以上的食管肿瘤, 经病理证实癌细胞呈腺管结构和/或有细胞内、外黏液, 取材部位均在食管, 而不在贲门处, 并经病理证实癌灶边缘至标本上下切端之间存在鳞状上皮; CA, 即癌中心位于胃食管连接处上下2 cm范围内的肿瘤<sup>[2-5]</sup>. 所有标本均经中性甲醛溶液固定, 按病理常规方法制成蜡块后保存备用.

**1.2 方法** 组织芯片制作由陕西超英生物医学研究开发有限公司协助制作构建两张组织芯片分别含70个位点. 常规病理切片并做HE染色行病理诊断. 阵列制作应用美国Beecher阵列仪先在一受体块(空白蜡块)上打一孔(直径1.5 mm), 然后根据HE片上所画出的精确范围, 在供体块(组织蜡块)的相应位置上准确取出所要的组织芯放入受体块的孔中, 详细记录每一孔中所放组织的编号, 重复上述操作, 制成阵列块. 切片用德国Leica切片机连续切片, 切片厚度4  $\mu\text{m}$ 捞片、烤片后做常规HE染色, 然后由病理专家检查组织芯片中的每一种组织是否与设计相符. 组织点阵列模块排列整齐, 经HE染色后, 个别组织点发生了脱片、易位和皱折, 但组织学可观察率仍为96.6%(图1). 另免疫组织化学染色采用超敏S-P法DAB显色. Ki-67与CerbB-2抗体免疫组化试剂盒购自华美生物技术有限公司, 阳性对照乳腺癌芯片2张. 一抗孵育条件为37℃ 1 h. 阴性对照用PBS代替一抗, 其余条件同实验片. 组织处理: Ki67, 抗原修复以0.01 mol/L枸橼酸盐缓冲液(pH6.0)高温高压15 min, C-erbB-2, 抗原修复微波处理; 均以30 g/L H<sub>2</sub>O<sub>2</sub>封闭内源性过氧化物酶, 以非免疫羊血清封闭非特异性位点, 以生物素封闭试剂封闭内源性生物素. 染色阳性信号呈棕黄色, 采用显微摄像计算机图像分析系统. 采用二级计分法, 阳性细胞计数: <5%, 0分; 5%-25%, 1分; 26%-50%, 2分; 51%-75%, 3分; >75%, 4分. 染色强度分类: 淡黄色, 1分; 黄色, 2分; 褐色, 3分. 两者计分相乘大于1者为阳性.

**统计学处理** 所有数据应用SPSS11.0软件分析, 各组间率的比较采用 $\chi^2$ 检验, 计数资料采用McNemar test分析.

## 2 结果

**2.1 Ki67的表达** 免疫组化标记显示Ki67阳性信号均位于细胞质和细胞核, 呈现粗大棕黄色颗

### ■研究前沿

Barrett食管及其相关腺癌的发生机制尚未完全明了, 可能与多种基因的改变及异常表达造成食管上皮细胞增生与分化失常有关. 近年来研究的热点是寻找Barrett食管癌变的敏感性 & 特异性高的生物学指标.

## ■相关报道

有研究表明,贲门部肠上皮化生的发生较Barrett食管肠化相对常见,随年龄增长其发生率明显增加,与幽门螺杆菌相关性胃炎以及胃内多处萎缩肠化有关。

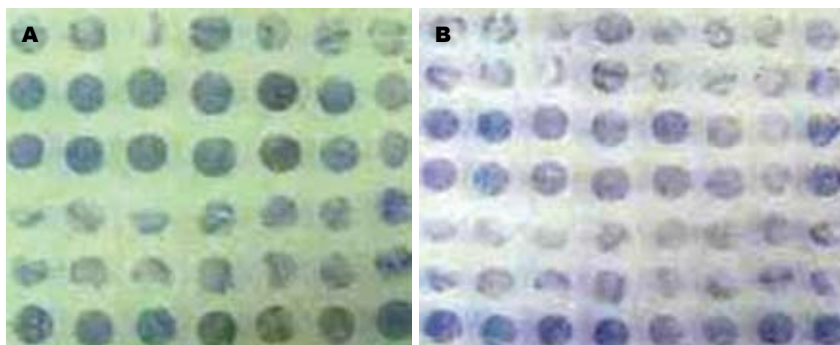


图1 组织芯片。

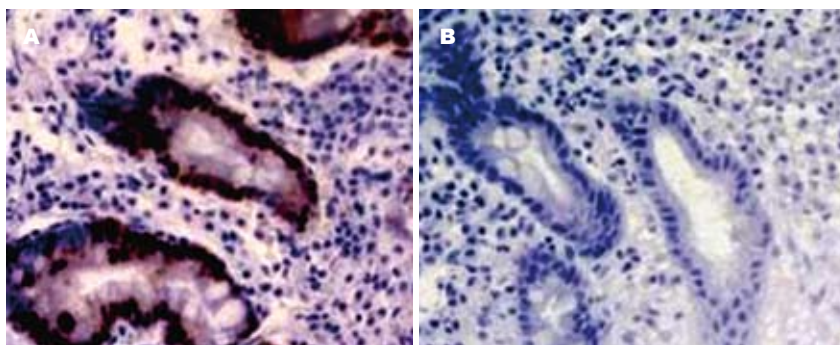
图2 BE组Ki67表达( $\times 200$ ). A: 阳性; B: 阴性。

表1 各种黏膜病变中Ki67和C-erbB-2的表达

分组	n	Ki67		C-erbB-2	
		(+)	阳性率(%)	(+)	阳性率(%)
对照组	20	0	0	0	0
CIM	26	3	11.5	0	0
AIM	28	4	14.3	1	3.6
BE	22	9	40.9 <sup>ab</sup>	7	31.8 <sup>ab</sup>
EA	23	16	69.6 <sup>abc</sup>	12	52.1 <sup>ab</sup>
CA	21	13	61.9 <sup>abc</sup>	11	52.4 <sup>ab</sup>

<sup>a</sup> $P < 0.05$  vs 对照组; <sup>b</sup> $P < 0.01$  vs CIM组; <sup>c</sup> $P < 0.05$  vs BE组。

粒。阴性细胞核呈蓝色,细胞质和细胞核均未着色。各组中Ki67的阳性率见表1。Ki67的阳性率在BE组40.9%,EA组69.6%和CA组61.9%中均显著高于对照组0.0%( $P = 0.0079, 0.0051, 0.0055$ );并且BE组、EA组和CA组中Ki67的阳性率均明显高于CIM组11.5%( $P = 0.0435, 0.0268, 0.0275$ );BE组、EA组和CA组中Ki67的阳性率均明显高于AIM组14.3%( $P = 0.0468, 0.0352, 0.0362$ );EA和CA组中Ki67的阳性率高于BE组( $P = 0.0374, 0.0417$ );CIM组和AIM组及EA组和CA组之间无显著性差异( $P = 0.1583, 0.2153$ )(表1,图2)。

2.2 C-erbB-2的表达 免疫组化染色显示C-erbB-2蛋白的阳性表达位于细胞质和细胞膜,呈灶状和弥漫分布,部分以腺腔缘明显。阴性细胞核呈蓝色,细胞质和胞膜未着色。C-erbB-2的阳性率BE组31.8%、EA组52.1%和CA组52.4%均

一致显著高于对照组0.0%和CIM组0.0%(均 $P = 0.0086, 0.0057, 0.0052$ ,表1,图3)。BE组、EA组和CA组的C-erbB-2阳性率均明显高于AIM组3.6%( $P = 0.0373, 0.0219, 0.0215$ )。

2.3 C-erbB-2与Ki67表达的相关性 McNemar test 检验, Ki67阳性表达中C-erbB-2的阳性表达率高于Ki67阴性表达中C-erbB-2的阳性表达率, C-erbB-2与Ki67在胃食管连接处黏膜病变中的表达密切相关( $P = 0.001$ ,表2)。

### 3 讨论

近年来GEJ腺癌发病率逐渐增高。Barrett食管BE被认为是其发生的重要危险因素而倍受关注。国外研究报道BE的癌变率约为1/104人年,较一般人群高出30-125倍,80%的EA产生于BE,而40%的CA与BE有关,因此,国外对BE的研究高度重视,投入了大量的人力和物力。近来研究发现,在没有典型的BE内镜表现的患者,在其GEJ活检也可发IM。虽然有报道指出IM是早期EA和CA的癌旁组织常见的现象,并且认为GEJ腺癌可能起源于CIM,但尚无证据证明CIM是癌前病变。CIM在组织学上与远端胃黏膜IM和BE的IM相似。起源于食管黏膜的IM和起源于贲门黏膜的IM是否均为EA和CA的癌前病变,目前尚不清楚。

组织微阵列(tissue microarray, TMA),又称组织芯片(tissue chip),是1998年由Kononen *et al*



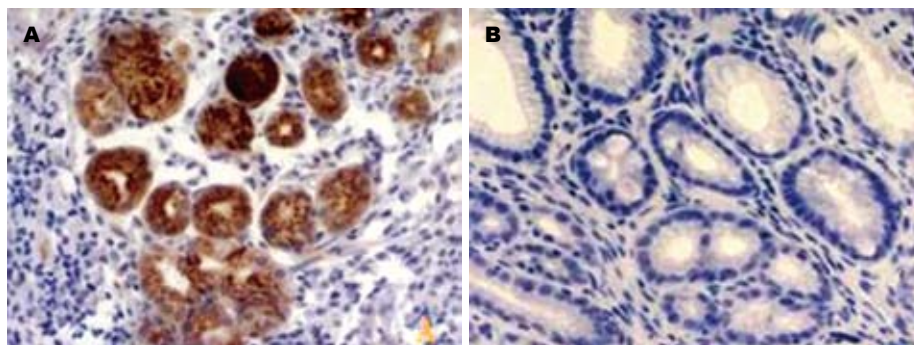


图3 CA组C-erbB-2表达( $\times 200$ ). A: 阳性; B: 阴性.

#### ■创新盘点

本研究将组织芯片技术应用用于Barrett食管癌变风险监测及相关腺癌早期诊断的研究, 构建了较大样本Barrett食管、贲门肠化组织及相关腺癌组织芯片, 并进行了Ki67和C-erbB-2的免疫组织化学研究, 为今后胃食管连接处黏膜病变相关的其他特定分子的研究提供了一个高效率的技术平台.

表2 Ki67与C-erbB-2表达的相关性分析

Ki67	C-erbB-2		合计
	阳性	阴性	
阳性	30	15	45
阴性	1	94	95
合计	31	109	140

在cDNA微阵列的基础上发明的, 一张组织芯片有序地固定着成百甚至上千个组织样本, 每个样本为圆盘状, 直径为0.6-2.0 mm, 可被用于特定的分子生物学分析, 如DNA、mRNA的原位杂交(ISH)和蛋白质的免疫组织化学(IHC)染色. 与传统方法相比, 即一张载玻片对一个患者组织样本相比, TMA的高通量是显而易见的, 而且还可以克服传统技术方法可能造成的样本和实验间的误差, TMA克服了传统病理学技术步骤繁琐、试验速度慢和效率低的缺点, 使其结果更为客观可靠. 具有小体积、多样本、大信息、可同时分析数百种组织样品的优点, 对于胃镜钳取的较小的食管黏膜标本尤其适合.

Ki67基因位于人类染色体10q25上, 分子质量为345 kDa, 在细胞G<sub>1</sub>、S、G<sub>2</sub>、M期中均有表达, 与增殖细胞核抗原(PCNA)一样为调节细胞周期存在于细胞核内的蛋白, 其表达与细胞的增生周期有关. PCNA为DNA聚合酶 $\delta$ 的附属蛋白, 在正常细胞中与细胞周期蛋白、CDK及P21组成复合物调节细胞由G<sub>1</sub>期向S期过渡, 而Ki67则在G<sub>1</sub>/S及G<sub>2</sub>/M转换期都可检测到变化<sup>[6-9]</sup>. 已有研究发现, Ki67抗原半衰期比PCNA明显的缩短, 检测Ki67是评估细胞增殖状态的简便方法, 比PCNA更可靠, 可作为确定癌前人群高危个体的生物标志物<sup>[10-11]</sup>. 有研究表明, Ki67异常表达与食管癌癌变过程显著相关. 靳玉兰 *et al*用免疫组化方法在正常组织中未发现Ki67的表达, 在轻度不典型增生的细胞中Ki67的阳性表达率为

40.5%, 多分布在内基底层和外基底层, 在原位癌细胞中其阳性表达率上升到90%, 且阳性表达Ki67的细胞逐渐增多并延伸到上皮的中层及浅层<sup>[12]</sup>. Ki67表达程度与组织学分级之间等级相关分析结果呈正相关, 在正常黏膜中的表达与其在不典型增生及原位癌组织中的表达有显著性差异. 提示细胞增殖活性的提高在轻度不典型增生阶段就已发生, 而且增殖性的提高与癌变过程正相关. Reid *et al*<sup>[7]</sup>的前瞻性研究发现Ki67在BE高度异型增生上皮中阳性率最高, 其次为低度异型增生, 无异型增生的BE中Ki67表达水平最低. 所以推测Ki67表达改变的时相分布, 可成为在食管癌癌前人群中确立高危个体和选择重点化学预防个体的分子生物学标志. 我们研究显示: 在正常胃食管黏膜上皮组织中未发现Ki67的表达, 但是由肠化生到到腺癌的过程中, Ki67的阳性率渐增, BE组中Ki67的阳性表达率高达40.9%, 明显高于AIM组和CIM组, 多在基底和副基底层, 提示细胞增殖活性的改变在BE病变阶段就部分发生, 表明BE与胃食管连接处腺癌的发生密切相关. Ki67阳性表达的BE患者应当密切内镜随访, 以期发现重度不典型增生和早期腺癌, 及时采取内镜下治疗或者手术. Ki67的阳性率在EA和CA组时已递增到60%以上, 且阳性细胞数逐渐增多到上皮的中层及浅层, 提示Ki67在胃食管连接处腺癌的发生发展过程中起重要的作用, 因此有可能成为EA和CA的早期重要基因标记之一. 另外CIM组和AIM组Ki67的表达均明显低于BE组, 显示AIM和CIM增殖活性不高, 癌变危险性相对较低, 不必进行长期随访, 以免加重患者经济及心理负担. 虽然解剖部位及组织学上CIM组与和BE肠化相似, 但本研究结果提示他们是两个不同的来源并且可能具有不同的发病机制, CIM是否为EA和CA的癌前病变, 仍需进一步研究.

Shih *et al*于1981年在乙基亚硝脲诱发的大

# 应用要点

内镜疑诊Barrett食管时,联合动态监测Ki67和C-erbB-2表达对临床Barrett食管的正确诊断以及监测其癌变危险性具有参考价值。

鼠神经胶质瘤中发现了癌基因neu。其后又发现了neu基因在人类的同源基因C-erbB-2。C-erbB-2原癌基因定位于人类染色体17q21上,其蛋白产物为p185蛋白<sup>[13-14]</sup>。C-erbB-2原癌基因在受到体内外某些因素作用下,引起基因序列的大量扩增,从而导致p185蛋白的过度表达,导致肿瘤的发生、发展。C-erbB-2癌基因的蛋白产物p185蛋白与表皮生长因子受体(epidermal growth factor receptor, EGFR)间有着密切的关系。EGFR是由1186个氨基酸组成的单链跨膜蛋白,其结构由细胞外区、跨膜区和含有酪氨酸激酶活性的细胞内区组成。对表皮生长因子(epidermal growth factor, EGF)具有高度亲和性,二者特异结合后,激活酪氨酸激酶,酪氨酸激酶可激活其他信息传递体系,如:激活膜上的磷脂酶C使磷脂分解,释放出磷酸肌醇和1, 2-二脂酰甘油,后者又可进一步激活蛋白激酶C(protein kinase C, PKC)和促使钙离子自细胞内钙库释出。PKC和钙离子均可将来自生长因子的刺激进一步传递,起到信号扩增作用。此外生长因子与受体结合后,还可以增加细胞内cAMP水平。通过cAMP和PKC等将来自生长因子的信息传至细胞内,起到调节细胞的生长和分化作用<sup>[15]</sup>。C-erbB-2癌基因的产物p185蛋白类似一个“截断的EGFR”,因缺乏膜外的EGFR结合区和膜内部自身磷酸化部位,使其类似活化的EGFR,无需与EGF结合便可被激活,传导促细胞分裂信号,同时由于不能和EGF结合进而在细胞内降解,以致表达后导致细胞的无节制生长。C-erbB-2癌基因被激活后,导致p185蛋白过度表达,产生类似EGF的作用,增强细胞的有丝分裂,导致细胞过度增生转化成肿瘤细胞。C-erbB-2结构改变如扩增导致过度表达,增强有丝分裂,在癌瘤启动阶段后期,这种机制使某些不正常的细胞获得不受机体控制的独立生长能力。Kim *et al*用免疫组织化学的方法检测出C-erbB-2癌基因在高度异型增生的BE内(31%)及AE中(10%)的表达;另一研究却发现C-erbB-2蛋白过度表达仅发生在EA中(11%),且与EA的预后差有关,而其周围的异型增生及BE上皮内均无表达<sup>[16]</sup>。米建强 *et al*<sup>[17]</sup>对C-erbB-2癌基因产物的表达与胃癌发生的关系进行研究发现,正常胃黏膜为阴性,仅在腺体颈部偶见弱阳性表达,在异型增生病变中则有较高的表达率,并随异型增生程度的增加,表达率逐渐升高,轻、中、重度异型增生表达率分别为50%, 83.3%, 85.7%, 早期及进展期胃

癌中的表达率分别为22.2%和56.7%, 重度异型增生表达率显著高于早期胃癌, 进展期胃癌表达率显著高于早期胃癌, 提示C-erbB-2癌基因可能参与正常胃黏膜的增殖、修复过程并在胃黏膜异型增生及胃癌形成中充当一定角色<sup>[10]</sup>。我们在正常组织和CIM组中未发现C-erbB-2表达, 在AIM组中较少表达(3.6%), BE组中C-erbB-2的阳性率显著高于CIM组, 提示BE发展腺癌的危险性明显高于CIM, 应加强内镜随访, CIM是否也增加胃食管连接处腺癌发生的危险性, 目前看法不一。本研究结果示C-erbB-2表达CIM和AIM之间无显著性差异, CIM的发生可能与*H pylori*相关性胃炎以及胃多灶性萎缩肠化有关, 这一结果也提示临床对BE与CIM患者应当采取不同的随访策略。Chandrasoma *et al*研究也发现CIM比较Barrett食管进展成腺癌的风险低<sup>[18]</sup>, 与我们的研究结果一致。另外由AIM到CIM、BE再到EA和CA组织C-erbB-2表达也呈逐步增高趋势, 提示C-erbB-2与肿瘤的发生发展过程密切相关。

C-erbB-2与Ki67表达的相关性分析结果显示, 二者表达呈正相关, 提示异常增殖的细胞中可能有p185蛋白过度表达, 产生类似EGF的作用, 增强细胞的有丝分裂, 导致细胞过度增生转化成肿瘤细胞, 可以推测二者可能对细胞癌变具有相互促进作用。

我们制作的由正常黏膜上皮、BE、CIM、AIM、CA、EA等多种病变在一起的胃食管黏膜各类病变组织芯片, 样品排列整齐, 圆形或类圆形, 较少的皱折和掉片现象, 仅用2张芯片即完成了全部实验, 极大地降低了在病理切片等操作过程中的误差, 在极短的时间内获得了胃食管黏膜各类病变中Ki67和C-erbB-2表达的诸多数据。我们在应用cDNA微阵列技术对BE和CIM的基因表达谱差异的研究基础上<sup>[19]</sup>, 进一步应用组织芯片技术对其结果进行验证, 结果提示Ki67和C-erbB-2在BE、EA、CA的发生、发展中可能起重要的促进作用, 这个结果使临床工作者面临内镜难以确诊的Barrett食管时, 可以联合动态监测Ki67和C-erbB-2的表达, 对目前临床工作中BE的正确诊断, 以及监测其癌变危险性具有客观的参考价值。

## 4 参考文献

- 1 Kononen J, Bubendorf L, Kallioniemi A, Burlund M, Schraml P, Leighton S, Torhorst J, Mihatsch MJ, Sauter G, Kallioniemi OP. Tissue microarrays for high-throughput molecular profiling of tumor

- specimens. *Nat Med* 1998; 4: 844-847
- 2 Pereira AD, Suspiro A, Chaves P, Saraiva A, Gloria L, de Almeida JC, Leitao CN, Soares J, Mira FC. Short segments of Barrett's epithelium and intestinal metaplasia in normal appearing oesophagogastric junctions: the same or two different entities? *Gut* 1998; 42: 659-662
- 3 Morales TG, Sampliner RE, Bhattacharyya A. Intestinal metaplasia of the gastric cardia. *Am J Gastroenterol* 1997; 92: 414-418
- 4 Spechler SJ. The role of gastric carditis in metaplasia and neoplasia at the gastroesophageal junction. *Gastroenterology* 1999; 117: 218-228
- 5 Sharma P, Weston AP, Morales T, Topalovski M, Mayo MS, Sampliner RE. Relative risk of dysplasia for patients with intestinal metaplasia in the distal oesophagus and in the gastric cardia. *Gut* 2000; 46: 9-13
- 6 Moch H, Schraml P, Bubendorf L, Mirlacher M, Kononen J, Gasser T, Mihatsch MJ, Kallioniemi OP, Sauter G. High-throughput tissue microarray analysis to evaluate genes uncovered by cDNA microarray screening in renal cell carcinoma. *Am J Pathol* 1999; 154: 981-986
- 7 Reid BJ, Sanchez CA, Blount PL, Levine DS. Barrett's esophagus: cell cycle abnormalities in advancing stages of neoplastic progression. *Gastroenterology* 1993; 105: 119-129
- 8 Fombonne J, Charrier C, Goddard I, Moyse E, Krantic S. Leptin-mediated decrease of cyclin A2 and increase of cyclin D1 expression: relevance for the control of prepubertal rat Leydig cell division and differentiation. *Endocrinology* 2007; 148: 2126-2137
- 9 Zhu Z, Zhang Q, Yu Z, Zhang L, Tian D, Zhu S, Bu B, Xie M, Wang W. Inhibiting cell cycle progression reduces reactive astrogliosis initiated by scratch injury in vitro and by cerebral ischemia in vivo. *Glia* 2007; 55: 546-558
- 10 Inoue T, Segawa T, Shiraishi T, Yoshida T, Toda Y, Yamada T, Kinukawa N, Kinoshita H, Kamoto T, Ogawa O. Androgen receptor, Ki67, and p53 expression in radical prostatectomy specimens predict treatment failure in Japanese population. *Urology* 2005; 66: 332-337
- 11 Visapaa H, Seligson D, Huang Y, Rao JY, Beldegrun A, Horvath S, Palotie A. Ki67, gelsolin and PTEN expression in sarcomatoid renal tumors. *Urol Res* 2003; 30: 387-389
- 12 Jin Y, Zhang W, Liu B. Abnormal expression of p53, Ki67 and iNOS in human esophageal carcinoma in situ and pre-malignant lesions. *Zhonghua Zhongliu Zazhi* 2001; 23: 129-131
- 13 Barnes DM, Lammie GA, Millis RR, Gullick WL, Allen DS, Altman DG. An immunohistochemical evaluation of c-erbB-2 expression in human breast carcinoma. *Br J Cancer* 1988; 58: 448-452
- 14 Benusiglio PR, Pharoah PD, Smith PL, Lesueur F, Conroy D, Luben RN, Dew G, Jordan C, Dunning A, Easton DF, Ponder BA. HapMap-based study of the 17q21 ERBB2 amplicon in susceptibility to breast cancer. *Br J Cancer* 2006; 95: 1689-1695
- 15 Gasparini G, Gullick WJ, Bevilacqua P, Sainsbury JR, Meli S, Boracchi P, Testolin A, La Malfa G, Pozza F. Human breast cancer: prognostic significance of the c-erbB-2 oncoprotein compared with epidermal growth factor receptor, DNA ploidy, and conventional pathologic features. *J Clin Oncol* 1992; 10: 686-695
- 16 Kim R, Clarke MR, Melhem MF, Young MA, Vanbibber MM, Safatle-Ribeiro AV, Ribeiro U Jr, Reynolds JC. Expression of p53, PCNA, and C-erbB-2 in Barrett's metaplasia and adenocarcinoma. *Dig Dis Sci* 1997; 42: 2453-62
- 17 米建强, 杨石强, 沈铭昌. 胃癌及癌前病变组织中c-erbB-2癌基因产物的表达. *世界华人消化杂志* 1997; 5: 152-153
- 18 Chandrasoma PT, Der R, Ma Y, Dalton P, Taira M. Histology of the gastroesophageal junction: an autopsy study. *Am J Surg Pathol* 2000; 24: 402-409
- 19 Chang Y, Gong J, Liu B, Zhang J, Dai F. Gene expression profiling in Barrett's esophagus and cardia intestinal metaplasia: a comparative analysis using cDNA microarray. *World J Gastroenterol* 2004; 10: 3194-3196

**■同行评价**

本文的科学性、创新性和可读性较好,具有一定的参考价值。

编辑 李军亮 电编 郭海丽

ISSN 1009-3079 CN 14-1260/R 2008年版权归世界华人消化杂志

**• 消息 •****世界华人消化杂志栏目设置**

**本刊讯** 本刊栏目设置包括述评, 基础研究, 临床研究, 焦点论坛, 文献综述, 研究快报, 临床经验, 病例报告, 会议纪要. 文稿应具科学性、先进性、可读性及实用性, 重点突出, 文字简练, 数据可靠, 写作规范, 表达准确. (常务副总编辑: 张海宁 2008-04-18)

# 组织微阵列技术对胃癌组织p53和MDM2蛋白表达的同步检测与对应分析

李慧灵, 陈小艳, 刘芳, 黄作平, 褚红娟, 王辛, 张弓, 赵彤

## ■背景资料

p53是一种肿瘤抑制基因, 许多肿瘤中可以发现有野生型p53的突变。野生型p53在维持基因组稳定性方面起着重要作用, 其突变或功能丧失是癌症发生或发展中的重要一步, 然而在部分肿瘤中没有p53基因的突变, 表明可能还有其他基因参与这一过程; 而鼠双微体基因MDM2编码的蛋白质可以和p53结合, 可以抑制p53的功能并能与p53形成作用反馈环, 其可能参与这一过程。

李慧灵, 陈小艳, 刘芳, 黄作平, 褚红娟, 王辛, 张弓, 赵彤, 南方医科大学南方医院病理科 广东省广州市 510515  
李慧灵, 博士, 主要从事肿瘤分子病理的研究。  
广东省社会发展攻关资助项目, No. B30301  
广州市科技计划资助项目, No. 2002Z34061  
作者贡献分布: 此课题由李慧灵及赵彤设计; 研究过程由李慧灵, 陈小艳, 刘芳, 黄作平, 褚红娟, 王辛及张弓操作完成; 数据分析由李慧灵完成; 本论文写作由李慧灵及赵彤完成。  
通讯作者: 赵彤, 510515, 广东省广州市, 南方医科大学南方医院病理科. zhaotongketizu@126.com  
收稿日期: 2008-01-04 修回日期: 2008-02-29

## Correspondence analysis and simultaneous detection of p53 and MDM2 protein expression in human gastric cancer using tissue microarray

Hui-Ling Li, Xiao-Yan Chen, Fang Liu, Zuo-Ping Huang, Hong-Juan Chu, Xin Wang, Gong Zhang, Tong Zhao

Hui-Ling Li, Xiao-Yan Chen, Fang Liu, Zuo-Ping Huang, Hong-Juan Chu, Xin Wang, Gong Zhang, Tong Zhao, Department of Pathology, Nanfang Hospital, Southern Medical University, Guangzhou 510515, Guangdong Province, China  
Supported by: the Social Development Key Program of Guangdong Province, No. B30301, and the Science and Technology Plan Project of Guangzhou City, No. 2002Z34061  
Correspondence to: Tong Zhao, Department of Pathology, Nanfang Hospital, Southern Medical University, Guangzhou 510515, Guangdong Province, China. zhaotongketizu@126.com  
Received: 2008-01-04 Revised: 2008-02-29

## Abstract

**AIM:** To investigate the correlation between the expression of p53 and MDM2 proteins in human gastric cancer.

**METHODS:** Tissue microarray and immunohistochemical method were used to detect the expression of p53 and MDM2 proteins in 47 patients with gastric cancer. The correlation between the two proteins was correspondingly analyzed using the SPSS11.5 software.

**RESULTS:** The positive rates of p53 and MDM2 protein expression were 34.0% (16/47) and 42.5% (20/47), respectively. MDM2 positive expression was predominant in the p53-negative

samples and MDM2 negative expression corresponded to p53 positive expression ( $P = 0.012$ ).

**CONCLUSION:** p53 mutation is a significant step in gastric carcinogenesis, during which MDM2 protein may take an active part.

**Key Words:** Gastric cancer; p53 protein; MDM2 protein; Correspondence analysis; Tissue microarray

Li HL, Chen XY, Liu F, Huang ZP, Chu HJ, Wang X, Zhang G, Zhao T. Correspondence analysis and simultaneous detection of p53 and MDM2 protein expression in human gastric cancer using tissue microarray. *Shijie Huaren Xiaohua Zazhi* 2008; 16(11): 1190-1193

## 摘要

**目的:** 探讨胃癌组织中p53和MDM2蛋白表达的相互关系。

**方法:** 47例石蜡包埋胃癌组织制成组织阵列, 应用免疫组织化学方法检测其p53和MDM2蛋白表达, 并运用统计软件SPSS11.5对两个蛋白之间的相互关系进行对应分析。

**结果:** p53与MDM2蛋白阳性表达率分别为34.0% (16/47)和42.5% (20/47)。p53蛋白与MDM2蛋白表达呈负相关( $P = 0.012$ )。

**结论:** p53突变是胃癌发生发展中重要的一步, MDM2可能在胃癌的恶性增生过程中起重要作用。

**关键词:** 胃癌; p53蛋白; MDM2蛋白; 对应分析; 组织微阵列

李慧灵, 陈小艳, 刘芳, 黄作平, 褚红娟, 王辛, 张弓, 赵彤. 组织微阵列技术对胃癌组织p53和MDM2蛋白表达的同步检测与对应分析. *世界华人消化杂志* 2008; 16(11): 1190-1193  
<http://www.wjgnet.com/1009-3079/16/1190.asp>

## 0 引言

p53是一种肿瘤抑制基因, 许多肿瘤中可以发现

## ■同行评议者

赵景民, 主任医师, 中国人民解放军第302医院病理科



有野生型p53的突变<sup>[1-6]</sup>. 野生型p53在维持基因组稳定性方面起着重要作用, 可以抑制一些与细胞增生和恶性增殖有关的促进因子活性, 是一种有效的肿瘤抑制基因<sup>[7]</sup>. 其突变或功能丧失, 显然是癌症发生或发展中的重要一步<sup>[8]</sup>. p53突变可以见于大多数肿瘤中, 然而在部分肿瘤中没有p53基因的突变, 这表明可能还有其他的基因参与这一过程; 而鼠双微体基因MDM2编码的蛋白质可以和p53结合<sup>[9-10]</sup>, 抑制p53的功能并能与p53形成作用反馈环<sup>[11-14]</sup>. 因此本文同步检测了胃癌组织中p53和MDM2蛋白表达, 并比较分析二者之间的对应关系.

## 1 材料和方法

1.1 材料 收集2002-05/2006-05南方医院手术切除胃癌标本47例, 其中腺癌35例, 印戒细胞癌7例, 黏液腺癌5例, 全部中性甲醛固定, 石蜡包埋. 免疫组化抗体(p53与MDM2均为鼠抗人mAb), SP试剂盒和DAB显色试剂盒均购自福州迈新生物技术开发公司.

### 1.2 方法

1.2.1 制作组织阵列: 对胃癌蜡块组织的苏木素-伊红染色切片作形态学观察, 选择有代表性的肿瘤区域, 在相应位置进行标记; 然后使用组织微阵列仪制作受体蜡块并打孔, 根据原有切片的标记部位, 用供体针在蜡块相应部位取样, 所用组织芯直径为0.6 mm, 将供体组织芯放入受体蜡块. 每例标本在标记区域内随机取3条组织芯. 在组织样本填入蜡孔时记录每个样本在二维阵列中的具体位置, 并在一定位置上标记出组织微阵列的方位(图1).

1.2.2 免疫组织化学染色: 采用链霉菌抗生物素过氧化酶(Streptavidin-Peroxidase, SP)免疫组化法. 按SP试剂盒操作说明进行试验, 所有样本经40 g/L甲醛溶液固定, 石蜡包埋, 制成厚4  $\mu$ m的切片, 60℃烘烤, 脱蜡, 高压修复抗原, 3%过氧化氢灭活内源性过氧化物酶, 10%非免疫血清封闭, 加入1:50稀释的第一抗体, 室温孵育1小时, PBS冲洗, 滴加1:300生物素标记二抗, 室温下10 min, 冲洗, 滴加1:40稀释的SP溶液, 室温下10 min, 冲洗后DAB显色, 苏木素复染, 中性树胶封片. 突变型p53阳性定位于细胞核, MDM2在核与胞质均可见表达. 免疫组化染色设阳性与阴性对照, 以乳腺癌阳性标本作为阳性对照, 以PBS液代替一抗作为阴性对照.

1.2.3 免疫组织化学染色阳性判定标准: p53以

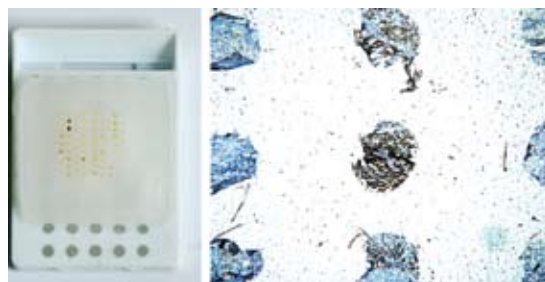


图1 胃癌组织阵列.

细胞核中出现棕黄色颗粒为阳性细胞, 阳性细胞>10%为阳性(+)结果, 阳性细胞在10%-5%之间为弱阳性(+/-)结果, 5%-0%为阴性(-)结果. MDM2以细胞质和/或细胞核中出现棕黄色颗粒为阳性细胞, 阳性细胞>10%为阳性(+)结果, 阳性细胞在10%-5%之间为弱阳性(+/-)结果, 5%-0%为阴性(-)结果.

**统计学处理** 应用SPSS11.5统计软件, 对p53与MDM2表达之间的相关性, 差异性和相似性采用对应分析, 并借助图形表示其对应关系.

## 2 结果

2.1 p53和MDM2蛋白在胃癌组织中的表达 p53和MDM2蛋白在组织中的阳性表达、弱阳性表达和阴性表达情况见图2与图3. p53蛋白阳性表达率为34.0%(16/47); 弱阳性表达率为17.0%(8/47); MDM2蛋白阳性表达率42.5%(20/47), 弱阳性表达率为21.3%(10/47, 表1).

2.2 p53和MDM2蛋白表达的对应分析 对p53和MDM2蛋白表达进行对应分析, 自由度为4,  $P = 0.012$ . p53阳性点与MDM2阴性点接近, 而MDM2阳性点与p53阴性点接近, 两者的弱阳性点接近. 说明p53蛋白突变型阳性表达与MDM2蛋白阴性表达呈对应关系, p53蛋白突变型阴性表达与MDM2蛋白强阳性表达呈对应关系(图4).

## 3 讨论

p53是一种肿瘤抑制基因, 许多肿瘤中可以发现有野生型p53的突变<sup>[15-16]</sup>. 野生型p53基因编码的蛋白能抑制细胞增殖, 使细胞停在G<sub>1</sub>期, 有利于受损的DNA进行修复, 若修复失败, 则p53蛋白诱发凋亡以阻断突变DNA的遗传. p53基因突变后, p53蛋白失去对细胞的监控作用, 细胞容易带着受损伤的DNA进入S期, 使细胞因遗传不稳定而产生突变和染色体畸变导致细胞恶性变, 形成肿瘤. p53突变可以见于大多数肿瘤中, 而在部分肿瘤中没有p53基因的突变, 人们试图了解

### ■研发前沿

MDM2是近年来发现的癌基因, 在体内最重要的作用是抑制野生型p53的激活转录功能和抗肿瘤活性. MDM2是p53的转录靶基因, 直接结合p53, 与p53形成一个精细的负反馈调节环, MDM2表达过强则可封闭p53介导的反式激活作用, 使p53功能丧失, 抑制其抗肿瘤活性.

### ■相关报道

李凤歧 *et al* 对原路肿瘤的观察和薄爱华 *et al* 在胃癌食管癌中的研究表明MDM2与p53表达呈负相关; 孙迎娟 *et al* 报道在胃癌组织中MDM2与p53表达呈正相关; 而有些研究则显示p53蛋白与MDM2蛋白的表达无明显相关性.

## ■应用要点

本研究对进一步探讨胃癌发生机制和早期胃癌的发现有一定的理论参考价值和潜在引用价值。

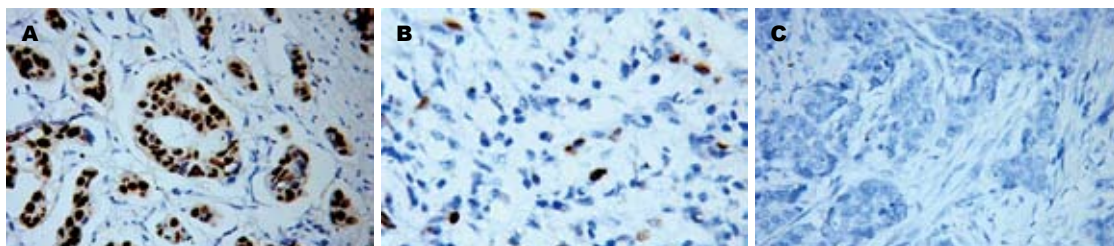


图2 胃癌组织中p53表达. A: 阳性(+); B: 弱阳性(+/-); C: 阴性(-).

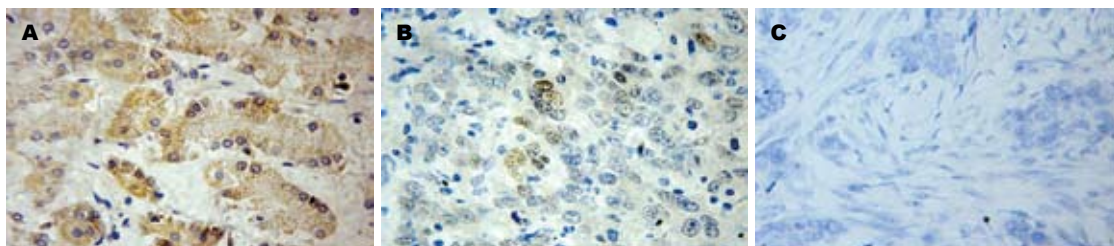


图3 胃癌组织中MDM2表达. A: 阳性(+); B: 弱阳性(+/-); C: 阴性(-).

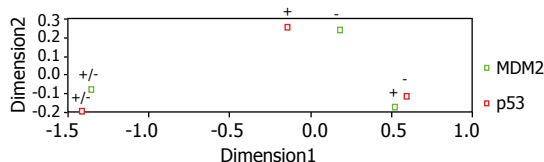


图4 P53与MDM2的对应分析因子负荷图.

这些肿瘤中野生型p53失去抑制肿瘤的作用是否与其他一些生物学机制有关. 高水平的MDM2基因产物可以使p53的功能失活是其中的一种<sup>[17-18]</sup>. MDM2是近年来发现的癌基因, 在体内最重要的作用是抑制野生型p53的激活转录功能和抗肿瘤活性<sup>[19]</sup>. MDM2是p53的转录靶基因, 直接结合p53, 与p53形成一个精细的负反馈调节环<sup>[20-21]</sup>, 野生型p53基因诱导MDM2蛋白高表达, 后者与p53结合形成复合物, 反过来抑制p53的转录活性, 严格控制p53蛋白水平<sup>[22-23]</sup>. MDM2表达过强则可封闭p53介导的反式激活作用, 使p53功能丧失<sup>[24-25]</sup>, 抑制其抗肿瘤活性. 我们发现在胃癌组织内p53蛋白突变型阳性表达与MDM2蛋白阴性表达呈对应关系, p53蛋白突变型阴性表达与MDM2蛋白强阳性表达呈对应关系, 说明MDM2参与与p53有关的肿瘤的发生过程, 部分肿瘤虽然没有p53突变, 但是MDM2高表达在某种程度上起到了使野生型p53失活的作用, 使p53失去对细胞的监控作用, 导致细胞恶性变, 形成肿瘤. 这一结论与p53蛋白和MDM2蛋白表达呈负相关的报道相符. 关于MDM2与p53的相关性, 有不同的报道. 李凤歧 *et al*<sup>[26]</sup>对尿路肿瘤的观察表明MDM2与p53表达呈负相关; 薄爱华

表1 p53与MDM2蛋白在胃癌组织中的表达情况

	MDM2			合计
	+	+/-	-	
p53+	6	4	6	16(34.0%)
p53+/-	1	5	2	8(17.0%)
p53-	13	1	9	23(49.0%)
合计	20(42.5%)	10(21.3%)	17(36.2%)	47(100.0%)

*et al*<sup>[27]</sup>在胃癌食管癌中的研究发现p53与MDM2蛋白表达呈负相关性; 孙迎娟 *et al*<sup>[28]</sup>报道在胃癌组织中MDM2与p53表达呈正相关; 而有些研究<sup>[29-30]</sup>则显示p53蛋白与MDM2蛋白的表达无明显相关性.

我们还发现47例胃癌病例中有6例(12.8%)出现了p53蛋白和MDM2蛋白的过表达, 肿瘤同时具有p53蛋白和MDM2阳性表达, 这说明少部分肿瘤发生过程中的p53与MDM2负反馈调节环可能被破坏, 提示了细胞核内的精细调节可能出现了紊乱, 这与肿瘤发展中出现各种各样细胞核内的失调相符. 有文献也报道, 这种同时具有p53蛋白和MDM2阳性表达的病例具有更差的预后.

总之, p53突变是胃癌发生发展中的重要一步, 部分没有发现p53突变的胃癌组织MDM2蛋白过表达, 反映了胃癌的恶性增生过程中MDM2可能起重要作用.

#### 4 参考文献

- Adamson DJ, Thompson WD, Dawson AA, Bennett

- B, Haites NE. p53 mutation and expression in lymphoma. *Br J Cancer* 1995; 72: 150-154
- 2 Ichikawa A. Prognostic and predictive significance of p53 mutation in aggressive B-cell lymphoma. *Int J Hematol* 2000; 71: 211-220
- 3 Keohavong P, Gao WM, Zheng KC, Mady H, Lan Q, Melhem M, Mumford J. Detection of K-ras and p53 mutations in sputum samples of lung cancer patients using laser capture microdissection microscope and mutation analysis. *Anal Biochem* 2004; 324: 92-99
- 4 Shimmyo T, Okada A, Hashimoto T, Kobayashi Y, Miyagi Y, Ishikawa Y, Nakagawa K, Osada H, Tsuchiya E. Etiologic value of p53 mutation spectra and differences with histology in lung cancers. *Cancer Sci* 2008; 99: 287-295
- 5 Furihata M, Shuin T, Takeuchi T, Sonobe H, Ohtsuki Y, Akiyama Y, Yuasa Y. Missense mutation of the hMSH6 and p53 genes in sporadic urothelial transitional cell carcinoma. *Int J Oncol* 2000; 16: 491-496
- 6 Yamada H, Shinmura K, Okudela K, Goto M, Suzuki M, Kuriki K, Tsuneyoshi T, Sugimura H. Identification and characterization of a novel germ line p53 mutation in familial gastric cancer in the Japanese population. *Carcinogenesis* 2007; 28: 2013-2018
- 7 Jenks PJ, Jeremy AH, Robinson PA, Walker MM, Crabtree JE. Long-term infection with *Helicobacter felis* and inactivation of the tumour suppressor gene p53 cumulatively enhance the gastric mutation frequency in Big Blue transgenic mice. *J Pathol* 2003; 201: 596-602
- 8 Lu C, Xu HM, Ren Q, Ao Y, Wang ZN, Ao X, Jiang L, Luo Y, Zhang X. Somatic mutation analysis of p53 and ST7 tumor suppressor genes in gastric carcinoma by DHPLC. *World J Gastroenterol* 2003; 9: 2662-2665
- 9 Haitel A, Wiener HG, Baethge U, Marberger M, Susani M. mdm2 expression as a prognostic indicator in clear cell renal cell carcinoma: comparison with p53 overexpression and clinicopathological parameters. *Clin Cancer Res* 2000; 6: 1840-1844
- 10 Lahav G, Rosenfeld N, Sigal A, Geva-Zatorsky N, Levine AJ, Elowitz MB, Alon U. Dynamics of the p53-Mdm2 feedback loop in individual cells. *Nat Genet* 2004; 36: 147-150
- 11 Bond GL, Hu W, Levine AJ. MDM2 is a central node in the p53 pathway: 12 years and counting. *Curr Cancer Drug Targets* 2005; 5: 3-8
- 12 Bose I, Ghosh B. The p53-MDM2 network: from oscillations to apoptosis. *J Biosci* 2007; 32: 991-997
- 13 Cheung AN, Shen DH, Khoo US, Chiu MP, Tin VP, Chung LP, Ngan HY. Immunohistochemical and mutational analysis of p53 tumor suppressor gene in gestational trophoblastic disease: correlation with mdm2, proliferation index, and clinicopathologic parameters. *Int J Gynecol Cancer* 1999; 9: 123-130
- 14 Dobbelsstein M, Wienzek S, Konig C, Roth J. Inactivation of the p53-homologue p73 by the mdm2-oncoprotein. *Oncogene* 1999; 18: 2101-2106
- 15 刘壮, 龙桂芳. MDM2、P53基因及其蛋白质与恶性肿瘤. 白血病·淋巴瘤 2003; 12: 380-382
- 16 孙宝华, 武忠弼, 阮幼冰, 杨木兰. 肝细胞癌mdm2基因表达及其与p53基因突变的关系. 世界华人消化杂志 1999; 7: 291-294
- 17 Zhu J, Zhang S, Jiang J, Chen X. Definition of the p53 functional domains necessary for inducing apoptosis. *J Biol Chem* 2000; 275: 39927-39934
- 18 Freedman DA, Wu L, Levine AJ. Functions of the MDM2 oncoprotein. *Cell Mol Life Sci* 1999; 55: 96-107
- 19 Yin Y, Stephen CW, Luciani MG, Fahraeus R. p53 Stability and activity is regulated by Mdm2-mediated induction of alternative p53 translation products. *Nat Cell Biol* 2002; 4: 462-467
- 20 黄越承, 蔡建明. MDM2功能及其调控机制. 国外医学·肿瘤学分册 2004; 31: 336-339
- 21 孙利平, 李岩, 张宁, 姜乃佳, 付伟, 薛一雪. MDM2基因扩增和蛋白表达与胃癌相关性的研究. 世界华人消化杂志 2003; 11: 1800-1801
- 22 Clegg HV, Itahana K, Zhang Y. Unlocking the Mdm2-p53 loop: ubiquitin is the key. *Cell Cycle* 2008; 7: 287-292
- 23 Prives C. Signaling to p53: breaking the MDM2-p53 circuit. *Cell* 1998; 95: 5-8
- 24 Inoue S, Tezel E, Nakao A. Molecular diagnosis of pancreatic cancer. *Hepatogastroenterology* 2001; 48: 933-938
- 25 Lev Bar-Or R, Maya R, Segel LA, Alon U, Levine AJ, Oren M. Generation of oscillations by the p53-Mdm2 feedback loop: a theoretical and experimental study. *Proc Natl Acad Sci U S A* 2000; 97: 11250-11255
- 26 李凤歧, 薄爱华, 戴洁, 马建国, 李哲, 王寿祥. 尿路上皮癌MDM2、p53蛋白及性激素受体免疫组化研究. 实用癌症杂志 2000; 15: 84-86
- 27 薄爱华, 张晓丽, 邢立强, 丁顺德, 刘月萍, 范兰鸥, 王亚哲. MDM2与p21、p53在胃癌、食管癌中表达的相关性研究. 实用癌症杂志 2001; 16: 34-35
- 28 孙迎娟, 时飞, 孙坚萍, 黄葆华, 罗兵. 胃癌组织中p53基因突变及p53和mdm2蛋白表达的研究. 肿瘤防治杂志 2005; 12: 974-978
- 29 李灵敏, 刘育艳. p53和MDM2在食管鳞癌中的作用及相关性分析. 山西医科大学学报 2005; 36: 23-24
- 30 浣孝强, 孟斌, 邓卓霖, 缪勇建. MDM2、p53和p21-(WAF1/CIP1)蛋白在胃癌中的表达及意义. 广西医科大学学报 2002; 19: 35-38

#### ■同行评价

本文部分研究内容较新颖, 研究结果对相关研究领域目前尚存在争议性的问题有一定参考价值。

编辑 李军亮 电编 郭海丽

ISSN 1009-3079 CN 14-1260/R 2008年版权归世界华人消化杂志

#### ●更正与说明●

《世界华人消化杂志》2008年16卷第9期第922页左下方图片说明中“图2”应为“图3”, 特此更正。



# T-cadherin启动子甲基化与人肝癌T-cadherin表达的关系

张志发, 黄志勇, 陈孝平, 严群, 肖振宇, 吴在德

## ■背景资料

原发性肝癌的实验研究取得了较大进展, 但临床治疗效果却不理想. 从分子水平深入探讨其发生、发展机制对指导临床治疗显得尤为迫切.

张志发, 黄志勇, 陈孝平, 严群, 肖振宇, 吴在德, 华中科技大学同济医学院附属同济医院肝脏外科中心 湖北省武汉市430030

张志发, 硕士, 主要从事肝癌的发病机制研究.

国家自然科学基金资助项目, No. 30471694

教育部新世纪优秀人才支持计划资助项目, No. NCET-04-0701

作者贡献分布: 此课题由黄志勇, 陈孝平及吴在德设计, 研究过程由张志发, 严群及肖振宇完成, 研究所用新试剂及分析工具由黄志勇提供, 数据分析由张志发完成, 本论文写作由张志发和黄志勇完成.

通讯作者: 黄志勇, 430030, 湖北省武汉市解放大道1095号, 华中科技大学同济医学院附属同济医院肝脏外科中心.

zyhuang@medmail.com.cn

电话: 027-83663871 传真: 027-83803209

收稿日期: 2007-12-26 修回日期: 2008-02-28

## Relationship between aberrant methylation of T-cadherin promoter and T-cadherin expression in human hepatocellular carcinoma

Zhi-Fa Zhang, Zhi-Yong Huang, Xiao-Ping Chen, Qun Yan, Zhen-Yu Xiao, Zai-De Wu

Zhi-Fa Zhang, Zhi-Yong Huang, Xiao-Ping Chen, Qun Yan, Zhen-Yu Xiao, Zai-De Wu, Center of Hepatic Surgery, Tongji Hospital of Tongji Medical College, Huazhong University of Science and Technology, Wuhan 430030, Hubei Province, China

Supported by: National Natural Science Foundation of China, No. 30471694, and the New Century Excellent Talent Foundation from Ministry of Education, No. NCET-04-0701

Correspondence to: Dr. Zhi-Yong Huang, Center of Hepatic Surgery, Tongji Hospital of Tongji Medical College, Huazhong University of Science and Technology, 1095 Jiefang Road, Wuhan 430030, Hubei Province, China. zyhuang@medmail.com.cn

Received: 2007-12-26 Revised: 2008-02-28

## Abstract

**AIM:** To investigate the relationship between the aberrant methylation of T-cadherin promoter and T-cadherin protein expression in human hepatocellular carcinoma (HCC).

**METHODS:** Methylation-specific PCR (MSP), immunohistochemistry and Western blot were used to detect the methylation status of T-cadherin promoter and T-cadherin protein expression in tissue samples of HCC and cancer-adjacent mucosa. HepG2 cells were cultured, and

then treated with demethylating agent 5-aza-2-deoxycytidine. Western blot was used to measure the re-expression of T-cadherin in HepG2 cells, and cell growth suppression induced by 5-aza-2-deoxycytidine was also observed.

**RESULTS:** The methylation of T-cadherin promoter existed in HCC (40%), the T-cadherin expression was significantly decreased in comparison with that in HCC without methylation (expression score:  $0.227 \pm 0.875$  vs  $0.188 \pm 1.667$ ,  $P < 0.05$ ). When HepG2 cells with aberrant methylation of T-cadherin promoter were treated with 5-aza-2-deoxycytidine, T-cadherin was re-expressed, and the proliferation of HepG2 cells was significantly suppressed as compared with that of cells without treatment.

**CONCLUSION:** The promoter aberrant methylation plays a key role in down-regulating T-cadherin expression, and demethylation agents can restore T-cadherin expression so as to suppress the growth of HepG2 cells.

**Key Words:** T-cadherin; Methylation; Hepatocellular carcinoma; Western blot; Methylation-specific PCR; Immunohistochemistry

Zhang ZF, Huang ZY, Chen XP, Yan Q, Xiao ZY, Wu ZD. Relationship between aberrant methylation of T-cadherin promoter and T-cadherin expression in human hepatocellular carcinoma. *Shijie Huaren Xiaohua Zazhi* 2008; 16(11): 1194-1198

## 摘要

**目的:** 探讨T-cadherin启动子甲基化与T-cadherin在肝细胞癌中表达的关系.

**方法:** 采用甲基化特异性聚合酶链反应(methylation-specific PCR, MSP)、免疫组织化学(immunohistochemistry, IHC)和免疫印迹(Western blot)检测T-cadherin在肝细胞癌中启动子甲基化的状态及其对T-cadherin表达的影响. 培养肝癌HepG2细胞, 采用去甲基化药物5-aza-2-deoxycytidine处理后, Western blot检测T-cadherin表达, 并观察T-cadherin表达对肝癌细胞株HepG2细胞增殖的影响.

## ■同行评议者

李国忠, 副教授, 南京医科大学第二附属医院消化科



**结果:** T-cadherin在肝细胞癌中存在启动子甲基化(40%), 肝细胞癌组织中T-cadherin启动子甲基化导致其表达明显下调(表达评分:  $0.227 \pm 0.875$  vs  $0.188 \pm 1.667$ ,  $P < 0.05$ ); 对存在T-cadherin启动子甲基化的HepG2细胞应用去甲基化药物5-aza-2-deoxycytidine培养能诱导HepG2细胞T-cadherin分子的重新表达, T-cadherin分子重新表达能抑制HepG2细胞增殖。

**结论:** T-cadherin启动子的甲基化导致其表达下调; 去甲基化药物5-aza-2-deoxycytidine能恢复HepG2细胞T-cadherin的表达, 并抑制HepG2细胞增殖。

**关键词:** T-cadherin; 甲基化; 肝细胞癌; 免疫印迹法; 聚合酶链反应; 免疫组织化学

张志发, 黄志勇, 陈孝平, 严群, 肖振宇, 吴在德. T-cadherin启动子甲基化与人肝癌T-cadherin表达的关系. 世界华人消化杂志 2008; 16(11): 1194-1198  
http://www.wjgnet.com/1009-3079/16/1194.asp

## 0 引言

原发性肝癌为高度恶性肿瘤, 其死亡率居我国肿瘤死亡率第二位. 手术切除是治疗肝癌的首选方法. 我国原发性肝癌与乙肝感染引起的肝硬化密切相关, 且易发生早期转移和播散, 手术切除率低和术后转移及复发是制约手术疗效的重要因素. 因此, 研究肝细胞癌发生、发展的分子机制, 对我们制定新的治疗方案, 控制其转移及复发有着重要的临床意义. 近年来研究发现黏附分子与恶性肿瘤的生物学特征如肿瘤细胞的恶性增殖、侵袭及转移有密切的相关性. 黏附分子家族中T-cadherin在乳腺癌<sup>[1]</sup>、肺癌<sup>[2]</sup>、结直肠癌<sup>[3]</sup>、卵巢癌<sup>[4]</sup>等中表达下调, 其下调机制和T-cadherin启动子甲基化明显相关<sup>[2,5]</sup>. 转染T-cadherin cDNA的乳腺癌细胞增殖和侵袭能力减弱<sup>[1]</sup>, 证实T-cadherin具有肿瘤抑制的功能, 且T-cadherin作为肿瘤抑制因子的推测在裸鼠体内也得到了进一步证实<sup>[6]</sup>. 在人肝细胞癌中是否存在T-cadherin启动子甲基化对T-cadherin的表达的影响尚无研究报道. 深入研究人肝癌组织中T-cadherin的表达与T-cadherin启动子甲基化的关系, 对揭示其发生、发展的精确分子机制, 设计合理的药物治疗, 进一步提高我国肝癌的治疗水平具有重要的意义.

## 1 材料和方法

### 1.1 材料 收集2003-08/2006-01同济医院肝脏外

科中心行手术切除的原发性肝细胞癌及远离癌灶边缘2 cm以上的癌旁肝组织共20例. 所取标本部分置于-70℃超低温冰箱中保存, 另一部分作石蜡切片, 所有诊断均经病理学诊断证实为肝细胞肝癌.

### 1.2 方法

**1.2.1 甲基化特异性聚合酶链式反应(MSP):** 用Genomic DNA Purification Kit从20例肝癌组织、癌旁组织和1例肝癌细胞株中提取基因组DNA, 提取步骤按照试剂盒的说明进行. 然后取1 μg的基因组DNA用Chemicon CpG<sup>WIZ</sup>™ DNA Modification Kit进行处理, 将基因组DNA上所有非甲基化的胞嘧啶转换成尿嘧啶, 同时那些甲基化的胞嘧啶则保持不变<sup>[8]</sup>, 修饰过程按试剂盒说明书进行. 修饰后的DNA保存在TE缓冲液(pH7.5)中. 用上述修饰的DNA作为模板, 按照T-cadherin启动子甲基化和非甲基化两种可能设计两对引物, 引物序列按照Sakai *et al*<sup>[9]</sup>所述. T-cadherin启动子非甲基化的引物序列是: 上游引物: 5'-TTGTGGGGTTGTTTTTTGT-3', 下游引物: 5'-AACTTTTCATTCATACACACA-3', 扩增出242对碱基产物. 针对T-cadherin启动子甲基化的引物序列是: 上游引物: 5'-TCGCGGGGTTCGTTTTTCGC-3', 下游引物: 5'-GACGTTTTTCATT CATAACGCG-3', 扩增出243个碱基对, PCR扩增的产物在20 g/L的琼脂糖凝胶验证.

**1.2.2 逆转录聚合酶链反应(RT-PCR):** 用TRIzol分别从20例肝细胞癌组织和其对应的癌旁组织中提取总RNA, 提取步骤按照TRIzol试剂的说明进行. 用2 μg RNA作为模板进行逆转录反应. PCR反应的引物序列按Wang *et al*<sup>[8]</sup>和Sakai *et al*<sup>[9]</sup>所述. 上游引物: 5'-TTCAGCAGAAAGTGTTC CATAT-3', 下游引物: 5'-GTGCATGGACGAAC AGAGT-3'. 内参GAPDH做为对照, 上游引物: 5'-AGAAGGCTGGGGCTCATTTG-3', 下游引物: 5'-AGGGGCCATCCACAGTCTTC-3'. 循环过程包括: 94℃ 5 min; 94℃ 30 s; 50℃ 1 min; 72℃ 1 min; 共32个循环; 最后72℃ 10 min. PCR的产物在20 g/L琼脂糖凝胶电泳验证.

**1.2.3 蛋白质免疫印迹杂交:** 用三去污裂解液从10例肝癌组织和癌旁组织提取蛋白(用单去污裂解液从肝癌细胞株中提取蛋白), 每孔加入80 μg蛋白, 以10% SDS-PAGE凝胶电泳分离, 电转印将蛋白质转移到硝酸纤维膜(NC膜), 用含5%脱脂奶粉的TBST缓冲液37℃下封闭NC膜1 h, 将兔抗人T-cadherin一抗和β-actin用含5%脱脂奶粉

## ■ 研发前沿

黏附分子cadherin参与机体内许多生物过程, 包括调节钙介导的细胞黏附、细胞极性及其形态的形成、细胞的聚集和迁移、细胞的识别和信号的传导机制. 但T-cadherin在肝细胞癌的发生、发展过程扮演什么角色一直不被人们了解.

# ■创新盘点

本研究通过MSP技术证实了T-cadherin分子在肝细胞癌中存在启动子甲基化,以及用去甲基化药物能抑制HCC细胞的恶性生物学特征的现象,有助于从基因水平上了解肝细胞癌的发展规律。

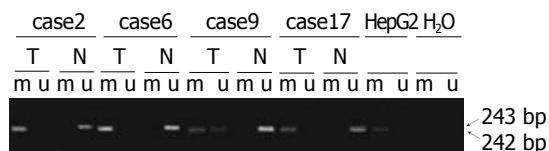


图1 4例肝癌存在T-cadherin启动子甲基化。m: 代表甲基化产物; u: 非甲基化产物; T: 肿瘤组织; N: 癌周组织。

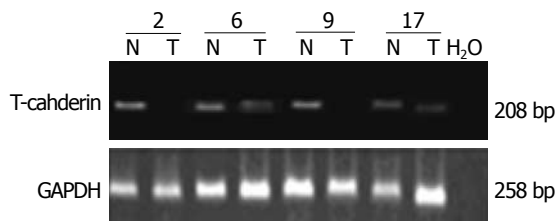


图2 T-cadherin启动子甲基化与T-cadherin mRNA表达。T: 肿瘤组织; N: 癌周组织。

的TBST缓冲液以1:1000和1:200稀释后分别置入含有NC膜的杂交袋中4℃孵育过夜, TBST漂洗数次后, 再以1:5000稀释的HRP标记羊抗兔IgG于37℃孵育1 h, TBST漂洗数次, 采用ECL化学发光试剂于暗室中进行放射自显影。

1.2.4 免疫组织化学: 组织标本行4 μm厚连续切片, 组织切片常规脱蜡、水化, 抗T-cadherin一抗用磷酸盐缓冲液(PBS)以1:100稀释后孵育过夜, 余后采用上海基因公司代理Dako公司二步法抗兔/鼠通用型免疫组化检测试剂盒的步骤。PBS代替一抗作为阴性对照。结果判断根据阳性细胞所占百分比进行评分, T-cadherin阳性细胞为细胞膜被染成棕黄色, 100倍镜头下任意选取10个视野, 400倍镜头下在每一视野中连续记数100个癌细胞, 记录其中阳性细胞数, 计算阳性细胞百分数, 取平均数后从0到4评分。0: ≤5%阳性细胞数; 1: 6%-25%阳性细胞数; 2: 26%-50%阳性细胞数; 3: 51%-75%阳性细胞数; 4: ≥76%阳性细胞数。

1.2.5 细胞增殖实验: 肝癌细胞株HepG2被培养在含有100 mL/L的胎牛血清、青霉素和链霉素的DMEM培养液中。10<sup>4</sup>个细胞被种植在直径为6 cm的18个培养皿中, 18个皿被分成两组, 每组9个皿。一组细胞被种植在上述普通的培养液中, 另一细胞被种植在含去甲基化药物终浓度为2 μmol/L的培养液中, 培养液每3 d换1次。两组细胞在第3、5、7天各计数一次, 每次每组选3个皿计数取平均值。分别以0、1、2、4、8、10、20、40 μmol/L的药物浓度培养细胞, 在2 μmol/L的药物浓度时观察到既能保持细胞

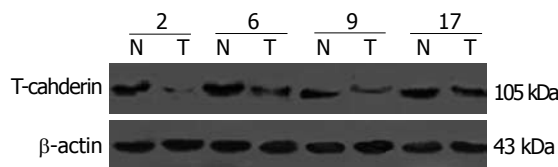


图3 T-cadherin启动子甲基化和T-cadherin蛋白表达的关系。T: 肿瘤组织; N: 癌周组织。

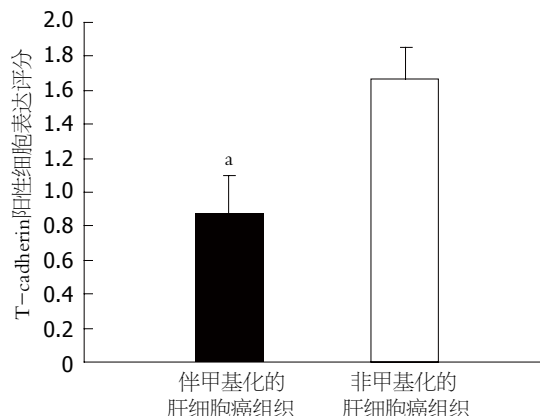


图4 T-cadherin蛋白在伴T-cadherin启动子甲基化和非甲基化肝细胞癌组织中的表达。\* $P < 0.05$ 。

好的生长状态又能保证不因药物剂量过大而致的细胞毒性作用。每次细胞计数结束, 收集细胞做Western blot分析。

**统计学处理** 所有数据均采用mean±SD表示, 以 $\alpha = 0.05$ 为检验水准。应用SPSS11.5对实验结果进行统计学处理。

## 2 结果

2.1 启动子甲基化导致T-cadherin在肝细胞癌中表达下调 对20例肝细胞癌组织、癌旁组织中T-cadherin甲基化的状态及其表达水平的研究表明: 在肝细胞癌组织中有8例出现甲基化, 而在癌旁组织中没有出现甲基化, 均表现出非甲基化(图1)。证明T-cadherin启动子的甲基化与肝癌恶性转化相关。8例甲基化肝细胞癌组织中T-cadherin mRNA的表达显著低于癌旁组织(图2); Western blot结果表明8例甲基化的肝组织中T-cadherin蛋白水平低于对应的癌旁组织(图3); 免疫组织化学结果也表明: 这8例存在甲基化的癌组织中T-cadherin蛋白较没有甲基化的12例癌组织中T-cadherin蛋白表达低, 其表达评分分别为 $0.875 \pm 0.227$ 和 $1.667 \pm 0.188$ , 有显著性差异( $P < 0.05$ , 图4), 表明启动子的甲基化是导致T-cadherin在肝细胞癌中表达下调的机制之一。

2.2 去甲基化药物能重新诱导肝癌细胞株HepG2

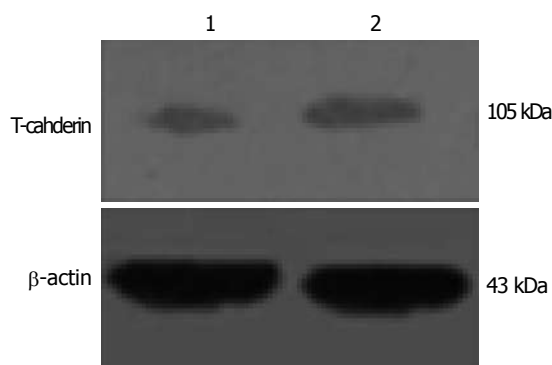


图 5 5-aza-2-deoxycytidine处理后肝癌细胞HepG2 T-cadherin的表达. 1: 对照组; 2: 5-aza-2-deoxycytidine处理组.

中T-cadherin的表达, 并能抑制HepG2细胞生长. 前期实验证实肝癌细胞株HepG2中存在T-cadherin启动子甲基化现象. 为进一步验证启动子甲基化对T-cadherin表达的影响, 实验组中将HepG2细胞以浓度为2  $\mu\text{mol/L}$ 的去甲基化药物5-aza-2-deoxycytidine培养, 对照组中仅用常规培养基培养, 培养7 d后收集细胞HepG2检测T-cadherin表达, 结果发现, 用去甲基化药物处理过的细胞中T-cadherin蛋白的量明显高于没有用药物处理的细胞(图5). 同时还发现, 以去甲基化试剂培养的HepG2细胞培养第5, 7天计数显著少于以常规培养基培养的细胞( $P < 0.05$ , 图6). 表明去甲基化药物5-aza-2-deoxycytidine能恢复T-cadherin表达, 且能抑制HepG2细胞的增殖.

### 3 讨论

肝癌是我国常见的恶性程度极高的肿瘤之一, 手术切除率低. 肝癌对放疗、化疗均不敏感, 对手术切除后复发和转移的病例及不能手术切除的肝癌, 目前尚无有效的治疗手段, 因此, 深入研究肝癌的发生、转移的分子机制, 探索新的药物治疗靶点对肝癌治疗具有重要意义. T-cadherin是黏附分子家族较为特殊的一种类型, 因为缺失经典cadherin分子所具有的跨膜区而经糖基磷脂酰肌醇分子附着于细胞膜上<sup>[9]</sup>, 故命名truncated-cadherin(即T-cadherin, 又称CDH13或H-cadherin), 他主要介导同种细胞间的黏附<sup>[11]</sup>和迁移<sup>[11]</sup>. 研究已经发现重新表达T-cadherin的乳腺癌细胞其增殖特性受抑<sup>[1]</sup>, 而在成神经细胞瘤中, T-cadherin的高表达也能抑制由表皮生长因子诱导的细胞生长、侵袭性反应<sup>[13]</sup>, 说明T-cadherin黏附分子参与了肿瘤的发生、发展过程. 启动子甲基化是导致肿瘤抑制基因沉默

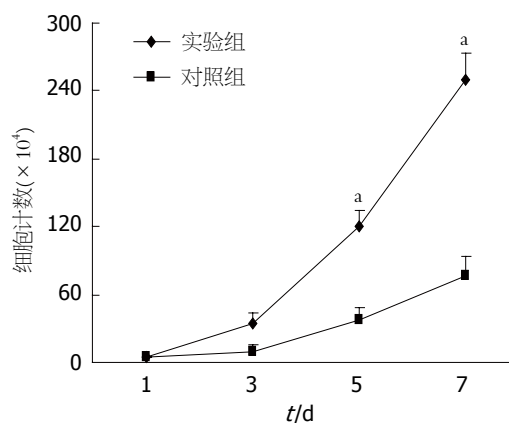


图 6 5-aza-2-deoxycytidine抑制肝癌细胞株HepG2的增殖. <sup>a</sup> $P < 0.05$ .

的重要原因之一, 这在卵巢癌<sup>[14]</sup>、胰腺癌<sup>[15-16]</sup>中已得到证实, 而因启动子甲基化导致T-cadherin在众多的肿瘤中表达下调或缺失已有诸多报道, 在胰腺癌<sup>[8]</sup>中约58%的T-cadherin的下调表达是由于启动子甲基化引起的, 说明在恶性肿瘤中启动子的甲基化和T-cadherin的表达下调中有直接的相关性.

我们的研究结果表明在20例肝细胞癌中8例存在启动子甲基化, 这8例甲基化的癌组织中T-cadherin的表达水平显著低于其他12例没有甲基化的肝细胞癌组织( $P < 0.05$ ), 表明T-cadherin甲基化在肝癌中是影响T-cadherin的表达下调的重要机制. 为进一步证实上述结论, 利用肝癌细胞株HepG2中存在T-cadherin启动子甲基化这一特征, 我们应用去甲基化药物来研究是否去甲基化试剂能恢复T-cadherin的表达. 结果表明, HepG2细胞通过去甲基化药物培养后, T-cadherin在HepG2细胞株中的表达上调, 且恢复T-cadherin表达对的HepG2细胞增殖有明显受抑作用.

我们前期研究表明, 将T-cadherin基因导入缺失表达的T-cadherin分子的大鼠胶质母细胞C6细胞使其过度表达T-cadherin分子, C6细胞的增殖及侵袭能力显著受抑, 证实T-cadherin在大鼠胶质母细胞中的肿瘤抑制功能, 并进一步揭示起抑制机制是T-cadherin分子通过诱导p21<sup>CIP/WAF1</sup>表达致使肿瘤细胞于细胞周期G<sub>2</sub>期阻滞. 本研究证实在人肝细胞癌中启动子甲基化对T-cadherin的表达下调有密切的相关性, 而去甲基化的药物能恢复T-cadherin在HepG2细胞株中的表达, 并能抑制他的增殖, 证明T-cadherin启动子甲基化导致T-cadherin表达缺失是肝癌恶性转化的机制之一, p21<sup>CIP/WAF1</sup>基因是否参与肝

#### ■应用要点

本研究证实T-cadherin分子参与肝癌发生、发展过程, 为下一步的实验提供可靠理论基础.

## ■同行评价

本文报道内容新颖,研究方法可行,结果基本可靠,具有较好的学术价值。

癌的发生、发展是需要进一步研究。深入研究T-cadherin基因表达下调或缺失与肝癌的关系,以及影响T-cadherin表达的分子机制,对进一步探索T-cadherin基因在肝癌发生、发展过程中的作用,进而发展通过调节T-cadherin基因表达来抑制肿瘤生长的肿瘤治疗研究具有重要意义。

## 4 参考文献

- 1 Sato M, Mori Y, Sakurada A, Fujimura S, Horii A. The H-cadherin (CDH13) gene is inactivated in human lung cancer. *Hum Genet* 1998; 103: 96-101
- 2 Lee SW. H-cadherin, a novel cadherin with growth inhibitory functions and diminished expression in human breast cancer. *Nat Med* 1996; 2: 776-782
- 3 Toyooka S, Toyooka KO, Harada K, Miyajima K, Makarla P, Sathyanarayana UG, Yin J, Sato F, Shivapurkar N, Meltzer SJ, Gazdar AF. Aberrant methylation of the CDH13 (H-cadherin) promoter region in colorectal cancers and adenomas. *Cancer Res* 2002; 62: 3382-3386
- 4 Kawakami M, Staub J, Cliby W, Hartmann L, Smith DI, Shridhar V. Involvement of H-cadherin (CDH13) on 16q in the region of frequent deletion in ovarian cancer. *Int J Oncol* 1999; 15: 715-720
- 5 Lee SW, Reimer CL, Campbell DB, Cheresch P, Duda RB, Kocher O. H-cadherin expression inhibits in vitro invasiveness and tumor formation in vivo. *Carcinogenesis* 1998; 19: 1157-1159
- 6 Roman-Gomez J, Castillejo JA, Jimenez A, Cervantes F, Boque C, Hermosin L, Leon A, Granena A, Colomer D, Heiniger A, Torres A. Cad-herin-13, a mediator of calcium-dependent cell-cell adhesion, is silenced by methylation in chronic myeloid leukemia and correlates with pretreatment risk profile and cytogenetic response to interferon alfa. *J Clin Oncol* 2003; 21: 1472-1479
- 7 Wang RY, Gehrke CW, Ehrlich M. Comparison of bisulfite modification of 5-methyldeoxycytidine and deoxycytidine residues. *Nucleic Acids Res* 1980; 8: 4777-4790
- 8 Sakai M, Hibi K, Koshikawa K, Inoue S, Takeda S, Kaneko T, Nakao A. Frequent promoter methylation and gene silencing of CDH13 in pancreatic cancer. *Cancer Sci* 2004; 95: 588-591
- 9 Angst BD, Marozzi C, Magee AI. The cadherin superfamily: diversity in form and function. *J Cell Sci* 2001; 114: 629-641
- 10 Vestal DJ, Ranscht B. Glycosyl phosphatidylinositol-anchored T-cadherin mediates calcium-dependent, homophilic cell adhesion. *J Cell Biol* 1992; 119: 451-461
- 11 Philippova M, Ivanov D, Tkachuk V, Erne P, Resink TJ. Polarisation of T-cadherin to the leading edge of migrating vascular cells in vitro: a function in vascular cell motility? *Histochem Cell Biol* 2003; 120: 353-360
- 12 Huang ZY, Wu Y, Hedrick N, Gutmann DH. T-cadherin-mediated cell growth regulation involves G2 phase arrest and requires p21(CIP1/WAF1) expression. *Mol Cell Biol* 2003; 23: 566-578
- 13 Takeuchi T, Misaki A, Liang SB, Tachibana A, Hayashi N, Sonobe H, Ohtsuki Y. Expression of T-cadherin (CDH13, H-Cadherin) in human brain and its characteristics as a negative growth regulator of epidermal growth factor in neuroblastoma cells. *J Neurochem* 2000; 74: 1489-1497
- 14 Merlo A, Herman JG, Mao L, Lee DJ, Gabrielson E, Burger PC, Baylin SB, Sidransky D. 5' CpG island methylation is associated with transcriptional silencing of the tumour suppressor p16/CDKN2/MTS1 in human cancers. *Nat Med* 1995; 1: 686-692
- 15 Dammann R, Schagdarsurengin U, Liu L, Otto N, Gimm O, Dralle H, Boehm BO, Pfeifer GP, Hoang-Vu C. Frequent RASSF1A promoter hypermethylation and K-ras mutations in pancreatic carcinoma. *Oncogene* 2003; 22: 3806-3812
- 16 Fukushima N, Sato N, Ueki T, Rosty C, Walter KM, Wilentz RE, Yeo CJ, Hruban RH, Goggins M. Aberrant methylation of preproenkephalin and p16 genes in pancreatic intraepithelial neoplasia and pancreatic ductal adenocarcinoma. *Am J Pathol* 2002; 160: 1573-1581

编辑 李军亮 电编 郭海丽

ISSN 1009-3079 CN 14-1260/R 2008年版权归世界华人消化杂志

## • 消息 •

## 世界华人消化杂志作者署名要求

本刊讯 本刊论文署名作者不宜过多,一般不超过8人,主要应限于参加研究工作并能解答文章有关问题、能对文稿内容负责者,对研究工作有贡献的其他人可放入致谢中。作者署名的次序按贡献大小排列,多作者时姓名间用逗号,如是单名,则在姓与名之间空1格(正文和参考文献中不空格)。《世界华人消化杂志》要求所有署名人写清楚自己对文章的贡献。第一方面是直接参与,包括:(1)酝酿和设计实验;(2)采集数据;(3)分析/解释数据。第二方面是文章撰写,包括:(1)起草文章;(2)对文章的知识性内容作批评性审阅。第三方面是工作支持,包括:(1)统计分析;(2)获取研究经费;(3)行政、技术或材料支持;(4)指导;(5)支持性贡献。每个人必须在第一至第三方面至少具备一条,才能成为文章的署名作者。《世界华人消化杂志》不设置共同第一作者和共同通信作者。(常务副总编辑:张海宁 2008-04-18)



# 胆道外科疾病的诊治现状与进展

张宗明

## ■背景资料

随着胆道外科基础研究的深入、医学影像学的发展、腹腔镜技术的问世和与消化内镜技术的结合,胆道外科疾病的诊断和治疗取得显著的进步,除对肝内胆管结石、肝门部胆管癌等传统疑难和复杂胆道外科疾病的诊治水平有显著提高之外,胆道外科微创技术的发展,对传统胆道外科构成严峻挑战,使胆道外科诊治观念迫切面临更新和拓展。

张宗明, 清华大学第一附属医院消化中心普外科 北京市 100016  
国家自然科学基金资助项目, No. 30270532, No. 30670774  
教育部“跨世纪优秀人才培养计划”基金资助项目, No. 教技函2002-48  
清华-裕元医学科学研究基金资助项目, No. 20240000531, No. 20240000547  
通讯作者: 张宗明, 100016, 北京市朝阳区酒仙桥一街坊6号, 清华大学第一附属医院消化中心普外科.  
zhangzongming@mail.tsinghua.edu.cn  
电话: 010-64372362 传真: 010-64361322  
收稿日期: 2007-11-27 修回日期: 2008-03-13

## 摘要

胆道外科微创技术的发展, 对传统胆道外科构成挑战, 使胆道外科诊治观念面临更新和拓展. 胆道外科疾病的诊治现状: (1)胆囊结石的手术指征目前尚无统一标准, 对无症状胆囊结石患者是否需要行预防性胆囊切除术也缺乏随机对比研究; (2)肝内胆管结石的治疗原则已形成共识, 但对早期肝内胆管结石的手术指征、时机和方法尚无统一标准; (3)胆囊息肉样病变的手术指征逐渐规范; (4)肝门部胆管癌的早期诊断和根治性手术切除是其当前的主攻目标, 扩大肝切除范围似乎是当前提高肝门部胆管癌治疗效果的必然趋势; (5)内镜在胆道疾病的诊断和治疗中的作用受到高度重视, 尤其是肝外胆管结石和不能手术切除的胆道梗阻性疾病的内镜治疗对传统胆道外科手术构成挑战; (6)腹腔镜胆道外科手术范围逐渐扩大, 除对单纯胆囊结石、胆囊息肉的LC已成为其治疗的“金标准”外, 对肝外胆管结石的腹腔镜手术治疗已广为接受, 并正在向胆总管囊肿、左肝内胆管结石的腹腔镜手术扩展; (7)医源性胆管损伤时有发生, 对其有效预防和及时、恰当的处理需要引起时刻重视。

**关键词:** 胆道外科; 内镜; 腹腔镜; 医源性胆管损伤

张宗明. 胆道外科疾病的诊治现状与进展. 世界华人消化杂志 2008; 16(11): 1200-1204  
<http://www.wjgnet.com/1009-3079/16/1200.asp>

## ■同行评议者

闻勤生, 教授, 中国人民解放军第四军医大学唐都医院消化内科

## 0 引言

1882年德国医师Carl Langenbuch首次施行胆囊切除术, 标志着胆道外科的创立. 一个多世纪来,

随着胆道外科基础研究的深入, 医学影像学的发展, 腹腔镜技术的问世和与消化内镜技术的结合, 使胆道外科疾病的诊断和治疗取得了长足进步. 近年来, 肝内胆管结石、肝门部胆管癌等传统疑难和复杂胆道外科疾病的诊治水平显著提高, 胆道外科微创技术迅速发展, 对传统胆道外科构成严峻挑战, 使胆道外科诊治观念迫切面临更新和拓展. 现就胆道外科疾病的诊治进展与现状综述如下。

## 1 胆囊结石

胆囊结石是一种常见、多发病, 发病率在西方国家为10%-20%<sup>[1]</sup>, 我国为7%<sup>[2]</sup>. 随着社会老龄化趋势的发展, 其发病率亦在逐渐增加. B超扫描是最可靠的首选检查方法, 其敏感性和特异性均大于90%. 胆囊结石的手术指征目前尚无统一标准, 我们的临床体会是有下述情况之一者应积极考虑手术治疗: (1)曾有典型胆绞痛发作; (2)结石直径<1 cm或>2 cm; (3)B超脂餐试验或口服胆囊造影示胆囊功能差; (4)伴发胆管炎或胰腺炎. 胆囊切除术是目前治疗胆囊结石的最佳选择, 有开腹胆囊切除和腹腔镜胆囊切除(LC)两种方法, 后者自1987-03法国Phillipe Mouret医生首次实施人体LC成功以来, 以其创伤小、恢复快等优点迅速在全世界得以普及、推广与提高. 而保留胆囊的各种术式, 由于术后复发率高, 如经皮胆囊切开取石(percutaneous cholecystolithotomy, PCCL)术后10年的胆石复发率为41.46%<sup>[3]</sup>, 体外震波碎石(extracorporeal shock-wave lithotripsy, ESWL)术后10年的胆石复发率为54%<sup>[4]</sup>, 因此通常认为保留胆囊的各种取石、碎石术不具有临床推广应用价值. 但也有报道<sup>[5]</sup>用内镜保胆取石方法治疗胆囊结石2100例, 术后随访11年, 胆石复发率仅为2%-7%, 因而提出“新式内镜保胆取石”理论和方法, 有待进一步深入探讨和总结。

无症状胆囊结石患者在全部胆囊结石患者中占50%-70%, 由无症状发展到有症状的患者仅占10%-25%<sup>[1]</sup>. 我国经B超普查发现的胆囊结石患者中无症状者占34%<sup>[6]</sup>, 在2-6年内出现临床

症状占24.3%<sup>[7]</sup>. 对无症状胆囊结石患者是否需要行预防性胆囊切除术尚未见随机对比研究报告<sup>[8]</sup>, 一般认为, 如果这类患者的自然病程中出现严重并发症(包括胆绞痛、急性胆囊炎、急性化脓性胆管炎、急性胆源性胰腺炎、继发性胆总管结石、胆囊积液和胆囊坏疽并穿孔等)和胆囊癌发生机会增大, 宜考虑手术, 否则应定期随访.

## 2 肝内胆管结石

我国胆石病的特点是肝内胆管结石常见而且治疗困难, 远期疗效差, 一直是我国外科医师注意的焦点. 肝内胆管结石对患者的主要危害是阻塞胆管引起急性化脓性胆管炎, 胆管炎急性发作给患者带来痛苦甚至危及生命. 因此, 治疗的目的在于制止胆管炎的复发, 为了达到这个目的, 迄今广为接受的治疗原则是: (1)取净结石: 需直接暴露肝内胆管; (2)去除病灶: 行局部肝段、叶切除; (3)解除狭窄: 切开(除)狭窄、扩大胆管成形; (4)通畅引流: 采用各种胆肠内引流.

行包括肝内胆管结石病灶在内的肝段、叶切除术是治疗肝内胆管结石的最佳选择<sup>[9-10]</sup>, 但近50%的患者不能或难以采用肝部分切除术来治疗, 即使采用了肝切除术治疗的病例中, 也有约57%需要附加胆管肠吻合术. 因此, 有必要对胆管肠吻合术的治病机制和手术方法探讨如下: 50-60年代用胆总管肠吻合术作“内引流”, 原意是想以此避免肝内胆管结石下降后阻塞胆总管下端而引起急性化脓性胆管炎的反复发作, 术后疗效为“优”的几率并不比T管引流术后高, 而胆管炎复发的程度却更重, 普遍认为这种手术应当废止. 后来, 用跨过狭窄环的大口径胆肠吻合术处理第1级肝内胆管的狭窄, 其主要目的是用Y型空肠襻对肝胆管的狭窄环切开后遗留的胆管前壁缺损进行修复和成形, 胆管成形术不仅在术中清除了已有的结石, 还解除了狭窄, 除去了结石和胆管炎复发的温床, 远期效果属“优”者达61%; 后有人将以上原则推广到第2、3级肝胆管狭窄和结石的处理, 称为“肝胆管盆”空肠吻合术, 其远期效果属“优”者达65%<sup>[11]</sup>, 后被广泛采用. 其后的研究发现, 在用Y型空肠襻完成狭窄胆管成型的同时, 也废除了胆总管下端的括约肌机制, 对吻合口上游还有肝内病变(胆管狭窄和结石)残留者, 带来逆行感染的问题; 人工“抗返流装置”未能解决此问题; 对此, 不少医院用带蒂的空肠壁、胃窦浆肌层、胆囊壁、或圆韧带等组织瓣作为狭窄肝

胆管成型的材料并相继获得成功, 在此基础上, 出现了保留Oddi括约肌功能的空肠皮下通道型狭窄胆管成型术<sup>[12]</sup>: 取带血管蒂的空肠段12-15 cm, 肝侧端与肝胆管盆吻合以修复其前壁的缺损, 口侧端缝闭后留置腹壁皮下, 这样, 在完成狭窄胆管成型的同时, 既恢复了胆汁入肠的正常途径以保留括约肌功能, 又建立了一个皮下至胆管的空肠通道, 作为日后随时可用的胆道镜入路, 遇胆管炎复发、残留结石、或再生结石时, 在局麻下经空肠通道引流或胆道镜取石等小手术取代了开腹大手术; 也有用胆囊代替游离空肠段获得类似结果.

近年来, 由于影像学诊断技术的发展, 一些临床症状较轻的早期肝内胆管结石被发现, 但因缺乏早期单纯性肝内胆管结石的自然过程的资料, 对早期肝内胆管结石的手术指征、时机和方法尚无统一标准, 需要深入研究, 以期在广泛积累临床治疗经验的基础上制定统一的标准.

## 3 胆囊息肉样病变

胆囊息肉样病变(polypoid lesions of gallbladder, PLG)<sup>[13]</sup>是一组向胆囊腔内突出的局限性息肉样隆起性病变的总称, 分肿瘤性和非肿瘤性息肉样病变两类, 以后者占大多数, 常见的如炎性息肉、胆固醇息肉和腺肌性增生等. 常在B超检查时发现, 有资料报告B超健康普查时, PLG的发现率为0.82%.

PLG的治疗原则是: 良性者可定期随访, 疑为恶性或有明显临床症状者应行胆囊切除术. 具有下述临床特点时, 恶变的可能性明显增加, 应积极手术: (1)50岁以上患者; (2)直径>1 cm; (3)基底宽; (4)单个结节; (5)位于胆囊颈部; (6)增大趋势明显; (7)合并胆囊结石. 对于暂不具备上述手术指征的PLG, 应进行定期动态随访, 一般开始每3-6 mo复查1次B超<sup>[14]</sup>, 2年后每6 mo-1年复查1次B超, 必要时行CT扫描检查.

## 4 肝门部胆管癌

肝门部胆管癌(hilar cholangiocarcinoma, HCC)是指位于肝总管上1/3、肝管分叉部、左或右肝管的癌, 也称近端胆管癌, 占肝外胆管癌的58%-75%, 由于其早期临床表现不明显, 常疏于早期发现. 肝门部胆管癌的早期诊断和根治性手术切除是其当前的主攻目标. 扩大肝切除范围似乎是当前提高肝门部胆管癌治疗效果的必然趋向.

目前, 由于现代影像技术的进步, 早期诊断

### ■研发前沿

近年来, 内镜在胆道外科疾病的诊断和治疗中的应用不断拓展, 腹腔镜胆道外科手术范围逐渐扩大, 医源性胆管损伤的有效预防和处理受到高度重视.

## ■创新盘点

本文全面介绍胆囊结石、肝内胆管结石、胆囊息肉样病变和肝门部胆管癌的诊治现状及面临的问题,深入分析了内镜、腹腔镜在胆道外科的应用前景。

肝门部胆管癌已较容易。经典的诊断胆管癌的方法是直接胆道造影,如PTC或ERCP,在造影成功的病例,由于显示清晰、分辨率高,常作为诊断的“金标准”。但是,由于该诊断方法为有创性,并有发生严重并发症的可能,故目前多以间接胆道造影(主要是MRCP)所取代<sup>[15]</sup>。需要指出的是,在提高肝门部胆管癌早期诊断率方面,须加大对其早期表现的重视和宣传力度,我们的体会是对上腹部疼痛不适、食欲不振、乏力、消瘦和皮肤瘙痒的患者应考虑到该病的可能,积极的B超、CT、MRCP和血清肿瘤标志物(如CA19-9、CEA)检查,多能明确该病诊断,必要时可行PTC或ERCP进一步检查,以了解肿瘤的确切部位和大小<sup>[16]</sup>。

肝门部胆管癌除血行和淋巴转移外,尚有神经侵犯和跳跃式转移、局部软组织侵犯和胆管壁黏膜下浸润的特点,因而手术后局部复发率极高;目前强调胆管癌不仅是一个局部性病变,更是一个区域性病变。

肝门部胆管癌手术方式的选择主要取决于肿瘤局部浸润范围,如能够切除,应首选根治性切除术,包括肝外胆道切除、肝十二指肠韧带上血管“骨骼化”及广泛切除肝十二指肠韧带上的纤维脂肪、神经、淋巴组织,必要时切除一侧肝叶(包括尾状叶),重建肝管空肠吻合。要求达到切缘无癌组织或细胞残留,因此,扩大肝切除范围似乎是当前提高肝门部胆管癌治疗效果的必然趋势。门静脉若受侵犯,可行部分切除和修复,但门静脉切除并不提高治疗效果<sup>[15,17]</sup>。即使不能行根治性切除,给予姑息性切除,必要时辅以“架桥式”肝管空肠内引流<sup>[15]</sup>,对于提高患者的生活质量和延长生命时间也具有积极意义,其疗效显著优于各种胆道内、外引流术。胆肠吻合内引流术、内镜鼻胆管引流术(endoscopic nasobiliary drainage, ENBD)和内镜胆道内引流术(endoscopic retrograde biliary drainage, ERBD)疗效相似。U形管或T形管外引流疗效较差。因此,肝门部胆管癌术前评估甚为重要,其目的是确定根治性手术切除的可行性和切除范围,术前评估的主要内容包括:(1)明确肿瘤的部位和大小;(2)了解肿瘤与肝门部血管的关系,尤其是门静脉是否受侵及其侵犯程度;(3)肝内胆管受浸润范围;(4)肝储备功能检测。新近有报道高分辨率CT可以准确预测肝门部胆管癌的可切除性<sup>[18]</sup>,值得重视。对于无法行根治性切除的姑息性切除或内、外引流患者,术后辅助性放疗、化疗<sup>[19-20]</sup>,也能起到明显延长患者生

存时间的作用。

## 5 胆道外科疾病的内镜诊断和治疗

ERCP于1968年由McCune首次成功应用,并于1973年由陈敏章在国内率先开展,由于其在胆胰疾病的诊断和鉴别诊断方面的独到之处,很快成为胆道外科中的一项重要检查手段,并越来越受到重视<sup>[21]</sup>。1974年德国的Classen和日本的Kaiwai发表了内镜与高频电流技术相结合行十二指肠乳头括约肌切开(endoscopic sphincterotomy, EST)治疗胆道残留结石和十二指肠乳头括约肌狭窄,开创了内镜外科治疗的先例。

**5.1 胆管结石的内镜处理** EST是胆管结石治疗的一场革命,经过30余年的应用与发展,目前已成为较为安全、疗效可靠的成熟技术,近90%的肝外胆管结石可通过EST清除结石<sup>[22]</sup>。我国是胆道结石的高发国家,但国内肝外胆管结石的治疗仍以手术为主,这其中有设备和技术上的原因,而医生观念的原因可能也是不容忽视的。

EST治疗胆总管结石的最佳适应证是胆囊已切除、不伴有明显胆管狭窄的中老年患者。对于胆囊存在的病例,EST适合于高龄或手术高危的患者。对于合并胆囊结石的患者,如考虑实施LC者,也可先行或术中同时行EST。对于伴有急性化脓性胆管炎的病例,如果病情基本稳定,结石不大且数量不多,可急诊行EST;如果病情不稳定或估计取石耗时较多时,可以先行鼻胆管引流术(ENBD),待炎症控制后再行EST。

值得指出的是急性胆源性胰腺炎(acute biliary pancreatitis, ABP)的治疗,目前认为内镜治疗(EST或ENBD)可作为首选治疗。对于重症ABP,发病早期(72 h内)内镜治疗,疗效显著优于晚期治疗;对于轻症ABP,可以不必在急性发作期实施内镜治疗,经保守治疗稳定后再行内镜治疗更为妥善<sup>[21]</sup>。

目前还应警惕EST使用过滥的倾向,要注意以下几点:(1)对于年龄较轻的胆总管结石病例,尽量少行EST;(2)如果结石较小(<0.5 cm)、数量不多(≤5枚),选择经内镜气囊导管扩张(endoscopic papillary balloon dilation, EPBD)+网篮取石术,可减少对十二指肠乳头括约肌的损伤,保留其功能;(3)对于结石直径0.5-1.5 cm、数量3枚以下者<sup>[23]</sup>,可行EST+网篮取石术;有学者主张该术式对结石直径<1.0 cm者,效果较好<sup>[24]</sup>;(4)对于结石直径大于1.5 cm者,在有机碎石网篮条件下,也能够粉碎后成功取出,否则不宜采

用EST; (5)如果胆管上段尤其是肝门部存在狭窄,即使清除了胆总管结石,括约肌切开后的反复反流性感染将大大降低远期疗效,因而不适宜行EST; (6)合并门脉高压者,行EST应格外慎重,尤其要避免行较大的切开,否则可能招致大出血。

**5.2 胆道梗阻性疾病的内镜治疗** 良恶性原因引起的胆道梗阻(或狭窄)在临床十分常见,不同程度的梗阻性黄疸是其主要表现, ERCP诊疗的意义在于能及时明确胆管梗阻的性质、部位和范围,同时内镜下胆管引流术具有创伤小、对患者生理干扰少等优点,可作为手术或其他治疗前的准备,对于无法根治的肿瘤,解除胆道梗阻本身就是重要的姑息性治疗手段。

内镜下胆管引流术分为ENBD和ERBD, ENBD作为一种临时性的引流措施,适合于术前短期引流、急性胆管炎的胆道减压和预防性引流,但不适合于有重度食管静脉曲张或伴有精神症状、不合作的患者。ERBD主要用于恶性胆道梗阻的姑息性引流,也可用于良性胆道狭窄、胆漏等的治疗。近年来新兴的可膨式金属胆道支架<sup>[25-26]</sup>,具有口径大、支撑效果好、定位准确等优点,金属支架完全扩张后的口径可达7-12 mm,远非标准的塑料支架可比,加之金属材料表面光洁度高,可被胆道上皮细胞覆盖,使得细菌和胆泥不易黏附,不易发生阻塞和移位,持久通畅性能较佳。目前认为其适应证主要是: (1)不能根治性切除的恶性胆管梗阻; (2)引流胆系至少占全肝胆系的40%; (3)无其他重要器官功能障碍; (4)至少可存活3 mo。

## 6 腹腔镜胆道外科手术

对于单纯胆囊结石、胆囊息肉,腹腔镜胆囊切除术已成为其治疗的“金标准”,成功率已达99.5%,合并急性胆囊炎甚至坏疽性胆囊炎者也可达95%。

对于肝外胆管结石,可根据具体病情采用以下微创方案: (1)单发胆总管结石(直径<0.5 cm),如果不合并胆囊结石,可行EPBD+网篮取石术;如合并胆囊结石,可行LC+经胆囊管胆道镜取石术; (2)单纯性胆总管结石,结石直径0.5-1.5 cm、数量3枚以下<sup>[23]</sup>,可先行EST+网篮取石术;如果取石未成功,且胆总管直径>1.0 cm,可先放置ENBD导管,后行腹腔镜胆总管探查、胆道镜取石术,利用ENBD导管支撑胆道,一期缝合胆总管; (3)如果胆总管结石直径大于1.5 cm,且胆总管直径>1.0 cm,可行腹腔镜胆总

管探查、胆道镜取石、T管引流术,如果术中胆道镜证实胆总管下端通畅,在结石确实取净条件下可一期缝合胆总管而不置放T管,但因有术后十二指肠乳头水肿或Oddi括约肌痉挛引起胆道高压而造成胆漏的风险,因此宜慎重选择应用。

腹腔镜肝切除术和胆道镜、内镜等技术的有机结合,使腹腔镜治疗肝内胆管结石成为可能<sup>[27]</sup>,为左侧肝内胆管结石的治疗提供了新选择。

随着腹腔镜技术的广泛应用和有关仪器设备的更新完善,腹腔镜胆总管囊肿切除、胆肠吻合术成功实施的报道逐渐增多。

## 7 医源性胆管损伤

腹部外科手术时因各种原因造成的肝外胆管损伤称医源性胆管损伤,据报道其中92%发生于胆囊切除术,其次发生于胆管探查术和胃手术,也有发生于肝脏手术、胰腺手术者,但较少见。

医源性胆管损伤根据其损伤的部位和程度,发现的早晚和处理方法的不同而有不同的后果。倘若发现及时、处理得当,预后还是比较好的;但如果术中未能及时发现,确诊后的处理方法不当,不仅使病情复杂化,给患者带来多次手术的痛苦,甚至还可危及患者的生命。因此,有必要就医源性胆管损伤的预防和处理探讨如下。

开腹手术致胆管损伤的预防,应着眼于胆囊、胆管、胃手术的术中操作,警惕解剖、病理及手术3种危险因素,控制这些危险因素可大大减少胆管损伤。解剖性危险因素的预防在于手术中严密观察胆囊管的毗邻关系,及时了解可能存在的胆囊管、右侧肝管、胆囊动脉变异。病理性危险因素的预防在于,对急性胆囊炎,尤其是坏疽、穿孔性胆囊炎时充血水肿、组织脆弱的Calot三角的仔细解剖;对硬化萎缩性胆囊可切开囊腔配合解剖Calot三角,必要时行胆囊次全切除加残留部分胆囊黏膜烧灼术;对十二指肠穿透性溃疡切除有困难时,宜行溃疡旷置的Bancroft术式等。手术危险因素的预防重点在于,必须坚持胆囊切除的固有模式,即仔细解剖Calot三角、清楚分出胆囊管;胆囊管的处理一定是在松弛状态下完成;避免过多剥离胆管周围组织,注意保护胆管周围血管丛,以防止胆管缺血性损伤;接近胆管处禁用电刀作电凝止血或组织分离,以防止胆管热源性损伤;选用合适的T管及细针线缝合胆总管。

腹腔镜胆囊切除术致胆管损伤的预防重点是:正确掌握LC的手术指征及LC中转开腹指征,清楚显露和仔细解剖Calot三角,分离Calot三角

### ■应用要点

本文介绍的胆囊结石、肝内胆管结石、胆囊息肉样病变和肝门部胆管癌的治疗原则,及医源性胆管损伤的预防和处理原则,对指导胆道外科临床实践具有重要意义。



## ■同行评价

本文选题准确, 论述条理, 具有较好的学术价值。

时尽量避免使用电凝、电钩, 有困难时应及时中转开腹手术。

胆管损伤的处理应根据发现的时间、损伤程度、损伤胆管及周围组织的炎症情况、患者的肝功能及全身情况采用不同的治疗方法和手术方式<sup>[28]</sup>。(1)术中发现胆管损伤的处理: 小裂伤(<3 mm)或部分管壁切除, 用5-0可吸收线或6-0无损伤线直接缝合修补, 可不必放置内支撑管; 较大裂伤或横断伤, 胆管壁缺损长度<2 cm, 应争取施行胆管对端吻合术, 并通过吻合口放置内支撑管6 mo以上; 胆管损伤范围大、缺损长度>2 cm、对端吻合张力大或组织缺血等情况, 应施行胆管空肠Roux-en-Y吻合术, 并放置吻合口内支撑管6 mo以上。(2)肝外胆管横断损伤并结扎, 术中未发现, 术后出现梗阻性黄疸, 应在手术3 wk后再手术, 以使胆管被动扩张, 便于再次手术吻合。一般施行肝总管空肠Roux-en-Y吻合术, 术中应切除不健康的胆管组织及瘢痕, 用可吸收线连续或间断缝合, 线结扎在吻合口外, 并放置吻合口内支撑管6 mo以上。(3)肝外胆管损伤致胆管狭窄, 术后反复发作胆管炎, 合并不同程度的黄疸, 需手术处理。建立大口、无张力、黏膜对黏膜的近端扩张胆管与空肠Roux-en-Y吻合术, 同时取出狭窄上方可能存在的结石, 冲洗出脓性胆汁。少数肝外胆管短段狭窄, 也可采用经皮经肝穿刺置管扩张狭窄段胆管并放置记忆合金支架治疗, 远期疗效尚待观察。

## 8 参考文献

- Sakorafas GH, Milingos D, Peros G. Asymptomatic cholelithiasis: is cholecystectomy really needed? A critical reappraisal 15 years after the introduction of laparoscopic cholecystectomy. *Dig Dis Sci* 2007; 52: 1313-1325
- 王智峰, 祝学光, 刘玉兰. 胆石症的诊断与治疗进展. *临床消化病杂志* 2006; 18: 325-327
- Zou YP, Du JD, Li WM, Xiao YQ, Xu HB, Zheng F, Huang H, Liu HR, Li HC. Gallstone recurrence after successful percutaneous cholecystolithotomy: a 10-year follow-up of 439 cases. *Hepatobiliary Pancreat Dis Int* 2007; 6: 199-203
- Carrilho-Ribeiro L, Pinto-Correia A, Velosa J, Carneiro De Moura M. A ten-year prospective study on gallbladder stone recurrence after successful extracorporeal shock-wave lithotripsy. *Scand J Gastroenterol* 2006; 41: 338-342
- 张宝善. 内镜技术在胆道外科中的应用. *中国医师进修杂志* 2006; 29: 1-3
- 周孝思. 无症状胆囊结石的处理. *临床外科杂志* 2002; 10: 54-55
- 陈大兴. 无急性症状胆囊结石的治疗. *腹部外科* 2005; 18: 242-243
- Gurusamy KS, Samraj K. Cholecystectomy versus no cholecystectomy in patients with silent gallstones. *Cochrane Database Syst Rev* 2007; CD006230
- Uchiyama K, Kawai M, Ueno M, Ozawa S, Tani M, Yamaue H. Reducing residual and recurrent stones by hepatectomy for hepatolithiasis. *J Gastrointest Surg* 2007; 11: 626-630
- Lee TY, Chen YL, Chang HC, Chan CP, Kuo SJ. Outcomes of hepatectomy for hepatolithiasis. *World J Surg* 2007; 31: 479-482
- 吴金术, 谌忠友, 周海兰, 彭翔, 刘冀宁, 刘诗话, 蒋波. 肝胆管盆式内引流术165例远期疗效观察. *实用外科杂志* 1990; 10: 632-633
- 周孝思. 保留Oddi's括约肌的胆管狭窄整形术. *肝胆胰外科杂志* 2002; 14: 129-131
- Sun XJ, Shi JS, Han Y, Wang JS, Ren H. Diagnosis and treatment of polypoid lesions of the gallbladder: report of 194 cases. *Hepatobiliary Pancreat Dis Int* 2004; 3: 591-594
- Lee KF, Wong J, Li JC, Lai PB. Polypoid lesions of the gallbladder. *Am J Surg* 2004; 188: 186-190
- 黄志强. 肝门部胆管癌外科治疗的现状与我见. *中国实用外科杂志* 2007; 27: 341-346
- 张宗明, 邢海林, 李刚, 刘凯, 朱建平, 宿砚明, 钟华, 郭金星. 中晚期肝门部胆管癌诊治15例. *世界华人消化杂志* 2005; 13: 2272-2274
- Launois B, Terblanche J, Lakehal M, Catheline JM, Bardaxoglou E, Landen S, Campion JP, Sutherland F, Meunier B. Proximal bile duct cancer: high resectability rate and 5-year survival. *Ann Surg* 1999; 230: 266-275
- Aloia TA, Charnsangavej C, Faria S, Ribero D, Abdalla EK, Vauthey JN, Curley SA. High-resolution computed tomography accurately predicts resectability in hilar cholangiocarcinoma. *Am J Surg* 2007; 193: 702-706
- 王健生, 石景森. 胆道肿瘤的辅助治疗进展. *临床外科杂志* 2006; 14: 77-78
- Maeno H, Ono T, Yamanoi A, Nagasue N. Our experiences in surgical treatment for hilar cholangiocarcinoma. *Hepatogastroenterology* 2007; 54: 669-673
- 吴孟超. 重视消化内镜技术在胆道疾病中的诊疗作用. *中国微创外科杂志* 2007; 7: 81-82
- Caddy GR, Tham TC. Gallstone disease: Symptoms, diagnosis and endoscopic management of common bile duct stones. *Best Pract Res Clin Gastroenterol* 2006; 20: 1085-1101
- 吴硕东, 范莹. 腹腔镜在胆道外科的应用. *中国医师进修杂志* 2006; 29: 4-5
- 陈积圣. 肝胆管结石的微创治疗的进展. *中国微创外科杂志* 2007; 7: 93-94
- 黄平, 张啸, 张筱凤, 郭英辉, 林秀英, 吕文. 可膨式金属胆道支架在肝门部胆管癌的临床应用及疗效. *中国内镜杂志* 2007; 13: 416-418
- Lee JH, Kang DH, Kim JY, Lee SM, Kim do H, Park CW, Cho HS, Kim GH, Kim TO, Heo J, Song GA, Cho M, Kim S, Kim CW, Lee JW. Endoscopic bilateral metal stent placement for advanced hilar cholangiocarcinoma: a pilot study of a newly designed Y stent. *Gastrointest Endosc* 2007; 66: 364-369
- Cai X, Wang Y, Yu H, Liang X, Peng S. Laparoscopic hepatectomy for hepatolithiasis: a feasibility and safety study in 29 patients. *Surg Endosc* 2007; 21: 1074-1078
- 吴在德, 吴肇汉. 外科学. 第7版. 北京: 人民卫生出版社, 2008: 557-559

编辑 李军亮 电编 何基才

# 胆道复杂疑难结石的非手术治疗

徐智

徐智, 北京大学第三医院外科 北京市 100083  
通讯作者: 徐智, 100083, 北京市海淀区花园北路49号, 北京大学第三医院外科. xuzhi123456@sohu.com  
电话: 010-62017691-7331 传真: 010-62017700  
收稿日期: 2007-10-14 修回日期: 2008-02-13

## 摘要

1988-09/2007-10我院共收治胆道复杂疑难结石患者98例(其中男42例, 女56例), 均手术后胆道放置T管等引流管。术后胆道造影发现266胆管内嵌顿结石, 用PSWL和胆道镜碎石, PSWL所用电压为2.5-3 kV, 能量输出为2-3 J。击碎的结石用胆道镜取出, 并观察碎石的安全性和效果。本文就结合自己的临床体会, 观察并比较对胆道复杂疑难结石不同非手术方法治疗的效果。

**关键词:** 胆道嵌顿结石; 非手术治疗; 等离子体冲击波碎石; 胆道镜

徐智. 胆道复杂疑难结石的非手术治疗. 世界华人消化杂志 2008; 16(11): 1205-1209  
<http://www.wjgnet.com/1009-3079/16/1205.asp>

## 0 引言

原发性胆管结石, 特别是肝内胆管结石, 为亚洲常见疾病, 也是胆道外科难以解决的问题之一<sup>[1]</sup>。有关肝内外胆管结石的手术治疗方式和治疗原则, 报道较多。本文主要讨论肝内外胆管巨大和嵌顿结石的非手术治疗。

在外科治疗结石方面, 胆管内巨大和嵌顿结石的处理是胆道外科医师术中和术后面临的难题<sup>[2]</sup>。巨大和嵌顿结石使得常规手术中胆道器械取石碎石无法完成, 用活检钳通过胆道镜操作孔一点点啃碎嵌顿或巨大的结石, 既费时又易失败。即使在胆道镜下看到结石, 嵌顿的结石用常规胆道镜下取石网抓取结石难以完成, 若结石巨大即使抓住结石也难以从胆道内拉出, 造成看见结石而无法取出, 网住结石又无法拉出的尴尬局面。有时强行拉取结石可造成网篮损坏、胆管损伤, 利用T管窦道取石时可造成窦道撕裂, 胆汁性腹膜炎等, 甚至不得不把网篮剪断

而把网住的结石再放开。为解决此难题, 胆道外科医师与从事物理专业的科学家一起进行研究, 找出一些解决办法。

## 1 等离子体冲击波碎石

等离子体冲击波碎石(plasma shock wave lithotripsy, 简称PSWL)是用磁压( $F = B^2/8\pi$ )发放冲击波。PSWL是通过磁压衍生而来。总的磁能是个常数。在磁场B存在条件下, 减小面积可以增加B的磁性, 给予低能量就可获得一个较强的波。PSWL有3个优点: (1)在腔内发放PSWL击碎结石时, 波不击向管壁; (2)PSWL与胆道镜合用时, 由于用的是低能, 故无热损伤, 既不损伤胆道镜, 也不产生蒸汽模糊视野; (3)当PSWL作用于弹性缓冲体时, 他是有选择性的。PSWL发放冲击波击碎结石, 当冲击波作用于弹性体时, 击碎的作用有选择。所以PSWL可以击碎无弹性的结石同时使得有弹性的软组织完整无缺<sup>[3]</sup>。本院同中国科学院物理所通过动物实验和初步临床应用, 把PSWL和胆道镜联合应用, 观察其碎石的效果和安全性, 并逐步从动物实验过渡到临床实施<sup>[4-6]</sup>。

为验证PSWL的效能及安全性, 在兔小肠内放置人胆石, 用PSWL进行碎石实验, 控制电压2.5-3.5 kV, 每次发放能量在2-3 J, 发放PSWL不到20次就可以成功击碎结石而对周围肠壁不产生肉眼可见损伤; 即使把PSWL探头直接对肠壁发放PSWL也不造成肠壁损伤, 偶尔可在肠黏膜上出现点状出血点。这充分说明PSWL的安全性和击碎结石的效果都是可靠的。如果把电压提高至10 kV, 把能量输出提高至4 J, PSWL可以击穿兔肠壁<sup>[4]</sup>。在设计PSWL碎石仪时, 根据动物实验结果, 把电压和能量输出固定在2.5-3.5 kV, 每次发放能量在2-3 J, 然后进行临床试用和应用。

我院1988-09/2007-10共用PSWL和胆道镜联合治疗患者98例, 其中男42例, 女56例, 年龄25-83(平均52±3)岁。其中3例患急性胆囊炎合并胆囊结石, 曾行胆囊造瘘术; 42例患胆总管结石行胆总管切开取石, T管引流术; 53例患肝内胆管结石(合并或不合并肝外胆管结石), 行胆总管切

## ■背景资料

肝内外胆管巨大和嵌顿结石的非手术治疗取得了长足的进步, 手段和方法较多, 可以根据各自的实际情况选用不同的方法, 扬长避短, 使对肝内外胆管复杂难取结石的治疗更安全、更有效。

## ■同行评议者

程爱群, 主任医师, 上海华东医院普外科

## ■研究前沿

在外科治疗结石方面,胆管内巨大和嵌顿结石的处理是胆道外科医师术中和术后面临的难题。

开探出,取石钳取石,必要的肝切除、T管引流及不同形式的胆肠吻合术。本组患者中有49例转院至本院,其中有患者已行8次胆道镜取石均未成功。49例为本院患者。所有患者用PSWL碎石和胆道镜取石都未试用麻醉和镇静剂。拔除胆囊引流管或T管,从窦道内置入可弯曲的CHF-T20纤维胆道镜(Olympus, 外径6 mm, 操作孔2.6 mm)。一旦发现嵌顿结石,可经胆道镜操作孔置入PSWL探头(探头长100 cm, 外径2 mm, 同取石篮一样可弯曲,由中国科学院物理所和北京大学第三医院共同研制),把探头尖端对准结石,保持5 mm的距离。根据PSWL碎石仪的设定,每次发放冲击波所用电压为2.5-3 kV, 能量输出为2-3 J。击碎每个嵌顿结石所需用的PSWL发放次数因人而异。PSWL爆破直至结石破碎可用取石篮取出或用生理盐水经Oddi括约肌冲入十二指肠为止。整个操作过程中,经胆道镜操作孔注入生理盐水(500 mL加庆大霉素4 μ)使操作视野清楚。

98例患者中,共发现266枚胆管内嵌顿结石。结石部位分布见表1。肉眼观察肝内外胆管嵌顿结石符合胆固醇结石特征的占19.2%(51/266);符合胆色素结石特征的占80.8%(215/266)。在胆道造影片及直视下测定结石大小。结石直径在5-50 mm之间,其中<10 mm结石24枚;10-20 mm结石216枚;21-30 mm结石23枚;>30 mm结石3枚。

本研究中266枚结石,有264枚被PSWL击碎后用取石网取出。每次PSWL操作需几分钟至半小时不等。PSWL碎石成功率为99.2%(264/266)。在所有病例中,击碎结石所需PSWL发放次数<10次的30块结石;11-50次的110块;51-100次的83块;>100次的43块。发放次数最多为700次,最少仅2次,平均 $52 \pm 52$ 次。

266块结石中,有两块结石未被PSWL击碎。其中1块进行了4次共发放PSWL 1063次但仍无法击碎结石。该患者进行再次手术,术中发现一枚直径50 mm巨大结石嵌顿在左肝内胆管,用取石钳无法取出,切开左肝管嵌顿处胆管方取出。另一块结石嵌顿在胆囊颈部,经2次共发放PSWL 84次,结石没有击碎,患者拒绝再行PSWL碎石,最后行再次胆囊切除术切胆管颈部方取出直径30 mm胆固醇结石。虽然有2例失败,我们还是认为PSWL是体内碎石的一种有效的方法。

98例患者中,有96例PSWL碎石后用取石网经胆道镜操作孔成功取出。取石成功率98%(96/98)。仅1次胆道镜取净结石者55例;2-5次

表1 嵌顿或巨大结石分布部位

部位	嵌顿结石 n(%)
远端胆管	38(14.3)
胆总管	19(7.1)
胆囊管	3(1.1)
肝门部胆管	14(5.3)
左肝管	30(11.3)
左肝内胆管	72(27.1)
左肝外胆管	12(4.5)
右肝管	18(6.8)
右前叶肝管	7(2.6)
右后叶肝管	47(17.7)
尾状叶肝管	6(2.3)
总计	266(100)

取净者35例;6-10次者7例;用18次者1例;平均次数 $2 \pm 24$ 。共行胆道镜220次。

在经胆道镜PSWL碎石过程中,所有患者都有振动感。其中16例患者有右上腹轻微疼痛但能忍受。13例患者肝内或肝外胆管壁上有轻微的点状出血,估计可能是发放PSWL时击到胆管壁上所致。出血很短暂,用生理盐水冲洗2 min内自动停止。操作中及其后无相关严重并发症发生。

由于肝内胆管分叉、狭窄和成角,有时很难把胆道镜放到结石嵌顿的部位。所以,有时在用PSWL碎石时不可避免地把冲击波既发放到结石上又发放到胆管壁上。在本研究中,有11处肝内胆管被PSWL直接击中,该部位的炎症管壁有少许出血并在2 min内自动停止。在整个治疗中和治疗后,无其他严重并发症发生。我们认为用PSWL在体内击碎结石是一种十分安全的方法。PSWL探头可弯曲,可以通过胆道镜操作孔很容易地放到嵌顿结石的部位直接对准结石击碎。PSWL探头尖端可以前后调节。最佳位置为距结石5 mm,在此位置能发放最大有效能量。

PSWL的安全性和效果都是肯定的。而正是过分强调安全,所以能量可能不是特别大,致使有的结石无法击碎取出。从动物实验可以看出,工作安全电压和能量输出之间有一个较大的空间,能否再增加电压和输出能量又不造成胆道损伤值得进一步研究。

## 2 体外冲击波碎石

体外冲击波碎石(extracorporeal shock wave lithotripsy, ESWL)作用原理是通过在液体中放电产生高振幅的不同波长的液压成功击碎体内

外结石. 体外碎石器利用椭圆形反射器反射冲击波到体内部位而击碎结石. 这种反射器有两个焦点, 一个焦点在体外, 描向通过放电释放冲击波处, 另一焦点在体内, 描向结石所在部位. 对胆囊结石的ESWL治疗效果较好, 但其远期复发率很高, 在服用熊去氧胆酸预防结石形成的情况下, 3、5和10年复发率分别在27%、41%和54%, 从长期随访结果看效果不满意, 故只能用于特殊病例<sup>[7]</sup>. 对高危患者合并胆囊颈部结石嵌顿, 先用ESWL击碎结石再用胆道镜取出结石碎片虽费时但是为一种安全的处理办法<sup>[8]</sup>. 对胆管下端的嵌顿结石, ESWL常常也难以击碎结石使其排出<sup>[9]</sup>. 而对于经内镜乳头切开机械碎石失败的胆总管结石, 在X线透视或超声定位下, 用高能量ESWL可以把90%(281/313)的巨大胆管结石击碎, 再经内镜用取石器械取出(80%)或让其自然排出(10%). 其中有4例出现胆管炎, 1例出现急性胆囊炎, 并发症的发生率不高<sup>[10]</sup>. 由于ESWL需要用X线透视或超声定位方能进行碎石, 操作十分不便, 且对肝内胆管结石罕见有ESWL碎石的报道, 故经过改进, ESWL已经有经过胆道镜操作孔的探头直接对准结石进行碎石的碎石仪问世, 且已经应用到临床. 国外有用液电碎石(electrohydraulic lithotripsy)治疗肝内胆管结石的报道, 击碎结石清除率在76%(13/17)<sup>[11]</sup> -92%(46/50)<sup>[12]</sup>之间. 至于安全性, 用ESWL总的并发症发生率在13.2%(12/90)<sup>[13]</sup> -22%(11/50)<sup>[12]</sup>. 操作过程中需注意: (1)电极应离开镜端3-5 mm, 以防损伤内镜, 且利于碎石. (2)电极应尽量对准结石的中心部位, 而将电极置于结石的裂隙中或结石与胆管壁之间都被认为是危险的. (3)ESWL应在充满生理盐水的胆道中进行, 努力保持视野清晰, 防止损伤胆管壁. (4)碎石的大小以能用网篮拉出或用水能冲出胆道为宜. (5)胆管内感染严重不易碎石取石, 需等炎症好转后再进行<sup>[10]</sup>. 王卫东 *et al*<sup>[14]</sup>对1246例患者进行了ESWL碎石取石, 成功率高达97.9%, 说明ESWL的碎石效果是肯定的. 本组40%患者有发热, 且20%患者需用抗生素或退热处理, 提示ESWL后发热的风险还是很大的. ESWL操作过程中最担心的并发症是出血和穿孔的问题. 本组镜下出血占11.1%, 需镜下滴注加肾上腺素的生理盐水后方能止血, 并有1例击穿胆管引起大出血、1例撕裂胆管引起大出血而需急诊手术的病例发生. 而引起这些并发症的原因可能

是ESWL能量较强, 既可以击碎结石, 又可以损伤胆管壁之故. Harrison *et al*<sup>[15]</sup>建议为避免出现严重并发症, ESWL探头不准直接接触胆管壁.

### 3 激光碎石术

激光碎石术(laser lithotripsy)的原理是激光产生的机械能和热能, 使激光光纤和结石之间的水产生汽化, 形成微小的气泡, 把能量传至结石使结石碎裂. 激光碎石功率设置一般在28-30 W, 能量输出在40 J/s. 因激光可以切割可凝固组织, 所以激光碎石术中要保持视野清晰, 及时清除碎石过程中所泛起的气泡、胆泥和炎性絮状物. 必须持续快速地向胆管内灌注生理盐水降温, 注水流速<40 mL/min, 并适当调整两次发射激光的时间间隔, 以避免激光热效应灼伤周围肝胆组织. 光纤照射中心应对位在结石中心, 避免置于胆管壁和结石之间, 防止误伤胆管壁. 应避免不要把结石击穿, 防止无法控制的胆管壁损伤, 且激光光纤和胆管壁之间必须保留1 mm安全利用激光的距离, 免得损伤胆管. Orii *et al*<sup>[16]</sup>报告用钕-铝激光可以产生足够的能量击碎胆色素结石(8例), 但是击碎胆固醇结石的能量就显得不够(3例). Prat *et al*<sup>[17]</sup>报告16例难取的胆管结石用激光碎石. 激光碎石清除结石总的成功率87.5%(14/16), 并发症18.8%(3/16), 包括胆血症、发热和出血. 根据Harris *et al*<sup>[18]</sup>最好的结果, 激光碎石成功率96%(24/25), 并发症28%(7/25), 包括出血、发热和寒战. 这些并发症可能是由激光纤维的尖端顶到胆管壁上所致<sup>[17]</sup>. 因此, 放置激光丝通过镜的末端时要格外小心, 并把镜身伸直才能把激光丝拉出体外. 如果在镜身弯曲的情况下外拉, 这种相对硬、锐的激光丝可能损伤操作孔的侧壁. 在激光丝位于操作孔内时发放激光也有可能损伤操作孔内衬. 这些缺点限制了激光碎石的效果. 由于激光碎石必须使激光光纤放置到结石所在得部位, 且成角胆管和细小胆管都无法进入, 所以Hochberger *et al*<sup>[19]</sup>强烈建议激光碎石只能用在胆囊和胆总管, 不能用在肝内胆管. 随着激光纤维技术的改进, 现有外径3 mm能通过粗胆道镜操作孔的激光光纤供临床应用<sup>[20]</sup>, 可能会使激光碎石的应用范围扩大, 安全性提高, 效果更好.

### 4 超声碎石术

超声碎石技术早期是应用到胆囊结石经皮胆镜取石、碎石, 后应用到肝内外胆管结石的治

#### ■相关报道

Chang *et al*对304例胆总管内巨大结石, 直径>15 mm, 或用常规的取石网篮或气囊无法取出的结石, 先经内镜用刀切开十二指肠乳头(endoscopic papilotomy, EPT), 再用日本Olympus BML-40机械碎石器进行碎石, 89.5%的巨大难取结石成功碎石并取出, 32(10.5%)例碎石失败而改行手术取石.



■应用要点  
与其他碎石方法比较,PSWL是一种安全、有效、便利的碎石方法。

疗,也属于硬质镜。他的好处在于边冲洗、边碎石、边吸出。超声碎石在清除结石的同时,通过镜鞘或超声碎石头部的扩张以及超声的作用,可以解除胆管的膜状狭窄。由于超声碎石的作用较强大,所以巨大难取结石、嵌顿结石或肝内胆管充满的塑型结石只要超声探头能进入,碎石的效果好,速度快。缺点是超声碎石对结石和胆管无选择性,故有胆管损伤的危险,同时探头较大,只能通过硬质镜,无法通过纤维胆道镜的操作孔,对较细小分支、有角度的胆管无法进入碎石,应用有一定的局限性<sup>[20]</sup>。

## 5 机械碎石术

Chang *et al*对304例胆总管内巨大结石,直径>15 mm,或用常规的取石网篮或气囊无法取出的结石,先经内镜用刀切开十二指肠乳头(endoscopic papillotomy, EPT),再用日本Olympus BML-40机械碎石器进行碎石,89.5%的巨大难取结石成功碎石并取出,32(10.5%)例碎石失败而改行手术取石。在碎石取石成功的272例患者中,其中211例一次碎石取石成功,61例进行了多次碎石取石。共有8例出现了胆管炎,21例出现了胰腺炎,10例出现了延迟出血,均保守缓解,并发症发生率为10.7%(39/272),没有死亡<sup>[21]</sup>。经十二指肠镜的机械碎石器械力量较强,关键问题是EPT能否成功,碎石网能否套住胆管内结石并把结石夹碎,失败的几率较高,并发症较多,并需有EPT所需要的成套设备,也限制了其应用范围。虽然有利利用活检钳咬碎结石;用1%利多卡因注入含残石胆管,使胆管壁松弛,结石松动,再用取石网套住结石拉出;用生理盐水加压冲洗胆道使结石松动,再用网篮碎石取石;经胆道镜操作孔注入H<sub>2</sub>O<sub>2</sub>于结石表面,使之被腐蚀变小而取出的报告,但在局麻组因结石大而撕裂T管窦道引起局限性腹膜炎的发生率高达13/17(76.5%)<sup>[22]</sup>,也属不可用之列。胆道镜下的机械碎石力量较小,取石网多是抓取结石外拉,而难以夹碎,用活检钳咬夹结石效率极低,既费时又费力,必须借助其他碎石手段击碎结石再拉出比较合适。

## 6 气压弹道碎石术

该技术最早应用于泌尿外科。其原理是借助输尿管镜通过一台高压气泵间歇地传出高压气流,作用在一个子弹头样的装置上,再通过该装置撞击冲击杆撞击结石,将结石击碎。同时该装置

还配备有加压冲水泵,工作时间间断冲水,碎石屑顺水流出。该技术的局限性在于:(1)因是硬镜,可转角度受限,尤其是在T管窦道操作时更是如此。故T管窦道要求尽可能近、短、直,操作要轻柔,避免撕裂胆管。(2)冲击杆碎石时要掌握好分寸,否则有可能击穿胆管壁。(3)输尿管镜视野有限,在扩张的胆管内看不见整个管腔,碎石时结石易漂移,给碎石造成困难<sup>[23]</sup>。

总之,肝内外胆管巨大和嵌顿结石的非手术治疗取得了长足的进步,手段和方法较多,可以根据各自的实际情况选用不同的方法,扬长避短,使对肝内外胆管复杂难取结石的治疗更安全、更有效。

## 7 参考文献

- 1 Kim MH, Sekijima J, Lee SP. Primary intrahepatic stones. *Am J Gastroenterol* 1995; 90: 540-548
- 2 Leckie PA, Schmidt N, Taylor R. Impacted common bile duct stones. *Am J Surg* 1982; 143: 540-541
- 3 Xu Y, He FJ, Li BH, Deng SQ, Zhang NW, Zhou XS. Derected plasma shock wave lithotripsy of gallstones. *Chin Phys Lett* 1993; 10: 366-369
- 4 Deng SQ, Zhang NW, Wang BT, Zhou XS, Xu Y, Li BH, He FJ. Plasma shock wave lithotripsy of gallstones in vitro. Animal experiments and clinical application. *Chin Med J (Engl)* 1991; 104: 858-862
- 5 Xu Z, Wang L, Zhang N, Deng S, Xu Y, Zhou X. Clinical applications of plasma shock wave lithotripsy in treating postoperative remnant stones impacted in the extra- and intrahepatic bile ducts. *Surg Endosc* 2002; 16: 646-649
- 6 Xu Z, Wang LX, Zhang NW, Hou CS, Ling XF, Xu Y, Zhou XS. Clinical application of plasma shock wave lithotripsy in treating impacted stones in the bile duct system. *World J Gastroenterol* 2006; 12: 130-133
- 7 Carrilho-Ribeiro L, Pinto-Correia A, Velosa J, Carneiro De Moura M. A ten-year prospective study on gallbladder stone recurrence after successful extracorporeal shock-wave lithotripsy. *Scand J Gastroenterol* 2006; 41: 338-342
- 8 Shim CS, Moon JH, Cho YD, Kim YS, Hong SJ, Kim JO, Cho JY, Kim YS, Lee JS, Lee MS. The role of extracorporeal shock wave lithotripsy combined with endoscopic management of impacted cystic duct stones in patients with high surgical risk. *Hepatogastroenterology* 2005; 52: 1026-1029
- 9 Modrzejewski A, Hamera T, Halczak M, Sledz M. Laparoscopic treatment of complications from endoscopic retrograde cholangiopancreatography. *Surg Endosc* 2002; 16: 715
- 10 Sackmann M, Holl J, Sauter GH, Pauletzki J, von Ritter C, Paumgartner G. Extracorporeal shock wave lithotripsy for clearance of bile duct stones resistant to endoscopic extraction. *Gastrointest Endosc* 2001; 53: 27-32
- 11 Hui CK, Lai KC, Ng M, Wong WM, Yuen MF, Lam SK, Lai CL, Wong BC. Retained common bile duct stones: a comparison between biliary stenting and complete clearance of stones by electrohydraulic lithotripsy. *Aliment Pharmacol Ther* 2003; 17:

- 289-296
- 12 Bonnel DH, Liguory CE, Cornud FE, Lefebvre JF. Common bile duct and intrahepatic stones: results of transhepatic electrohydraulic lithotripsy in 50 patients. *Radiology* 1991; 180: 345-348
- 13 Sheen-Chen SM, Cheng YF, Chen FC, Chou FF, Lee TY. Ductal dilatation and stenting for residual hepatolithiasis: a promising treatment strategy. *Gut* 1998; 42: 708-710
- 14 王卫东, 杜嘉林, 区应良, 陈盛. 胆道镜下液电碎石术治疗胆道结石1246例. *广东医学* 2000; 21: 279-280
- 15 Harrison J, Morris DL, Haynes J, Hitchcock A, Womack C, Wherry DC. Electrohydraulic lithotripsy of gall stones--in vitro and animal studies. *Gut* 1987; 28: 267-271
- 16 Orii K, Ozaki A, Takase Y, Iwasaki Y. Lithotomy of intrahepatic and choledochal stones with Yag laser. *Surg Gynecol Obstet* 1983; 156: 485-488
- 17 Prat F, Fritsch J, Choury AD, Frouge C, Marteau V, Etienne JP. Laser lithotripsy of difficult biliary stones. *Gastrointest Endosc* 1994; 40: 290-295
- 18 Harris VJ, Sherman S, Trerotola SO, Snidow JJ, Johnson MS, Lehman GA. Complex biliary stones: treatment with a small choledochoscope and laser lithotripsy. *Radiology* 1996; 199: 71-77
- 19 Hochberger J, Tex S, Maiss J, Hahn EG. Management of difficult common bile duct stones. *Gastrointest Endosc Clin N Am* 2003; 13: 623-634
- 20 李康英, 谢光辉, 黄需, 王存川. 经胆道镜激光碎石治疗肝胆管结石. *应用激光* 2001; 21: 127-129
- 21 王连福, 孙树山, 曹立瀛, 李西合. 超声碎石镜与纤维胆道镜联合应用治疗肝胆管结石(附90例报告). *中华肝胆外科杂志* 2000; 6: 209-210
- 22 Chang WH, Chu CH, Wang TE, Chen MJ, Lin CC. Outcome of simple use of mechanical lithotripsy of difficult common bile duct stones. *World J Gastroenterol* 2005; 11: 593-596
- 23 包仕廷, 林木生, 鲁钰. 术后胆管难取性残留结石的治疗. *广东医学院学报* 2003; 21: 118-120
- 24 何盈, 鲍盈生, 蚌凌青, 杨家成, 杨义明, 张育华. 气压弹道碎石技术在肝内外胆管结石治疗中的应用. *大理学院学报* 2004; 3: 143-144

#### ■同行评价

本文分析胆道结石非手术治疗的各方法的优缺点, 提出一些注意事项, 对临床具有一定的参考价值和指导意义。

编辑 李军亮 电编 何基才

ISSN 1009-3079 CN 14-1260/R 2008年版权归世界华人消化杂志

#### ● 消息 ●

### 世界华人消化杂志中文摘要要求

**本刊讯** 本刊中文摘要必须在350字左右, 内容应包括目的(应阐明研究的背景和设想、目的), 方法(必须包括材料或对象、应描述课题的基本设计, 双盲、单盲还是开放性, 使用什么方法, 如何进行分组和对照, 数据的精确程度, 研究对象选择条件与标准是否遵循随机化、齐同化的原则, 对照组匹配的特征, 如研究对象是患者, 应阐明其临床表现, 诊断标准, 如何筛选分组, 有多少例进行过随访, 有多少例因出现不良反应而中途停止研究), 结果(应列出主要结果, 包括主要数据, 有什么新发现, 说明其价值和局限, 叙述要真实、准确、具体, 所列数据经用何种统计学方法处理; 应给出结果的置信区间和统计学显著性检验的确切值; 概率写 $P$ , 后应写出相应显著性检验值), 结论(全文总结, 准确无误的观点及价值). (常务副总编辑: 张海宁 2008-04-18)

# 肝内胆汁淤积症的诊断和治疗

宿砚明, 张宗明

## ■背景资料

肝内胆汁淤积症的临床表现与肝外阻塞性黄疸类似, 但治疗方法截然不同, 二者均表现为重度黄疸、血胆红素升高, 并以直接胆红素升高为主, 易误诊为外科黄疸, 进而误行手术。因此, 深入探讨肝内胆汁淤积症的临床表现特征及发生机制, 对其诊断和治疗具有重要意义。

宿砚明, 张宗明, 清华大学第一附属医院消化中心普外科 北京市 100016

通讯作者: 宿砚明, 100016, 北京市朝阳区酒仙桥一街坊6号, 清华大学第一附属医院消化中心普外科。

suyanming62@sohu.com

电话: 010-64372362 传真: 010-64361322

收稿日期: 2007-11-27 修回日期: 2008-03-13

## 摘要

肝内胆汁淤积症(intrahepatic cholestasis, IC), 又称内科黄疸, 是因各种原因导致肝细胞排泄胆汁障碍, 引起肝内胆汁淤滞和血中胆汁成分增多, 但患者胆道无明显阻塞。其临床表现与肝外阻塞性黄疸类似, 二者均表现为重度黄疸、皮肤瘙痒、大便颜色变浅、血胆红素升高, 以直接胆红素升高为主。如不认真分析, 可将其误诊为外科黄疸, 进而误行手术。因此, 深入探讨肝内胆汁淤积症的临床表现特征及发生机制, 对其诊断和治疗具有重要意义。本文就肝内胆汁淤积症的临床表现特征、发生机制及诊断与治疗简述如下。

**关键词:** 肝内胆汁淤积症; 诊断; 治疗

宿砚明, 张宗明. 肝内胆汁淤积症的诊断和治疗. 世界华人消化杂志 2008; 16(11): 1210-1214

<http://www.wjgnet.com/1009-3079/16/1210.asp>

## 0 引言

肝内胆汁淤积症(intrahepatic cholestasis, IC), 又称内科黄疸, 是因各种原因导致肝细胞排泄胆汁障碍, 引起肝内胆汁淤滞和血中胆汁成分增多, 但患者胆道无明显阻塞。其临床表现与肝外阻塞性黄疸类似<sup>[1]</sup>, 二者均表现为重度黄疸、皮肤瘙痒、大便颜色变浅、血胆红素升高, 以直接胆红素升高为主。如不认真分析, 可将其误诊为外科黄疸, 进而误行手术。因此, 深入探讨肝内胆汁淤积症的临床表现特征及发生机制, 对其诊断和治疗具有重要意义。本文就IC的诊断与治疗简述如下。

## 1 病因和发病机制

IC常见病因有感染(包括病毒、细菌、脓毒血症、毒素和寄生虫), 代谢(如药物、酒精性肝

病、囊性纤维化、妊娠、TPN、脂肪肝), 免疫(如原发性胆汁性肝硬化、原发性硬化性胆管炎、自身免疫性肝炎), 遗传(如家族性肝内胆汁淤积), 其他(如肝硬化、肝移植后的急慢性排斥、原发性淀粉样变、特纳综合征、肝癌)等。其发生原因可能因自身免疫导致小胆管周围纤维组织增生和小叶间胆管萎缩; 肝细胞内滑面内质网功能障碍, 从而使胆盐依赖性胆汁流减少; 某些药物抑制细胞质膜 $\text{Na}^+-\text{K}^+-\text{ATP}$ 酶, 从而抑制了非胆盐依赖性胆汁流; 另有某些药物或酒精中毒影响毛细胆管微丝的结构和功能障碍, 导致毛细胆管收缩障碍, 胆汁淤积<sup>[2]</sup>。由于肝细胞与毛细胆管的胆汁排泄障碍, 胆汁外溢入窦周隙, 进而进入血窦, 导致血中结合胆红素增高, 出现黄疸。近年来的研究发现, 肝内胆管转运系统基因突变能引起遗传性胆汁淤积综合征, 一些外源性致病因素(如药物、激素、感染)可使肝内胆汁产生和排泄系统功能改变, 导致获得性肝内胆汁淤积<sup>[3]</sup>。在肝细胞毛细胆管膜上还存在多耐药P糖蛋白1、2、3、4(MDR1、MDR2、MDR3、MDR4), 这些转运蛋白基因表达及功能的异常将导致各种胆汁淤积症的发生。细胞核受体、孕烷X受体、雄烷受体、以及细胞极性的变化、胆盐排泄泵变化均与多种胆汁淤积有关<sup>[4-6]</sup>。但迄今为止, 肝内胆汁淤积的发病机制尚未完全清楚, 一般认为主要是由致病因子引起的肝细胞的细胞器和毛细胆管的损害, 造成胆汁排泄障碍, 或毛细胆管内胆栓形成, 直接胆红素逆行入血而发生黄疸。

## 2 临床特征

IC临床表现一般以深度黄疸、皮肤瘙痒、消化道症状较轻、大便颜色变浅为主要症状; 肝肿大以剑突下为主, 质地较硬, 压痛不明显, 随病情好转可缩小, 急性期脾不肿大; 临床症状与黄疸加深无明显正相关<sup>[7]</sup>。慢性肝内胆汁淤积症可出现包括皮肤抓痕、亮甲、皮肤色素沉着、黄斑瘤体征。急性肝内胆汁淤积症的生化检查表现为血清总胆红素增加, 主要是直接胆

## ■同行评议者

陈积圣, 教授, 中山大学孙逸仙纪念医院肝胆外科

红素增加, 尿胆素阳性, 尿胆元阴性; 黄疸重但肝功能损害轻, 特别是凝血机制损害轻, AKP、C-GT、5-核苷酸酶(5-NT)、ALT等轻中度升高。阻塞性脂蛋白X(LP-X)测定对肝内胆汁淤积症的鉴别诊断价值较大(肝内胆汁淤积症的LP-X多在210 g/L以下; 肝外阻塞性黄疸的LP-X则常超过310 g/L)。肝组织病理学检查可见肝内广泛胆汁淤积, 肝细胞的细胞器和毛细胆管有结构改变, 小叶间胆管以前的胆管、毛细胆管可见淤胆。激素或苯巴比妥治疗有效<sup>[7]</sup>。

### 3 诊断

当临床出现黄疸表现时, 应行B超、CT检查以初步判断是肝内胆汁淤积还是肝外胆道梗阻。如发现胆道扩张, 应进一步给予内镜逆行性胆胰管造影(endoscopic retrograde cholangiopancreatography, ERCP)或经皮经肝胆道造影(transhepatic cholangiography, THC)或磁共振胆胰管成像(magnetic resonance cholangiopancreatography, MRCP), 一旦胆道占位病变被排除, 就应考虑IC可能。胆汁淤积发生于中老年人, 应首先怀疑药物性肝损害所至肝内胆汁淤积性黄疸; 如果发生在年轻人, 又有致病因素存在时, 应首先考虑胆汁淤积性病毒性肝炎; 妊娠的前3 mo, 胆汁淤积可出现在剧烈妊娠呕吐的孕妇, 在妊娠的后3 mo出现胆汁淤积性黄疸, 就要高度怀疑妊娠IC; 有复发性肝内胆汁淤积症家族史的患者, 首先要考虑良性复发性肝内胆汁淤积症; 中年妇女出现肝内胆汁淤积, 通常提示为原发性胆汁性肝硬化; 然而, 发生在年轻男性患者且伴有感染性肠道疾病时, 应首先考虑原发性硬化性胆管炎; 如果出现血管蜘蛛痣、腹水、并有酗酒史, 常提示有酒精性肝炎; 婴儿期胆汁淤积包括CMV、弓浆虫、外伤感染或代谢缺陷如肝脏囊性纤维化,  $\alpha$ 1-抗胰蛋白酶缺乏, 胆汁酸合成不足或胆道闭锁。

对IC病因的诊断是给予有效治疗的前提, 临床上对于没有明显肝外胆道梗阻的黄疸患者, 都要考虑到肝内胆汁淤积性黄疸, 要认真询问病史(包括用药史), 给予详细的体格检查、血清病毒学、细菌学、生物化学、免疫学(免疫球蛋白、各种自身抗体)及组织病理学检查, 尽可能做出病因学诊断。

### 4 引起IC的几种常见疾病

4.1 药物性肝损害(drug induced liver disease, DILD) 肝脏是大多数药物在体内进行代谢转化

的场所, 因此药物及其代谢产物很容易导致肝损害。1997年, Maria *et al*<sup>[8]</sup>提出了药物性肝损害诊断临床评分系统: (1)用药与临床表现的时间关系: 用药至出现临床症状或化验检查异常的时间, 4 d-8 wk(再次用药时间<4 d)加3分; <4 d或>8 wk加1分; 停药至出现临床症状或化验检查异常的时间, 0-7 d加3分; 8-15 d不加分; >15 d(需除外胺碘酮等停药后在体内的持续作用)减3分; 停药至转氨酶降至正常上限两倍以下的时间, <66 mo(淤胆型或混合型); <2 mo(肝细胞型)加3分; >6 mo(淤胆型或混合型)或>2 mo(肝细胞型)不加分。(2)排除其他致病因素: 病毒性肝炎、酒精性肝病、已有肝病和其他(妊娠, 急性低血压)完全排除加3分; 部分排除不加分; 可能存在减1分; 很可能存在减3分。(3)肝脏外表现: 皮疹、发热、关节痛、嗜酸性粒细胞增多(>6%)、血细胞减少, 有>4项加3分; 有2-3项加2分; 仅有1项加1分; 无不加分。(4)再次用药: 再次用药出现临床症状或化验检查异常加3分; 未再出现临床症状或化验检查异常不加分。(5)既往有关该药引起药物性肝损害的报道: 有加2分; 无且该药上市不足5年不加分; 无且该药上市超过5年减3分。总分大于17分可确诊为药物性肝损害; 10-13可能为药物性肝损害; 6-9药物性肝损害的可能性很小; <6可排除药物性肝损害。

我国常用的诊断标准包括<sup>[9]</sup>: (1)用药后1-4 wk内出现肝损害(睾酮类、肾上腺皮质激素等除外); (2)初发症状可有发热、皮疹、瘙痒等过敏征象; (3)末梢血嗜酸性粒细胞比例超过6%; (4)有肝细胞损害或肝内淤胆的病理改变和临床表现; (5)药物淋巴细胞转化试验或巨噬细胞移动抑制试验阳性; (6)病毒性肝炎血清标志物均为阴性; (7)有药物性肝损害史, 再次应用相同的药物可诱发(有危害, 不可用)。目前, 凡具备上述第1条再加上2-7条中任何2条即可考虑药物性肝损害。

4.2 原发性胆汁性肝硬化(primary biliary cirrhosis, PBC) PBC是以肝内细小胆管非化脓性进行性破坏, 伴门脉炎症性改变为主要特征, 并有长期持续性肝内胆汁淤积、最终导致纤维化和肝硬化的慢性进展性自身免疫性疾病。PBC在中老年女性多见, 男女比例为1:8<sup>[10]</sup>, 近年来该病在城市人口中有增高趋势<sup>[11]</sup>。该病除有肝内胆汁淤积的特征外, 其诊断要点为: ALP升高, 血胆固醇升高, 抗线粒体抗体(AMA)阳性, 典型的组织学改变, ERCP正常。近年来对该病的认识和诊断技术

### ■研发前沿

近年来对肝内胆汁淤积症的研究已进入分子水平, 诊断技术不断提高, 特别是自身免疫性肝病相关自身抗体筛选的临床应用有了很大的进展。越来越多的自身抗体被发现, 为诊断和治疗提供了重要手段, 一些学者正在研究快速而准确的突变基因检测方法以便用于临床诊断。

### ■创新盘点

本文系统总结肝内胆汁淤积症的临床表现特征及发生机制, 对其诊断和治疗新进展进行了阐述。



## ■应用要点

通过对肝内胆汁淤积症的全面了解,可以更好地进行黄疸的鉴别诊断,减少误诊,进而避免误治。

不断提高,特别是自身免疫性肝病相关自身抗体筛选的临床应用有了很大的进展。AMA已成为诊断PBC的重要检测项目,约占PBC患者中的95%,高滴度AMA是PBC患者的重要血清学标志<sup>[12]</sup>。抗核抗体(ANA)在许多研究中已证明是诊断PBC的重要标志,约50% PBC患者有ANA,尤其是在AMA阴性时可作为其诊断的另一重要标志<sup>[13]</sup>。抗平滑肌抗体(SMA)以及其他越来越多的自身抗体被发现,为PBC的诊断和治疗提供了重要手段<sup>[14-17]</sup>。

**4.3 原发性硬化性胆管炎(primary sclerosing cholangitis, PSC)** PSC是一种病因不明的慢性胆汁淤积综合征。多发于中青年男性,75%左右的病例合并炎性肠病,主要是溃疡性结肠炎<sup>[18-19]</sup>。病理特点为胆管纤维化炎症,肝内外胆管分别或同时受累,部分(约10%-20%)病例可并发胆管癌和结肠癌<sup>[18]</sup>。目前尚未发现具有诊断价值的自身抗体,ANCA阳性支持本病诊断,诊断本病主要依靠ERCP的典型表现<sup>[20-21]</sup>,肝组织病理学检查有助于除外其他病因和进行分期<sup>[22]</sup>。诊断PSC主要依据:(1)临床症状、体征和病史(乏力、瘙痒、黄疸、肝脾肿大及炎性肠病的表现);(2)血清生化改变(ALP升高);(3)胆道造影有硬化性胆管炎的典型改变(肝内外胆管狭窄与扩张相间而呈串珠样改变);(4)除外引起PSC的其他病因(胆系肿瘤、结石、创伤、手术史、先天性胆管发育异常)。

**4.4 妊娠肝内胆汁淤积症(intrahepatic cholestasis of pregnancy, ICP)** ICP是妊娠特发的肝脏功能紊乱疾病,已引起国内外学者的密切关注,成为近年产科研究的热点之一。近20年来很多学者致力于发病机制的研究,到目前为止发病原因尚未完全清楚。多年来的研究提示,除与雌激素升高、微量元素硒缺乏、母体免疫失调相关以外,其发病原因与遗传因素有密切关系,这是目前普遍接受的观点。近年,由于其他胆汁淤积疾病发病机制研究的深入,促进了学者们对肝细胞转运蛋白基因的探索,越来越多的证据表明,MDR3突变与ICP有关<sup>[23]</sup>。从这些研究来看,ICP发病原因是复杂的、多因素的,ICP的理论尚需在更广领域、更深层次进一步完善。国际上尚无统一的诊断标准,部分纳入标准存在明显差异。临床表现及分度标准:ICP主要以妊娠中后期皮肤瘙痒、黄疸为主要症状,伴有胆酸、肝酶升高等生化指标异常。分娩后逐渐恢复正常。少数发展为肝硬化。甘胆酸(CG)是目前

认为最灵敏,最能体现ICP和妊娠肝功能损害的指标,比血清胆汁酸(TBA)、转氨酶、胆红素升高灵敏,尤其CG $\geq 10$ 倍者必须提早住院治疗、动态观察。CG与围生儿不良预后的关系尚有争论,部分认为二者无关;部分认为CG水平,是估计孕妇病情和预测围生儿预后的敏感指标。

**4.5 进行性家族性肝内胆汁淤积(progressive familial intrahepatic cholestasis, PFIC)** PFIC是一组常染色体隐性遗传性肝细胞内胆汁淤积症,是基因突变所至胆汁分泌和排泄障碍形成的综合征,以严重的皮肤瘙痒为特征。分3型:PFIC1型又称Byler病、致死性家族性肝内胆汁淤积症、婴儿胆汁黏稠综合征,起源于ATP8B1基因突变,目前认为该基因突变也是良性复发性肝内胆汁淤积(BRIC)的病因<sup>[24-25]</sup>;PFIC2型起源于胆盐排泄泵(BSEP)基因突变;PFIC3起源于多糖黏蛋白(MDR3)基因突变<sup>[25]</sup>。诊断以基因诊断最准确,但基因诊断较复杂,目前还不能广泛应用于临床。还要根据临床表现、家族史及基因分析最后诊断,除了肝内胆汁淤积的表现外,典型的临床特征是幼儿时期就出现严重的皮肤瘙痒,长链脂肪、脂溶性维生素吸收障碍营养不良,黄疸进行性加重,肝脾肿大。血生化检查ALP升高、GGT在PFIC1及PFIC2不高、PFIC3显著升高,甘油三酯升高,总胆固醇不高、LDL不高、氧化LDL显著升高<sup>[26]</sup>。GGT不高可与其他肝内胆汁淤积相鉴别、PFIC3可在成人发病。肝活体组织学检查门脉纤维化、慢性炎症、胆汁淤积、中心静脉壁硬化、肝细胞肿胀、胆汁淤积、PFIC1胆汁淤积在肝毛细胆管;PFIC2胆汁淤积在肝细胞内。一些学者正在研究快速而准确的突变基因检测方法以便用于临床诊断<sup>[27]</sup>。

## 5 肝内胆汁淤积症的治疗

(1)去除病因:停用肝损害的药物、戒酒、抗感染(包括脓毒血症严重的胆道感染、MCV、肝炎病毒等)。(2)对症及保肝治疗:瘙痒IC患者非常痛苦的症状,失眠、精神抑郁甚至自杀。瘙痒的原因仍未阐明,其程度与血清或皮肤胆汁酸水平高低无明确相关性。止痒用消胆胺,消胆胺是一种阴离子交换树脂,对控制瘙痒有良好疗效,是一线治疗药物。消胆胺可阻断胆汁酸的肠肝循环,从而降低血清胆汁酸水平。利福平是酶诱导剂,属二线治疗药物。利福平缓解瘙痒的确切机制尚未阐明,但可能是通过诱导肝细胞内的酶发挥作用。利福平300 mg/d,可在6 wk内使

50%患者的瘙痒消失. 但使用利福平后患者尿色变红, 还可出现中毒性肾损害、肝毒性, 偶有溶血发生, 应引起注意. 内源性阿片物质与瘙痒的发病机制有关, 阿片受体拮抗剂, 如纳美芬、纳曲酮对缓解瘙痒和疲劳有效, 只能作为治疗瘙痒的三线药物. 多种保肝药包括一些中药有一定疗效. (3)减少毒性物质的吸收、促进排泄, 包括血液净化、人工肝治疗. (4)并发症治疗, 包括骨质疏松及纠正脂溶性维生素缺乏<sup>[28]</sup>. 激素治疗对于免疫原因导致的IC有益, 但可加重骨质疏松. (5)特异性治疗, 大多数研究表明熊去氧胆酸(UDCA)对于IC有效, 与S-腺苷蛋氨酸(思美泰)合用效果很好<sup>[29-31]</sup>. 近年来临床上应用UDCA治疗肝脏囊性纤维化、妊娠肝内胆汁淤积、进展性家族性肝内胆汁淤积以及药物和胃肠外营养支持所致的肝内胆汁淤积, 获得很好的疗效, 有学者认为还可预防和减轻肝移植术后的排异反应和移植抗宿主反应的胆汁淤积. S-腺苷蛋氨酸是蛋氨酸和三磷酸腺苷在腺苷合成酶作用下产生的化合物, 其对体内转甲基和转硫酸化过程起关键作用, 目前临床上已用于治疗妊娠期肝内胆汁淤积、药物性胆汁淤积、病毒性肝炎、酒精性肝病和肝硬化等所致的胆汁淤积, 并显示有一定疗效; 此外, 其尚可改善胆汁淤积所致的瘙痒、乏力等症状和血清生化指标. (6)肝移植是肝内胆汁淤积终末期唯一的治疗手段. 越来越多的研究证实肝移植对于胆汁淤积症的治疗效果满意<sup>[22]</sup>. 原发性硬化性胆管炎、妊娠期肝内胆汁淤积、药物性胆汁淤积、进行性家族性肝内胆汁淤积、病毒性肝炎终末期均有肝移植的报道. 但肝移植后仍可发生IC, 例如MCV感染、PBC复发、急慢性排斥反应等, 而且供体有限, 因此应慎重选择肝移植. (7)外科手术: 对于药物治疗无效的IC患者, 有人采用胆道外引流治疗, 其机制是减少胆汁肝肠循环, 收到良好效果. 但因样本少, 无法确定此方法疗效. 近十几年出现了部分胆道外分流术(PEDB)和回肠旁路术(IB)两种外科手术式治疗PFIC, 其有利于体内蓄积的胆汁排出. 有人认为能够延迟甚至取代肝移植. 部分胆道外分流术和回肠旁路术对于PFIC都有效, 但从远期疗效看PFIC比IB更有效.

总之, 临床上对黄疸患者、尤其是有阻塞性黄疸表现者, 要考虑到IC可能, 全面分析、认真鉴别, 以免误诊误治. 尽管对肝内胆汁淤积症的认识已经取得很大进步, 但对其发生机制仍然不很清楚, 治疗上也存在争议, 对其终末期患

者行肝移植虽可取得较好的疗效, 但仍有一部分患者复发. 因此, 对IC的认识, 还需要进行更加深入细致的研究.

## 6 参考文献

- 1 Pausch J, Gatzert M. Treatment of cholestatic hepatic diseases: more than the substitution of fat soluble vitamins? *Internist (Berl)* 2006; 47: 1239-1240, 1242-1244
- 2 黄志强. 当代胆道外科学. 第1版. 上海: 上海科学技术文献出版社, 1998: 114
- 3 Zollner G, Trauner M. Molecular mechanisms of cholestasis. *Wien Med Wochenschr* 2006; 156: 380-385
- 4 Trauner M, Fickert P, Wagner M. MDR3 (ABCB4) defects: a paradigm for the genetics of adult cholestatic syndromes. *Semin Liver Dis* 2007; 27: 77-98
- 5 Rutherford AE, Pratt DS. Cholestasis and cholestatic syndromes. *Curr Opin Gastroenterol* 2006; 22: 209-214
- 6 Trauner M, Boyer JL. Cholestatic syndromes. *Curr Opin Gastroenterol* 2001; 17: 242-256
- 7 苏先狮. 胆汁淤积性黄疸的诊断与治疗. 临床肝胆病杂志 2005; 21: 137-138
- 8 Maria VA, Victorino RM. Development and validation of a clinical scale for the diagnosis of drug-induced hepatitis. *Hepatology* 1997; 26: 664-669
- 9 杨冰华, 张轶停, 张春艳. 药物性肝损害. 临床和实验医学杂志 2003; 2: 62-64
- 10 Sakauchi F, Mori M, Zeniya M, Toda G. A cross-sectional study of primary biliary cirrhosis in Japan: utilization of clinical data when patients applied to receive public financial aid. *J Epidemiol* 2005; 15: 24-28
- 11 Roblin X, Bonaz B. Primary biliary cirrhosis. *N Engl J Med* 2005; 353: 2719-2720; author reply 2719-2720
- 12 戴芸, 梁颖慧, 谢鹏雁, 陈宝雯, 刘新光. 42例原发性胆汁性肝硬化的临床分析. 北京大学学报(医学版) 2005; 37: 410-414
- 13 Muratori P, Muratori L, Ferrari R, Cassani F, Bianchi G, Lenzi M, Rodrigo L, Linares A, Fuentes D, Bianchi FB. Characterization and clinical impact of antinuclear antibodies in primary biliary cirrhosis. *Am J Gastroenterol* 2003; 98: 431-437
- 14 Invernizzi P, Selmi C, Ranftler C, Podda M, Wiesierska-Gadek J. Antinuclear antibodies in primary biliary cirrhosis. *Semin Liver Dis* 2005; 25: 298-310
- 15 Enarson P, Rattner JB, Ou Y, Miyachi K, Horigome T, Fritzler MJ. Autoantigens of the nuclear pore complex. *J Mol Med* 2004; 82: 423-433
- 16 Ou Y, Enarson P, Rattner JB, Barr SG, Fritzler MJ. The nuclear pore complex protein Tpr is a common autoantigen in sera that demonstrate nuclear envelope staining by indirect immunofluorescence. *Clin Exp Immunol* 2004; 136: 379-387
- 17 Nesher G, Margalit R, Ashkenazi YJ. Anti-nuclear envelope antibodies: Clinical associations. *Semin Arthritis Rheum* 2001; 30: 313-320
- 18 Strassburg CP. Autoimmune liver diseases and their overlap syndromes. *Schweiz Rundsch Med Prax* 2006; 95: 1363-1381
- 19 Wiencke K, Louka AS, Spurkland A, Vatn M, Schrumpf E, Boberg KM. Association of matrix metalloproteinase-1 and -3 promoter polymorphisms with clinical subsets of Norwegian primary sclerosing cholangitis patients. *J Hepatol*

## ■名词解释

进行性家族性肝内胆汁淤积(PFIC): 是一组常染色体隐性遗传性肝细胞内胆汁淤积症, 是基因突变所致胆汁分泌和排泄障碍形成的综合征, 以严重的皮肤瘙痒为特征.

## ■同行评价

本文选题良好,对IC的诊断叙述及复习正确,可作为基层医务人员的参考。

- 2004; 41: 209-214
- 20 Bergquist A, Lindberg G, Saarinen S, Broomé U. Increased prevalence of primary sclerosing cholangitis among first-degree relatives. *J Hepatol* 2005; 42: 252-256
- 21 Macchi V, Floreani A, Marchesi P, Pasini R, Zuliani M, Feltrin GP, De Caro R, Miotto D. Imaging of primary sclerosing cholangitis: preliminary results by two new non-invasive techniques. *Dig Liver Dis* 2004; 36: 614-621
- 22 Orellana I, Valera JM, Nei C, Poniachik J, Berger Z, Latorre R, Smok G, Brahm J. Primary sclerosing cholangitis: a twelve-year experience. *Rev Med Chil* 2005; 133: 776-780
- 23 Arrese M. Cholestasis during pregnancy: rare hepatic diseases unmasked by pregnancy. *Ann Hepatol* 2006; 5: 216-218
- 24 Müllenbach R, Bennett A, Tetlow N, Patel N, Hamilton G, Cheng F, Chambers J, Howard R, Taylor-Robinson SD, Williamson C. ATP8B1 mutations in British cases with intrahepatic cholestasis of pregnancy. *Gut* 2005; 54: 829-834
- 25 Harris MJ, Le Couteur DG, Arias IM. Progressive familial intrahepatic cholestasis: genetic disorders of biliary transporters. *J Gastroenterol Hepatol* 2005; 20: 807-817
- 26 Nagasaka H, Yorifuji T, Egawa H, Yanai H, Fujisawa T, Kosugiyama K, Matsui A, Hasegawa M, Okada T, Takayanagi M, Chiba H, Kobayashi K. Evaluation of risk for atherosclerosis in Alagille syndrome and progressive familial intrahepatic cholestasis: two congenital cholestatic diseases with different lipoprotein metabolisms. *J Pediatr* 2005; 146: 329-335
- 27 Liu C, Aronow BJ, Jegga AG, Wang N, Miethke A, Mourya R, Bezerra JA. Novel resequencing chip customized to diagnose mutations in patients with inherited syndromes of intrahepatic cholestasis. *Gastroenterology* 2007; 132: 119-126
- 28 Pérez Fernández T, López Serrano P, Tomás E, Gutiérrez ML, Lledó JL, Cacho G, Santander C, Fernández Rodríguez CM. Diagnostic and therapeutic approach to cholestatic liver disease. *Rev Esp Enferm Dig* 2004; 96: 60-73
- 29 Arrese M, Reyes H. Intrahepatic cholestasis of pregnancy: a past and present riddle. *Ann Hepatol* 2006; 5: 202-205
- 30 Binder T, Salaj P, Zima T, Vítek L. Randomized prospective comparative study of ursodeoxycholic acid and S-adenosyl-L-methionine in the treatment of intrahepatic cholestasis of pregnancy. *J Perinat Med* 2006; 34: 383-391
- 31 Binder T, Salaj P, Zima T, Vítek L. Ursodeoxycholic acid, S-adenosyl-L-methionine and their combinations in the treatment of gestational intrahepatic cholestasis (ICP). *Ceska Gynkol* 2006; 71: 92-98

编辑 李军亮 电编 何基才

ISSN 1009-3079 CN 14-1260/R 2008年版权归世界华人消化杂志

## • 消息 •

## 世界华人消化杂志外文字符标准

**本刊讯** 本刊论文出现的外文字符应注意大小写、正斜体与上下角标。静脉注射iv, 肌肉注射im, 腹腔注射ip, 皮下注射sc, 脑室注射icv, 动脉注射ia, 口服po, 灌胃ig。s(秒)不能写成S, kg不能写成Kg, mL不能写成ML, lcpm(应写为1/min)÷E%(仪器效率)÷60=Bq, pH不能写PH或P<sup>H</sup>, *H pylori*不能写成HP, T<sub>1/2</sub>不能写成tl/2或T, V<sub>max</sub>不能写Vmax, μ不写为英文u。需排斜体的外文字, 用斜体表示。如生物学中拉丁学名的属名与种名, 包括亚属、亚种、变种。如幽门螺杆菌(*Helicobacter pylori*, *H pylori*), *Ilex pubescens* Hook, et Arn. var. *glaber* Chang(命名者勿划横线); 常数*K*; 一些统计学符号(如样本数*n*, 均数mean, 标准差SD, *F*检验, *t*检验和概率*P*, 相关系数*r*); 化学名中表明取代位的元素、旋光性和构型符号(如*N*, *O*, *P*, *S*, *d*, *l*)如*ln*-(normal, 正), *N*-(nitrogen, 氮), *o*-(ortho, 邻), *O*-(oxygen, 氧, 习惯不译), *d*-(dextro, 右旋), *p*-(para, 对), 例如*n*-butyl acetate(醋酸正丁酯), *N*-methylethanilide(*N*-甲基乙酰胺), *o*-cresol(邻甲酚), 3-*O*-methyl-adrenaline(3-*O*-甲基肾上腺素), *d*-amphetamine(右旋苯丙胺), *l*-dopa(左旋多巴), *p*-aminosalicylic acid(对氨基水杨酸)。拉丁字及缩写*in vitro*, *in vivo*, *in situ*; *Ibid*, *et al*, *po*, *vs*; 用外文字母代表的物理量, 如*m*(质量), *V*(体积), *F*(力), *p*(压力), *W*(功), *v*(速度), *Q*(热量), *E*(电场强度), *S*(面积), *t*(时间), *z*(酶活性, kat), *t*(摄氏温度, °C), *D*(吸收剂量, Gy), *A*(放射性活度, Bq), *ρ*(密度, 体积质量, g/L), *c*(浓度, mol/L), *φ*(体积分数, mL/L), *w*(质量分数, mg/g), *b*(质量摩尔浓度, mol/g), *l*(长度), *b*(宽度), *h*(高度), *d*(厚度), *R*(半径), *D*(直径), *T*<sub>max</sub>, *C*<sub>max</sub>, *V*<sub>d</sub>, *T*<sub>1/2</sub> *CI*等。基因符号通常用小写斜体, 如*ras*, *c-myc*; 基因产物用大写正体, 如P16蛋白。(常务副总编辑: 张海宁 2008-04-18)

# 胰胆管合流异常的研究进展

杨明, 乔岐禄

杨明, 乔岐禄, 北京大学第一医院普通外科 北京市 100034  
作者贡献分布: 文献检索、资料分析和论文撰写由杨明完成, 选题和审校由乔岐禄完成。  
通讯作者: 乔岐禄, 100034, 北京西城区西什库大街15号, 北京大学第一医院外科二病房. qiluqiao@sohu.com  
电话: 010-66551122-2410  
收稿日期: 2007-11-06 修回日期: 2008-03-01

## Progress in the pancreaticobiliary maljunction

Ming Yang, Qi-Lu Qiao

Ming Yang, Qi-Lu Qiao, Department of General Surgery, the First Hospital of Peking University, Beijing 100034, China  
Correspondence to: Qi-Lu Qiao, Department of General Surgery, the First Hospital of Peking University, 15 Xishiku Avenue, Xicheng District, Beijing 100034, China. qiluqiao@sohu.com  
Received: 2007-11-06 Revised: 2008-03-01

### Abstract

With increased knowledge on pancreaticobiliary maljunction (PBM), more and more researchers start to pay their attention to PBM. Now we know that PBM is closely related to pancreaticobiliary diseases such as congenital choledochal cyst, bile duct stones, acalculous cholecystitis, bile duct carcinoma and biliary pancreatitis, but the pathogenic mechanisms of PBM-associated diseases and therapeutic strategies are still controversial. This article reviews the progress in the study of PBM.

**Key Words:** Pancreaticobiliary maljunction; Pathogenic mechanism; Treatment

Yang M, Qiao QL. Progress in the pancreaticobiliary maljunction. *Shijie Huaren Xiaohua Zazhi* 2008; 16(11): 1215-1219

### 摘要

随着人们对胰胆管合流异常(pancreaticobiliary maljunction, PBM)的认识增加, PBM得到了越来越多的重视. PBM与先天性胆管囊肿、胆道结石、非结石性胆管炎、胆道肿瘤及胆源性胰腺炎等胆胰疾病关系密切, 但目前对于胰胆管合流异常相关疾病的发病机制以及治疗等方面还

没有完全统一的观点. 本文就目前对胰胆管合流异常的研究进展作一综述.

**关键词:** 胰胆管合流异常; 发病机制; 治疗

杨明, 乔岐禄. 胰胆管合流异常的研究进展. *世界华人消化杂志* 2008; 16(11): 1215-1219  
<http://www.wjgnet.com/1009-3079/16/1215.asp>

### 0 引言

随着内镜逆行性胰胆管造影术(magnetic retrograde cholangiopancreatography, ERCP)和磁共振胰胆管成像(endoscopic retrograde cholangiopancreatography, MRCP)等影像学检查的广泛应用, 以及解剖学的发展, 胰胆管合流异常(pancreaticobiliary maljunction, PBM)的检出率有增多趋势. 因PBM与先天性胆管囊肿、胆道结石、非结石性胆管炎、胆道肿瘤及胆源性胰腺炎等胆胰疾病关系密切, PBM得到了越来越多的重视. 但是, 现在对于PBM相关疾病的发病机制以及治疗等方面还没有完全统一的观点. 现结合文献对PBM的研究进展综述如下.

### 1 PBM概念及诊断

1916年Kozumi首先提出PBM这一概念, 1991年日本胰胆管合流异常研究会指出, PBM是指解剖上胰管与胆管在十二指肠壁外合流, 功能上由于胰液与胆汁相互混合及逆流入胆管, 导致胆道及胰腺的各种病理变化. 多数研究认为成人共同通道长度 $\geq 15$  mm, 小儿 $\geq 5$  mm, 即可诊断为PBM<sup>[1-3]</sup>. 虽然胆胰共同通道长度与是否合并PBM密切相关, 但Oddi括约肌的收缩段与胆胰管汇合的关系同样对于诊断PBM有所帮助. Kimura *et al*观察到PBM患者的收缩段明显短于共同通道, 所有患者括约肌位于胆胰管汇合部的远侧; 相反正常人括约肌段较共同通道长, 并一直延伸到其近侧. Tatsuya *et al*发现有些病例虽然其共同通道长度超过15 mm, 但是在ERCP时发现其Oddi括约肌收缩段位于胆胰管汇合部近侧, 其并不存在胆胰汇合部流体力学异常<sup>[4-5]</sup>.

### ■背景资料

随着内镜逆行性胰胆管造影术和磁共振胰胆管成像等影像学检查的广泛应用, 胰胆管合流异常的检出率有增多趋势. 因PBM与先天性胆管囊肿、胆道结石、非结石性胆管炎、胆道肿瘤及胆源性胰腺炎等胆胰疾病关系密切, PBM得到了越来越多的重视.

### ■同行评议者

刘作金, 副教授, 重庆医科大学附属第二医院肝胆外科; 吴泰瑞, 教授, 山东省立医院肝胆外科



## ■研发前沿

随着生物科学技术的发展以及人们对胰胆管合流异常及其相关疾病的重视,目前对胰胆管合流异常相关疾病的发病机制以及治疗等方面的有了进一步的认识。

所以仅凭共同通道长度来诊断PBM并不可靠,PBM确诊还是依赖于影像学诊断标准:Oddi括约肌收缩段位于胆胰管汇合部远侧. ERCP因可直接观察胆胰系统,显示其解剖异常而成为诊断PBM的金标准,然而作为一种有创检查,难以应用于普查. 而近年来随着MRCP技术的发展以及应用的普及,MRCP能清晰显示PBM的共同通道长度,结构以及是否合并胆管扩张,其在PBM的发现及诊断方面起着越来越重要的作用。

## 2 PBM病理生理特征

PBM由于十二指肠乳头Oddi括约肌不能控制和调节汇合部而引起胆胰汇合部流体力学异常,发生胰液和胆汁过早混合及胰液逆流流入胆管,最终导致胆道和胰腺发生各种病理生理变化. 由于胰管内压高于胆管内压,导致胰液逆流流入胆道,因胆汁含有多种酶激活剂,各种胰酶(如磷脂酶和蛋白酶)在胆道被激活,导致胆总管上皮弹力纤维断裂、破坏脱落,胰液长期刺激胆总管引起胆总管壁慢性炎症、胆总管上皮增生及管壁增厚纤维化. 在胆道黏膜的破坏→修复→破坏过程中发生化生而癌变. 胆管纤维化导致胆汁排出不畅,胆总管内压增高和胆总管扩张. 当胆管内压高于胰管内压时,胆汁逆流流入胰管,胰管内压增高,损害胰小管和腺泡,使胰液渗入腺实质,激活胰酶,胰酶又可激活弹性蛋白酶及磷脂酶A2等,引发胰腺炎<sup>[6-7]</sup>。

PBM患者的一系列症状是由于在过长的共同通道中形成的蛋白栓子引起胆道及胰管的梗阻所引起. 虽然这些蛋白栓子的形成机制仍然不清楚,但是胰腺结石蛋白(pancreatic stone protein, PSP)被认为是形成这些蛋白栓子的一个关键蛋白. Ochiai *et al*<sup>[8]</sup>对PBM患者的胆汁中的活化胰酶和PSP进行了研究,他们分析了13位PBM患者以及2位正常人的胆汁,测量了活化的胰酶以及PSP在胆汁中的浓度. 在PBM患者中PSP在胆管中的浓度是 $76.9 \pm 0.9 \mu\text{g/L}$ ,在胆囊中的浓度是 $76.9 \pm 29.8 \mu\text{g/L}$ . 而在正常人的胆汁中并没有测得PSP( $P < 0.05$ ). 在PBM患者中,9例胆管胆汁中测得了胰蛋白酶,其中7例为活化胰蛋白酶,12例胆囊胆汁中测得了胰蛋白酶,其中9例为活化胰蛋白酶. 而在正常人中既没测得活化胰蛋白酶也没测得胰蛋白酶原. 活化胰蛋白酶能够将可溶性的PSP转化为非可溶性的PSP. 推测那些蛋白栓子很可能就是由这些非可溶性的胰腺结石蛋白所形成。

## ■相关报道

目前对胰胆管合流异常相关疾病的发病机制以及治疗等方面的研究越来越多,也越来越深入,尤其是胰胆管合流异常相关胆道系统肿瘤方面。

Kamisawa *et al*<sup>[9]</sup>对于那些副胰管优势的PBM患者进行了研究. 他们回顾性地研究78例PBM病例,其中69例为正常胰管系统,9例为副胰管优势型(副胰管直径大于或等于主胰管直径),在69例正常胰管系统患者中发现了40例胆道系统癌肿(58%),而在9例副胰管优势型患者中仅发现了1例胆囊癌患者(11%,  $P < 0.01$ ). 与正常胰管系统相比副胰管优势型胆汁中的胰酶浓度明显要低很多. 在副胰管优势型中大部分副胰管中的胰液都直接通过十二指肠小乳头排入十二指肠,而返流入胆管的胰液大大减少,也就造成了与PBM相关的胆道系统肿瘤发生率的下降。

## 3 PBM相关疾病

1969年Babbitt首次提出PBM为胆管囊肿的病理基础,认为胆管囊肿是由于PBM患者胰液逆流流入胆管而形成. 现在大多数学者认为PBM病理状态下胰液逆流流入胆道,使胆管炎反复发作,内膜遭破坏,纤维变性,胆管壁变薄弱,加上共同通道部位的梗阻,导致胆管囊性扩张,形成胆管囊肿<sup>[10-11]</sup>。

与胆管非扩张型PBM相关的疾病有胆道肿瘤、胆石症、慢性胰腺炎和急性胰腺炎等. 另外,也有合并其他部位恶性肿瘤者,如胰腺癌或肝癌等. 胆管非扩张型PBM中胆道恶性肿瘤患病率很高,尤其以胆囊癌为最高. 田代征记 *et al*对1517例PBM患者的分析表明,胆管非扩张型胆道癌患病率为39.3%,明显高于胆管扩张型的10.4%;其中后者的胆囊癌占68.3%,胆管癌占31.7%;前者胆囊癌占92.8%(128例),胆管扩张型1151例中胆管癌占3.3%(38例),而胆管非扩张型351例中胆管癌占1.1%(4例),低于胆管扩张型,但与一般胆管癌发生率的0.003%-0.01%相比仍明显增高<sup>[11]</sup>。

目前对PBM患者胆道癌变机制的研究还不多. Tanno *et al*<sup>[12]</sup>研究发现,63%(15/24)PBM患者伴有胆囊黏膜上皮过度增生,并且不合并胆管扩张的PBM患者胆囊黏膜上皮过度增生比率比合并胆管扩张的PBM患者明显增高,在过度增生的胆囊黏膜上Ki-67表达上调,伴有K-ras突变. 吴高松 *et al*<sup>[13]</sup>研究发现,PBM患者胆汁中次级胆酸和自由胆酸浓度增高,具有潜在致癌作用,并且这种促癌活性通过前列腺素E2和环氧合酶-2途径. Matsubara *et al*<sup>[14]</sup>在27例PBM患者的肿瘤病灶以及非癌胆管上皮中发现了p53突变基因的增加、杂合性基因的缺失和p53的过度表达。

#### 4 PBM的治疗

目前对于合并胆管囊肿的PBM患者, 临床上认为胆管囊肿是癌前病变, 完全切除扩张的胆管、关闭远侧胆总管残端、肝管空肠Roux-en-Y吻合的胆胰管分流术式已成为治疗先天性胆管囊肿的标准术式。

但对无胆管扩张的胆管非扩张型PBM, 治疗上是否同样需要切除胆管、重建胆道的分流术, 目前尚无统一的观点。胆管非扩张型PBM的最主要的问题是并发胆道系统的恶性肿瘤, 尤以胆囊癌为著。胆管扩张型PBM中, 反流液中的次级胆汁酸等致癌物, 需在胆管内滞留一定的时间。而胆管非扩张型PBM中致癌物虽然反流到胆管内但不引起淤积, 可迅速排入十二指肠内, 但胆囊内的致癌物, 由于胆囊的浓缩、吸收导致胆囊壁内蓄积, 可能长期滞留, 易引起癌变<sup>[11,13,15-16]</sup>。

Ohuchida *et al*<sup>[17]</sup>回顾性的研究了196例PBM的患者, 其中152例伴有胆管扩张, 44例不伴胆管扩张。胆管非扩张型中19例(43.2%)合并胆囊癌, 而胆管扩张型中9例(5.9%)合并胆囊癌。在这44例胆管非扩张型PBM病例中23例有着胆囊或胰腺癌的患者已经去世, 还有2例失去了随访, 剩余的19例患者在进行了单纯胆囊切除术后都存活至今, 而且在术中以及术后平均9年的随访期中都没有发现胆管癌。他们认为对于那些胆管非扩张型胰胆管合流异常病例进行预防性的胆囊切除术是最好的处理方法。

吾妻司 *et al*报告243例PBM中胆管非扩张型47例, 其中合并胆囊癌24例(51.1%), 未发现胆管癌; 而胆管扩张型胆囊癌和胆管癌患病率分别为10.7%和8.2%。胆管非扩张型中合并胆囊癌患者从30岁年龄段开始出现, 到40岁年龄段急剧增多。在没有合并胆囊癌的23例中单纯胆囊切除18例, 同时行胆囊切除和肝外胆管切除术5例, 术后随访3年5 mo-15年1 mo, 平均年龄为44.3岁, 其中10例年龄在40岁以上的均未发生胆管癌, 术前有症状的11例术后症状消失。对22例切除的胆囊, 病理学观察有黏膜增生或化生占20例(90.9%); 另外5例胆管切除的胆囊全部有同样改变, 但胆管黏膜未见上述变化。他们认为对没有胆管炎、胰腺炎等的胆管非扩张型PBM, 可行单纯胆囊切除术, 并严密观察病情变化<sup>[11]</sup>。

主张同时切除胆管的学者认为, 胆管非扩张型胰胆管合流异常的胆管癌患病率虽然低于胆囊癌, 但明显高于一般人群的胆道癌患病率,

故应行胆管切除的分流术。

Kobayashi *et al*<sup>[18]</sup>对PBM病例为预防胆道系统肿瘤而行预防性手术的适合年龄进行了探讨研究。在这个研究中共有165例PBM病例, 其中92例儿科病例( $\leq 15$ 岁), 其中63例囊状扩张, 29例梭形扩张, 73例成人患者, 其中45例囊状扩张, 18例梭形扩张, 10例不伴扩张, 他们被进行了肝外胆管切除或者胆囊切除术。在儿科患者中在术前和术后都没有发现癌变患者(术后平均随访期11.7年)。在成人组中, 在45例囊状扩张病例中发现了6例胆管癌(13.3%)(3例术前, 3例术后)。在他们中最年轻的是1位在3年前进行过1次肝外胆管切除术的21岁的女性。一共发现了17例胆管癌, 其中45例囊状扩张病例中发现了3例(6.7%), 18例梭形扩张病例中发现了6例(33.3%), 10例不伴胆管扩张病例中发现了8例(80.0%), 在他们中最年轻的是1位伴有胆管梭形扩张的41岁女性。他们认为为了预防PBM患者胆道系统恶变, 对于那些胆管囊状扩张的患者, 在儿童阶段在其发展成癌前病变前行胆管切除胰胆分流术; 而对于那些伴胆管梭形扩张和不伴胆管扩张的患者在40岁之前的成人早期行预防性的胆管切除术是十分必需的。

虽然切除胆管、重建胆道的胰胆管分流术可以纠正异常的胆胰汇合部胆流动力学紊乱, 防止胰液和胆汁过早混合及胰液逆流入胆管导致的胆道和胰腺发生各种病理生理变化, 但是胰胆管分流术并不是绝对安全的, 存在着胆瘘, 胰瘘及吻合口狭窄等一系列手术并发症, 还有术后的生活质量问题。因此对于胆管非扩张型PBM病例是否需要行胰胆管分流术, 这还需要术者的慎重选择, 还需要在临床实践中来验证。

#### 5 参考文献

- 1 陈凤, 汪健. 胰胆管合流异常及其相关疾病. 医学综述 2006; 12: 179-180
- 2 李索林, 张道荣, 时保军, 李振东, 陈新英. 先天性胆管囊状和梭形扩张的胰胆管合流异常. 中华外科杂志 2000; 38: 349-351
- 3 Matsumoto Y, Fujii H, Itakura J, Mogaki M, Matsuda M, Morozumi A, Fujino MA, Suda K. Pancreaticobiliary maljunction: etiologic concepts based on radiologic aspects. *Gastrointest Endosc* 2001; 53: 614-619
- 4 胡冰, 周岱云, 吴萍, 潘亚敏, 马述春, 龚彪. 先天性胆胰管合流异常与胆囊癌的关联. 中华消化内镜杂志 2004; 21: 225-228
- 5 Nomura T, Shirai Y, Sandoh N, Nagakura S, Hatakeyama K. Cholangiographic criteria for anomalous union of the pancreatic and biliary

#### ■创新盘点

本文就近年来胰胆管合流异常的研究进展进行综述, 着重介绍了胰胆管合流异常的病理生理特征及胆管非扩张型胰胆管合流异常的治疗。

## ■应用要点

本文对于PBM相关疾病的发病机制以及治疗等方面的进展作了较为详细的综述,对指导临床医师制定临床治疗方案具有一定的意义。

- 6 Kaneko K, Ando H, Seo T, Ono Y, Tainaka T, Sumida W. Proteomic analysis of protein plugs: causative agent of symptoms in patients with choledochal cyst. *Dig Dis Sci* 2007; 52: 1979-1986
- 7 吴高松, 邹声泉. 胰胆管合流异常与胆道肿瘤. *中华外科杂志* 2003; 41: 462-464
- 8 Ochiai K, Kaneko K, Kitagawa M, Ando H, Hayakawa T. Activated pancreatic enzyme and pancreatic stone protein (PSP/reg) in bile of patients with pancreaticobiliary maljunction/choledochal cysts. *Dig Dis Sci* 2004; 49: 1953-1956
- 9 Kamisawa T, Egawa N, Nakajima H, Matsukawa M. Dorsal pancreatic duct dominance in pancreaticobiliary maljunction. *Pancreas* 2005; 30: e60-e63
- 10 石景森, 孙学军. 胰胆管合流异常与胰胆管疾病的关系. *临床外科杂志* 2007; 15: 515-516
- 11 白日星, 宋茂民. 胆管非扩张型胰胆管合流异常诊治的进展. *中国普通外科杂志* 2004; 13: 130-132
- 12 Tanno S, Obara T, Maguchi H, Mizukami Y, Shudo R, Fujii T, Takahashi K, Nishino N, Arisato S, Saitoh Y, Ura H, Kohgo Y. Thickened inner hypoechoic layer of the gallbladder wall in the diagnosis of anomalous pancreaticobiliary ductal union with endosonography. *Gastrointest Endosc* 1997; 46: 520-526
- 13 吴高松, 罗先文, 刘正文, 王欣, 汤聪, 邹声泉. 胰胆管合流异常患者胆汁对人胆管癌细胞生长的影响. *中华实验外科杂志* 2003; 20: 402-403
- 14 Matsubara T, Funabiki T, Jinno O, Sakurai Y, Hasegawa S, Imazu H, Ochiai M. p53 gene mutations and overexpression of p53 product in cancerous and noncancerous biliary epithelium in patients with pancreaticobiliary maljunction. *J Hepatobiliary Pancreat Surg* 1999; 6: 286-293
- 15 孟翔凌. 重视胰胆管合流异常的处理. *临床外科杂志* 2007; 15: 227-229
- 16 张斌, 李长锋, 杨蕾, 李丹丹, 张宝刚. 胰胆管合流异常和胆道肿瘤的关系. *中国实验诊断学* 2007; 11: 1124-1125
- 17 Ohuchida J, Chijiwa K, Hiyoshi M, Kobayashi K, Konomi H, Tanaka M. Long-term results of treatment for pancreaticobiliary maljunction without bile duct dilatation. *Arch Surg* 2006; 141: 1066-1070
- 18 Kobayashi S, Ohnuma N, Yoshida H, Ohtsuka Y, Terui K, Asano T, Ryu M, Ochiai T. Preferable operative age of choledochal dilation types to prevent patients with pancreaticobiliary maljunction from developing biliary tract carcinogenesis. *Surgery* 2006; 139: 33-38
- 19 吴高松, 易继林, 邹声泉. 胆胰结合部外科进展. *临床外科杂志* 2007; 15: 565-566
- 20 钟明安, 赵中辛, 周主青. 术中胆汁淀粉酶检测联合胆道造影诊断胆管非扩张型胰胆管合流异常. *肝胆外科杂志* 2007; 15: 266-268
- 21 陈炯, 徐荣楠. 胰胆管合流异常与胰腺炎发病的关系. *中国普通外科杂志* 2005; 20: 652-653
- 22 周建波, 黄晓烽, 邵彩儿, 施建英, 徐瑞华, 周哲波. ERCP对胰胆管合流异常的诊治. *中华消化内镜杂志* 2006; 23: 130-131
- 23 杨宏伟, 李心元, 王慧贞, 肖福大. 伴胰胆管合流异常的胆总管囊肿胆囊上皮组织学变化. *中国医科大学学报* 1995; 24: 166-167
- 24 李索林, 李振东, 牛爱国. 不伴胆管扩张的胰胆管合流异常2例. *中华小儿外科杂志* 1995; 17: 298
- 25 肖现民. 不断加深对胰胆管合流异常的认识. *肝胆外科杂志* 2003; 11: 161-162
- 26 王一飞, 项建斌, 马保金, 蔡端. 成人型胆管囊肿的诊治分析. *中国临床医学* 2006; 13: 596-597
- 27 赵中辛, 钟明安, 卢爱国, 韩俊毅, 肖现民. 成人胰胆管合流异常病人血清淀粉酶同工酶谱的临床观察. *外科理论与实践* 2005; 10: 86-87
- 28 钟明安, 赵中辛. 成人胰胆管合流异常患者胆囊黏膜病理形态观察. *肝胆胰外科杂志* 2007; 19: 346-348
- 29 靳二虎, 马大庆, 张澍田, 冀明, 张忠涛, 王强. 磁共振胰胆管成像诊断胰胆管合流异常的价值. *临床放射学杂志* 2006; 25: 833-837
- 30 林清, 陈佛来, 李志霞, 于则利, 张庆余, 李洁, 夏峰. 从先天性胆总管囊肿手术历史演变探讨合并胰胆管合流异常的CCC现代外科治疗. *中华肝胆外科杂志* 2000; 6: 403-406
- 31 周瑾. 原发胆道结石与胰胆管合流异常关系的临床初步研究. *肝胆外科杂志* 2000; 8: 364-365
- 32 何平, 石景森, 王作仁, 王林. 合并胰胆管合流异常时胆道疾病的手术选择. *中国现代医学杂志* 2002; 12: 105-106
- 33 杨蕾, 张斌, 李长锋, 李丹丹, 孙立波, 郑泽霖. 人胰胆管合流异常胆汁对胆管细胞的影响及其机理探讨. *中国普外基础与临床杂志* 2007; 14: 648-651
- 34 龚振华, 肖现民, 周以明, 郑珊, 胡冰, 龚彪. 十二指肠乳头位置与胰胆管合流异常. *临床儿科杂志* 2004; 22: 540-542
- 35 周存才, 李占元, 曾庆东, 李传福, 李平, 王惠, 孙国瑞, 吕斌. 术后胆道造影诊断胰胆管合流异常18例临床分析. *中华外科杂志* 2006; 44: 336-337
- 36 张克俭, 于忠, 王远新, 董恩钰. 先天性胆管囊性扩张合并胰胆管合流异常. *中华消化内镜杂志* 2000; 17: 78-80
- 37 刘全达, 周宁新, 黄志强, 张文智, 刘贵麟, 王悦华. 先天性胆管囊肿癌变的诊断与治疗. *中华外科杂志* 2005; 43: 839-841
- 38 詹元起, 吴章穆. 先天性胆管囊肿癌变的诊断与治疗. *浙江医学* 2007; 29: 351-352
- 39 彭慈军, 兑丹华, 周廷梅. 先天性胆管囊肿的外科治疗. *遵义医学院学报* 2005; 28: 33-34
- 40 韦军民. 先天性胆管囊肿的诊治原则与进展. *中国医刊* 2007; 42: 12-14
- 41 许圣献, 单礼成, 范西红, 张宪生, 吴桂荣. 先天性胰胆管合流异常20例报告. *中国普外基础与临床杂志* 1998; 5: 371
- 42 许圣献, 单礼成, 范西红, 张宪生, 吴桂荣. 先天性胰胆管合流异常. *中国普通外科杂志* 1998; 7: 133-135
- 43 杨洋, 康世均, 李爱民. 先天性胰胆管合流异常与胆囊癌的关系. *中华肝胆外科杂志* 2000; 6: 439-441
- 44 刘继炎, 耿昌平, 易军. 胰胆管合流异常(附17例报告). *江苏医药* 1997; 23: 500
- 45 段体德. 胰胆管合流异常并发胆胰疾病的诊治问题. *中国普外基础与临床杂志* 1999; 6: 111-112
- 46 孔宪忠, 郭世超, 杨广卿, 席端育, 白兰兰. 胰胆管合流异常并发胰胆疾病的探讨. *陕西医学杂志* 1995; 24: 394-396
- 47 周存才, 李传福, 孙国瑞, 李占元, 董典宁, 王天宝, 张宗利, 姜旭生. 胰胆管合流异常的CT诊断(附3例报告). *放射学实践* 2003; 18: 40-41
- 48 邢古生, 耿进朝. 胰胆管合流异常的病理、临床及影像学诊断. *中华放射学杂志* 2006; 40: 216-219
- 49 钟明安, 肖现民. 胰胆管合流异常的病理特征与诊治进展. *肝胆外科杂志* 2000; 8: 399-340
- 50 周存才, 曾庆东, 李传福, 华伯坝, 孙国瑞, 李占元, 蔡鹏举, 钱国芳. 胰胆管合流异常的磁共振诊断. *放射学实践* 2006; 21: 123-125
- 51 孟翔凌, 何磊, 徐阿曼, 杨文奇, 朱化刚, 熊茂明, 汪正广, 高山城. 胰胆管合流异常的临床意义. *中国普外基*

- 础与临床杂志 2003; 10: 451-453
- 52 石景森, 卢云. 胰胆管合流异常的临床意义及处理. 普外基础与临床杂志 1997; 4: 226-227
- 53 周存才, 李占元, 曾庆东, 李传福, 朱建人, 吉华明, 丁洪斌. 胰胆管合流异常的术后胆道造影表现. 放射学实践 2005; 20: 679-682
- 54 张立军, 李洁, 于则利, 陈佛来, 龚家镇. 胰胆管合流异常合并胆道肿瘤的诊断与治疗. 中华肝胆外科杂志 2003; 9: 608-610
- 55 季福, 施维锦. 胰胆管合流异常和胆道疾病. 中国实用外科杂志 1996; 15: 626-627
- 56 公伟, 李占元. 胰胆管合流异常和胆胰疾病. 中国现代普通外科进展 2005; 8: 138-140
- 57 周存才, 孙国瑞, 张宗利, 姜旭生, 李占元. 胰胆管合流异常三例. 腹部外科 2002; 15: 368
- 58 于则利, 张立军, 李洁, 陈佛来. 胰胆管合流异常影像学诊断和外科治疗原则探讨. 中华消化内镜杂志 2002; 19: 346-348
- 59 石景森, 王作仁. 胰胆管合流异常与胆道疾病的关系(附28例分析). 中国实用外科杂志 1995; 15: 600-601
- 60 王元杰, 姜家宝. 胰胆管合流异常与胆囊胰头重复癌的诊治(附1例报告). 临床肿瘤学杂志 1996; 1: 79
- 61 苗同国, 张静喆. 胰胆管合流异常与胆胰疾病. 肝胆外科杂志 2007; 15: 316-319
- 62 王小林, 魏明发. 胰胆管合流异常与先天性胆管扩张症胆道癌变. 中华小儿外科杂志 2003; 24: 274-276
- 63 俞荣漳, 金龙俊. 胰胆管合流异常与小儿胰腺炎. 山西医药杂志 1997; 26: 540-541
- 64 赵莉, 李振东. 胰胆管合流异常与胰腺炎. 河北医科大学学报 2001; 22: 370-373
- 65 田伏洲, 王茂旭, 王建中, 罗来华, 黄大熔, 张丙印, 胡建中. 胰胆管合流异常与胰腺炎的关系(附48例报告). 中华外科杂志 1995; 33: 345-347
- 66 秦兴雷, 石莉, 李志强, 石景森, 张练, 王作仁, 王林. 胰胆管合流异常与胰腺炎关系的探讨. 中国普通外科杂志 2000; 9: 216-218
- 67 闫勇, 蔡忠红, 田伏洲, 王雨, 杨锁军, 陈涛. 胰胆管合流异常致胆总管扩张症的诊断治疗. 中华肝胆外科杂志 2005; 11: 302-303
- 68 刘继炎, 耿昌平, 易军. 自发性胆道穿孔与胰胆管合流异常. 实用儿科临床杂志 1997; 12: 342-343
- 69 张蓓, 缪飞, 汪登斌, 江浩, 陈克敏. 先天性胆管囊肿合并胆道肿瘤的CT表现. 上海医学影像 2006; 15: 99-101
- 70 李越华, 崔江云, 朱红, 李晓, 张小文, 李立春, 王琨, 王炳煌. 成人胆管囊肿的诊断与治疗. 肝胆外科杂志 2006; 14: 375-376

## ■同行评价

本文立题合理, 内容全面, 论述条理, 文笔流畅, 对临床具有一定的参考价值.

编辑 师忠芳 电编 郭海丽

ISSN 1009-3079 CN 14-1260/R 2008年版权归世界华人消化杂志

## ●消息●

## 世界华人消化杂志正文要求

**本刊讯** 本刊正文标题层次为 0引言; 1 材料和方法, 1.1 材料, 1.2 方法; 2 结果; 3 讨论; 4 参考文献. 序号一律左顶格写, 后空1格写标题; 2级标题后空1格接正文. 以下逐条陈述: (1)引言 应包括该研究的目的和该研究与其他相关研究的关系. (2)材料和方法 应尽量简短, 但应让其他有经验的研究者能够重复该实验. 对新的方法应该详细描述, 以前发表过的方法引用参考文献即可, 有关文献中或试剂手册中的方法的改进仅描述改进之处即可. (3)结果 实验结果应合理采用图表和文字表示, 在结果中应避免讨论. (4)讨论 要简明, 应集中对所得的结果做出解释而不是重复叙述, 也不应是大量文献的回顾. 图表的数量要精选. 表应有表序和表题, 并有足够具有自明性的信息, 使读者不查阅正文即可理解该表的内容. 表内每一栏均应有表头, 表内非公知通用缩写应在表注中说明, 表格一律使用三线表(不用竖线), 在正文中该出现的地方应注出. 图应有图序、图题和图注, 以使其容易被读者理解, 所有的图应在正文中该出现的地方注出. 同一个主题内容的彩色图、黑白图、线条图, 统一用一个注解分别叙述. 如: 图1 萎缩性胃炎治疗前后病理变化. A: …; B: …; C: …; D: …; E: …; F: …; G: … 曲线图可按●、○、■、□、▲、△顺序使用标准的符号. 统计学显著性用: <sup>a</sup> $P<0.05$ , <sup>b</sup> $P<0.01$ ( $P>0.05$ 不注). 如同一表中另有一套 $P$ 值, 则<sup>c</sup> $P<0.05$ , <sup>d</sup> $P<0.01$ ; 第3套为<sup>e</sup> $P<0.05$ , <sup>f</sup> $P<0.01$ .  $P$ 值后注明何种检验及其具体数字, 如 $P<0.01$ ,  $t=4.56$  vs 对照组等, 注在表的左下方. 表内采用阿拉伯数字, 共同的计量单位符号应注在表的右上方, 表内个位数、小数点、±、-应上下对齐. “空白”表示无此项或未测, “-”代表阴性未发现, 不能用同左、同上等. 表图勿与正文内容重复. 表图的标目尽量用 $t/\text{min}$ ,  $c/(\text{mol/L})$ ,  $p/\text{kPa}$ ,  $V/\text{mL}$ ,  $t/^\circ\text{C}$ 表达. 黑白图请附黑白照片, 并考入光盘内; 彩色图请提供冲洗的彩色照片, 请不要提供计算机打印的照片. 彩色图片大小 $7.5\text{ cm}\times 4.5\text{ cm}$ , 必须使用双面胶条黏贴在正文内, 不能使用浆糊黏贴. (5)致谢 后加冒号, 排在讨论后及参考文献前, 左齐. (常务副总编辑: 张海宁 2008-04-18)



# 结直肠癌的影像学诊断进展

梁新梅, 程英升

## ■背景资料

结直肠癌的发病率逐年增高, 且患者趋于年轻化, 他已成为威胁人们健康生活的主要疾病之一。早期发现和准确诊断对于有效治疗十分重要。影像学诊断在结直肠癌的发现和诊断中发挥着重要作用。

梁新梅, 程英升, 上海交通大学附属第六人民医院放射科 上海交通大学影像医学研究所 上海市 200233

作者贡献分布: 梁新梅及程英升对此文所作贡献均等; 本论文选题及指导由程英升完成, 写作由梁新梅完成。

通讯作者: 程英升, 200233, 上海交通大学附属第六人民医院放射科, 上海交通大学影像医学研究所。

cjr.chengyish@vip.163.com

电话: 021-64823392

收稿日期: 2007-10-11 修回日期: 2008-02-29

## Progress in imaging diagnosis of colorectal cancer

Xin-Mei Liang, Ying-Sheng Cheng

Xin-Mei Liang, Ying-Sheng Cheng, Department of Radiology, the Sixth People's Hospital of Shanghai Jiaotong University, Imaging Medical Institute of Shanghai Jiaotong University, Shanghai 200233, China

Correspondence to: Dr. Ying-Sheng Cheng, Department of Radiology, the Sixth People's Hospital of Shanghai Jiaotong University, Imaging Medical Institute of Shanghai Jiaotong University, Shanghai 200233, China. cjr.chengyish@vip.163.com

Received: 2007-10-11 Revised: 2008-02-29

## Abstract

Colorectal cancer is one of the most common malignancies, and has become one of the main diseases that threaten people's health and influence the quality of people's life due to its rising incidence. With the significant improvements in adjuvant therapy for colorectal cancer and the refinements in surgical technique, the accurate preoperative staging becomes very important for clinical doctors to choose the optimal therapy. Imaging diagnosis plays an important role in the preoperative staging and postoperative assessment of colorectal cancer, providing the accurate information of the tumor for clinical doctors making treatment decisions and surveillance after surgery. Recently, rapid developments in imaging techniques and modifications of the machines provide magnetic resonance imaging (MRI) with great advantages and enhanced status in the evaluation of colorectal cancer.

Key Words: Colorectal cancer; Barium enema; Endoscopic ultrasound; Computed tomography; Magnetic resonance imaging; Positron emission to-

## mography

Liang XM, Cheng YS. Progress in imaging diagnosis of colorectal cancer. *Shijie Huaren Xiaohua Zazhi* 2008; 16(11): 1220-1227

## 摘要

结直肠癌是胃肠道最常见的恶性肿瘤之一, 其发病率呈逐年上升趋势, 已成为影响人们健康和生活质量的主要疾病之一。伴随结直肠癌治疗方法的优化及外科手术的改良, 结直肠癌术前的准确分期, 对于临床医生从众多治疗方法中选出最佳治疗方案显得尤为重要。影像学诊断在结直肠癌的术前应用及术后评估中发挥了重要作用, 他能提供有关癌肿比较准确的信息, 从而帮助临床医生制定治疗方案和选择外科手术术式以及监测预后。近年来MRI仪器的快速更新和成像技术的发展, 使得MRI在结直肠癌评估中发挥了显著优势和作用。

关键词: 结直肠癌; 钡剂灌肠; 腔内超声; 计算机体层摄影; 磁共振成像; 正电子发射体层摄影

梁新梅, 程英升. 结直肠癌的影像学诊断进展. 世界华人消化杂志 2008; 16(11): 1220-1227

<http://www.wjgnet.com/1009-3079/16/1220.asp>

## 0 引言

结直肠癌是胃肠道常见的恶性肿瘤之一, 随着人们饮食结构的变化: 高热量、高蛋白、低纤维食物的摄入, 生活方式及生活环境的变化, 其发病率呈逐年上升趋势, 发病年龄也趋向年轻化, 结直肠癌已成为威胁人们健康和影响生活质量的主要疾病之一<sup>[1]</sup>。早在2003年, 全世界每年新增病例就已超过50万<sup>[2]</sup>。有学者报道, 结直肠癌在恶性肿瘤的发病率和死亡率中, 在中国占第4位<sup>[3]</sup>; 在美国占第3位<sup>[4]</sup>。结直肠癌的传统治疗方法主要是外科手术加化疗, 在过去的30年中, 结直肠癌的辅助治疗发生了巨大改进, 目前治疗方法包括新辅助治疗、改良后的外科手术和系统的辅助疗法<sup>[5]</sup>。结直肠癌治疗的主要问题是肿瘤复发, 早期局部肿瘤患者可以只经外科

## ■同行评议者

肖恩华, 教授, 中南大学湘雅二医院放射教研室

手术治疗加术后化疗, 而晚期肿瘤发生转移的患者则需要系统长期的放化疗及外科手术切除<sup>[5-6]</sup>. 结直肠癌术前的准确分期, 对于从众多治疗方法中选出最佳治疗方案是非常必要的, 也是非常重要的; 影像学诊断在明确结直肠癌的诊断、确定系统治疗方案、选择外科手术术式及监测预后等方面中, 都发挥了重要的作用, 受到越来越多临床医生的重视<sup>[6-10]</sup>. 准确的影像学分期、最佳的外科术式、细致的病理组织评定结合系统的术前术后辅助治疗, 是目前也是将来治疗结直肠癌方案的基础<sup>[5,11]</sup>.

结直肠癌的影像学诊断方法, 包括: 钡剂灌肠(barium enemas, BE)、腔内超声(endoscopic ultrasound, EUS)、计算机体层摄影(computed tomography, CT)、磁共振成像(magnetic resonance imaging, MRI)和正电子发射体层摄影(positron emission tomography, PET)等. 以下将对结直肠癌的影像学诊断方法进行分别介绍.

## 1 BE

大多数结直肠癌是由直肠腺瘤或息肉发展而来的, 腺瘤或息肉的大小是预测他们是否恶变的主要指标, 直径小于5-6 mm到直径大于2 cm的腺瘤或息肉, 其恶变率由0%上升到40%-50%<sup>[12]</sup>, 早期发现具有恶变征象的病灶, 有助于积极治疗和预后. BE是筛选结直肠癌高危人群和有息肉相关病史人群的有效方法, 可以排除结直肠癌多发癌和息肉病<sup>[13]</sup>.

BE分为单对比钡灌肠(single-contrast barium enemas, SCBE)和双对比钡灌肠(double-contrast barium enemas, DCBE), 前者主要用于对中晚期癌肿及肠梗阻的检查, 对小息肉的检查不敏感; 后者检出息肉及肿瘤方面均优于前者, 尤其是对早期的癌肿. BE可以发现大部分恶性征象, 观察病变的大小、蒂的有无、形态及表面结构, 具有一定的临床价值. 与SCBE相比, DCBE检查出直径小于10 mm的病灶, 具有更高的敏感性和准确性; 对大于10 mm的病灶的敏感性可达33%-100%, 对结直肠癌的敏感性达到62%-100%<sup>[14-15]</sup>. 有文献报道<sup>[16]</sup>, 对于50岁以上的结直肠癌常危人群进行检测时, DCBE对结直肠息肉的发现率可达26.8%, 其中对直径大于10 mm的息肉发现率为11.6%, 直径在6-9 mm的为5.4%, 直径在0-5 mm的为9.8%. Tawn *et al*<sup>[17]</sup>通过对5454例检查结果研究发现, DCBE对结直肠癌的发现率为92.9%, 诊断率可达85.9%. 对于怀疑

有结直肠癌的患者, 先进行DCBE检查, 可以使90%的非结直肠癌患者免去做直肠镜检查的需要, 并且可以对真正结直肠癌患者进行快速简便的初步诊断和分期<sup>[18]</sup>.

BE是一项运用广泛的常规放射学检查方法. DCBE在结直肠癌检查方面的局限性, 主要在于不能对肿瘤的进行细致的TNM分期, 但是, 至今DCBE仍是结直肠癌检查的一个简单有效、敏感而特异且价格便宜的诊断方法<sup>[19]</sup>.

## 2 EUS

EUS自1983年引入临床以来<sup>[20]</sup>, 用于结直肠癌的分期已有多十年, 成为结直肠癌术前分期中的重要方法. 其中直肠内超声(endorectal ultrasound, ERUS)能显示出结直肠肠壁的各层结构, 判断出肿瘤浸润的程度及淋巴结受累的情况, 从而为临床医生提供准确的分期信息, 指导治疗方案的制定和外科手术的选择. Savides *et al*<sup>[21]</sup>总结了EUS在直肠癌方面的主要应用: (1)当经EUS评估为T<sub>1</sub>期时, EUS检查帮助临床医生决定大息肉或小癌灶患者是选择经内镜行黏膜切除还是经肛门行切除术; (2)当直肠癌癌灶大时, EUS检查帮助临床医生决定患者在接受外科手术前是否需要化疗和或放疗; (3)用于直肠癌术后的监测.

EUS分硬、软两种超声探头, 超声换能器可以提供直肠壁360度全方位的图象, 能够较好的显示病变的全貌. 硬式探头能够检查直肠远段最远12 cm处的病变, 使用3.5-4.0 MHz的低频探头只能显示直肠的2-3层结构, 而7.5 MHz可鉴别直肠的5层结构, 分别为充盈水的球囊与黏膜层所产生的界面回波、黏膜层、黏膜下层、肌层、肌层与脂肪层的界面. 第1、3、5层为高回声, 第2、4、6层为低回声. 使用高频探头, 还可显示直肠的7层结构, 即固有肌层又被分为内侧的环层肌和外侧的纵行层以及二者之间的界面. ERUS对肿瘤的分期按照TNM标准. 超声声像图上, 肿瘤边缘破坏和穿透直肠层表明局部分期, T<sub>1</sub>局限于前3层, 即没有突破固有肌层, 关键的鉴别为肌层中央的高回声层存在, 代表完整的黏膜下层; T<sub>2</sub>突破固有肌层, 黏膜下层消失, 但是肌层最外层仍保持完整; T<sub>3</sub>期超出肌层, 进入周围脂肪层; 侵犯比邻的组织器官为T<sub>4</sub>, 但只要肿瘤侵犯腹膜返折和腹膜表面也为T<sub>4</sub>期. 据报道<sup>[22]</sup>, EUS预测直肠癌局部浸润(即T分期)的准确性为80%-95%, 而对淋巴结分期的准确性要低一些

## ■研发前沿

CTC、MRI、PET及PET-CT是当今结直肠癌影像学诊断的研究热点. 在不同时期如何选择恰当的检查方法是临床医生面临的一个问题.

### ■相关报道

有研究表明, PET对大于1 cm的肝脏转移灶最明确, 对小于1 cm的转移灶, 由于受分辨率的限制, 与术中超声(US)相比, 其准确性明显下降。

为70%-75%。

EUS对淋巴结的显示较差, 不如对肿瘤浸润程度的判断那样准确。正常淋巴结显示为卵圆形低回声团块, 位于直肠周围的脂肪内; 淋巴结受累表现为正常淋巴结形态失常和回声改变<sup>[21,23]</sup>。但淋巴结大小、形态及边界轮廓不具有特征性; 淋巴结回声模式表现为低回声、高回声及混合回声。高回声多为非特异性炎性, 淋巴浸润多为低回声或混合回声。这种标准被大多数研究者所采纳, 准确性为73%-83%<sup>[24-26]</sup>, Nesbakken *et al*<sup>[26]</sup>对118例患者研究发现, EUS对N期的分期准确性为65%, 敏感性和特异性分别为41%和68%。EUS对位于原发灶周围微小转移灶的检出准确性下降, 而远离原发灶的淋巴结, 由于超出换能器的探测范围不能被发现。超声引导下的细针穿刺(EUS-FNA)可以提高淋巴结分期的准确性, 但仅适用于非原发灶附近的淋巴结, 原因在于EUS-FNA经过原发灶时会导致假阳性和不真实的结果, 所以他在结直肠癌的治疗方案中发挥的作用较小<sup>[27]</sup>。

三维超声图像重建, 可以提高EUS的准确性并降低分期的误差。Kim *et al*<sup>[28]</sup>比较了三维超声与二维超声及CT在直肠癌分期方面的准确性, 结果三维超声的T分期准确性为78%, 而二维超声为69%, CT为57%; 三者淋巴结受累分期的准确性分别为65%, 56%和53%。EUS对肿瘤诊断准确性与操作者的经验有很大程度的相关, 在二维超声检查时为47%, 在三维超声检查时为65%; 如果能祛除操作者的误差, T分期及淋巴结分期的准确性在二维超声检查时将分别提高到88%和76%, 在三维超声检查时会提高到91%和90%<sup>[27]</sup>。另外, EUS存在不能检查整个肿瘤的限制, 尤其当肿瘤位置较高或肠腔狭窄, 超声探头不能通过狭窄的肠腔无法完成检查, 有时肿瘤位于近肛管处的直肠壶腹后方也存在盲区。

### 3 CT

CT在结直肠肿瘤中的主要优势在于显示肿瘤的部位、大小、形态和周围组织受侵、淋巴结受累及远处脏器的转移等。近年来, 随着CT仪器的更新及CT成像技术的发展, CT对微小病灶检出的敏感性和特异性大为增加, 在结直肠癌术前分期及术后监测中发挥了重要重用。结直肠癌的CT检查可分为平扫、增强薄层扫描、CT结肠成像(CT colongraphy, CTC)等。结直肠癌在CT上主要表现为肠壁局部不规则环周或偏心

性增厚、肠腔狭窄, 肠腔内息肉状或菜花状肿块, 其内可见坏死区和钙化区以及肠壁增厚和肿块异常强化。多层螺旋CT(MSCT)在减少运动伪影和更好地显示动态增强效果方面较普通CT具有优势, 尤其16排和64排螺旋CT具有扫描速度快、重建图像质量高等优势, 对小的肿瘤病灶具有很高的敏感性和特异性。常规CT对结直肠癌分期准确性可达64%-76%<sup>[29]</sup>, 而MSCT可达86%以上, 其敏感性、特异性可达87%和88%<sup>[30]</sup>。在对肠壁浸润深度检测方面, Kulinna *et al*<sup>[30]</sup>研究发现, MSCT动态双对比检查的敏感性、特异性、阳性预测值、阴性预测值和准确性分别为85%、87%、88%、84%和86%, 高于EUS的59%、63%、72%、48%和60%。结直肠癌的淋巴结转移通常转移到腹股沟、腹膜后主动脉旁, 直肠远端的肿瘤及肛门管的肿瘤通常多转移到腹股沟。CT以淋巴结形态或大小异常作为诊断的依据, 对结直肠癌淋巴结受累的检出率较EUS明显要高, 其敏感性、特异性、阳性预测值、阴性预测值和准确性可达75%、85%、75%、85%和81%, 而EUS则为55%、71%、50%、74%和65%<sup>[30]</sup>; CT对低位直肠癌附近淋巴结受累判断的准确性则更高, 其敏感性可达95%, 特异性可达94%<sup>[31]</sup>。

结直肠癌患者发生肺转移与发生肝转移的机率一样普遍<sup>[32]</sup>, T分期较高的患者发生肺转移的机率更高, 通过胸部CT扫描可以发现早期的微小转移病灶, 从而指导临床医生制定治疗计划<sup>[33]</sup>。近来三项大型多中心临床研究报道了结直肠癌患者从肝脏CT检查中受益非浅, 并将CT检查推荐为结直肠癌患者的检查项目<sup>[34-36]</sup>。美国临床肿瘤协会(ASCO)<sup>[37]</sup>指出, 结直肠癌术后高危复发患者及经外科手术可治愈的患者, 应当在初始治疗3年后进行每年一次的胸部和腹部CT检查进行监测, 而盆腔CT检查应被列为直肠癌的监视检查项目。CT的缺陷在于不能像超声那样显示肠壁的多层结构, 因而鉴别T<sub>1</sub>与T<sub>2</sub>期肿瘤不够准确。但是, 在评价局部或区域癌肿扩散、远处肺及肝的转移方面具有重要的价值。

CTC是利用单层或多层螺旋CT快速扫描获得一系列结直肠区域的容积数据, 然后经计算机软件进行多平面重组和三维表面重建、腔内导航等后处理技术, 获得结直肠相关信息的成像技术; 常用的图像后处理方法有3种, 即CT仿真结肠镜(CT virtual colonoscopy, CTVC), 空气造影成像(air cast imaging, ACI)或称三维表面

覆盖成像(SSD), 容积显示或容积重建(volume rendering, VR)及多层面重建技术(multiple planner reconstruction, MPR)与CTVC的融合图像<sup>[38]</sup>. CTVC具有类似电子结肠镜检查效果, 检查前要求充分的肠道准备、足够的气体充盈、薄层扫描; 适合对高危人群进行普查, 且具有安全、易耐受、痛苦小、不受肠腔狭窄的限制等优点, 尚未见有关并发症的报道. ACI也称大肠三维表面覆盖成像, 能对大肠分布的全部区域进行表面覆盖成像, 得到类似大肠充气像, 显示病灶的部位及形态. VR可获得比较真实的三维重建图像, 从不同的角度和水平显示病灶及病灶的大小, 具有立体直观的效果, 可与常规双对比BE图像相比. MPR-CTVC融合图像是将MPR的二维图像与CTVC的三维图像相结合的一种成像技术, 对病灶的显示具有独特的优越性. 大量研究表明, CTC对大于10 mm病变诊断的准确性与纤维结肠镜相当. Iannaccone *et al*<sup>[39]</sup>对158例患者研究发现, 结直肠CTC对直径大于等于10 mm息肉的敏感性为100%, 对直径在6-9 mm的息肉为83.3%, 对5 mm以下的息肉为51.3%; 总的敏感性、特异性分别为96.0%和96.6%, 阳性预测值为94.1%, 阴性预测值为97.7%; 而对所有的结直肠癌均能诊断, 敏感性100%. Morrin *et al*<sup>[40]</sup>对100例高危患者研究发现CTC对结肠癌的敏感性为100%, 对直径大于10 mm, 6-9 mm, 小于5 mm的息肉病变的敏感性分别为91%、82%及55%. 与DCBE比较, CTC对直径在6-10 mm结直肠息肉的检出率可达63%-86%, 明显高于DCBE的39%-71%; 而对于直径小于6 mm的结直肠息肉, CTC的检出率为56%左右, 而DCBE则低于44%<sup>[41-44]</sup>.

随着计算机与影像技术的发展, CTC的准确性、可靠性将进一步得到提高, CTC将成为结直肠癌普查的主要手段之一. 但是CTC显示的是肠腔内结构和病变的影像表现, 不能进行活检, 因此, 缺乏组织特异性, 对黏膜的充血、水肿、浅表隆起及凹陷等病变的检查, 不如肠镜敏感<sup>[3]</sup>; 对结直肠息肉检查的特异性较DCBE稍差<sup>[44]</sup>.

#### 4 MRI

结直肠的位置相对固定, 肿瘤与周围的脂肪组织之间形成良好的对比, 且很少受到由于呼吸度影响造成的伪影的干扰, 加上MRI多参数及多脉冲序列的选择, MRI在结直肠癌分期中具有很好的优势. 近年来, 随着MRI设备的快速更新,

以及高磁场梯度、成像参数及各种线圈(腔内线圈、体部线圈、相控阵线圈等)的应用, MRI在直肠癌的准确分期中显示出巨大优势并发挥了重要作用. MRI在结直肠癌分期中最突出的优势是: 能清楚的描述出肿瘤与包绕结直肠系膜筋膜的关系<sup>[45-49]</sup>, 该范围在1 mm内都能在MRI上显示, 因此外科手术时确定的环周切缘(circumferential resection margin, CRM)可从中判断得出<sup>[50]</sup>. 病理学研究表明, 当CRM大于1 mm时, 肿瘤切缘的阳性率及复发率明显降低<sup>[51]</sup>, 因而CRM的准确判断有助于提高结直肠癌分期的准确性、外科手术的质量及患者的预后. Mathur *et al*<sup>[52]</sup>通过对36例直肠癌患者的研究, 发现MR在判断直肠系膜筋膜受侵方面有较高的敏感性和特异性, 分别为80%和84%, 其阳性预测值和阴性预测值分别为44%和96%.

MRI显示结直肠肠壁的各层为: (1)黏膜层, 较薄, 呈低信号强度; (2)黏膜下层, 较厚, 呈较高信号强度; (3)肌层, 呈低信号强度, 有时环行肌和纵行肌会不同; (4)肠周脂肪层, 呈高信号强度; (5)肠周筋膜层, 细微, 呈低信号强度, 他包绕肠周脂肪层和结直肠<sup>[45]</sup>. 结直肠系膜在T<sub>1</sub>WI上呈等信号强度, 在T<sub>2</sub>WI上呈低信号强度<sup>[47]</sup>. T<sub>1</sub>WI有助于评价结直肠周围的脂肪浸润, T<sub>2</sub>WI有助于显示肠壁的浸润深度和固有肌层与直肠系膜筋膜的关系; 冠状位和矢状位有助于显示盆腔侧壁和筋膜、肛管与盆底结构的关系, 为外科保肛手术提供可靠的客观依据; 压脂的冠状、矢状和轴位T<sub>2</sub>WI可以显示结直肠周围脂肪间隙的水肿和浸润. 肿瘤在T<sub>1</sub>WI像上呈现低信号的改变, 增强后病变显著强化; T<sub>2</sub>WI像上, 肿瘤表现为局部或弥漫性肠壁增厚与肿块, 与固有肌层比信号轻微增高. 固有肌层表现为环绕肠腔的低信号环状带. T分期是以肿瘤浸润到肠壁不同层及相关肠周筋膜来判断的, 低于T<sub>2</sub>期的肿瘤固有肌层保持完整或部分完整; 肠腔外广基底的软组织影与腔内的软组织肿块具有相同的信号变化特征, 是诊断T<sub>3</sub>期肿瘤的可靠征象<sup>[47]</sup>, 肿瘤旁肠壁内的肠周脂肪层呈连续的针刺状, 被认为是T<sub>3</sub>期病变的特征表现<sup>[45]</sup>; T<sub>4</sub>期为肿瘤侵犯周围组织器官或侵犯腹膜表面.

MRI通常根据淋巴结大小来判断是否转移, 因存在一些缺陷, 敏感性及特异性均低. Brown *et al*<sup>[53]</sup>研究发现: 从淋巴结的形态和信号上判断则具有较好的可信度; 转移淋巴结为边缘不规则和中央存在低信号区, 其敏感性为85%, 特异

#### ■创新盘点

本文综述了结直肠癌影像学诊断的基本知识及最新进展, 与其他相关或类似文章相比, 信息量较全面, 参考文献较新.



### ■应用要点

本文介绍并指出了结直肠癌各种不同影像学诊断方法的特点及优劣势,对临床医生在不同时期选择恰当的检查方法有一定的帮助。

性为97%。Koh *et al*<sup>[54]</sup>根据T<sub>2</sub>WI淋巴结的信号特点,把淋巴结分为4类:均匀低信号、中央低信号、偏心高信号和均匀高信号,研究发现96%的非癌性淋巴结为均匀低信号或中央低信号,47%的反应性淋巴结为中央低信号,淋巴结的中央低信号比均匀的低信号更常见于反应性淋巴结增生( $P < 0.01$ ),阳性预测值67%;95%的偏心高信号和均匀高信号见于直径1 mm以上的转移性淋巴结,认为SPIO增强T<sub>2</sub>WI可以对淋巴结的良恶性做出鉴别。均匀低信号和中央低信号为良性,中央低信号多为反应性淋巴结。

MRI结合腔内线圈,可显示肠壁的多层结构,内层的黏膜和黏膜肌层呈高信号,中层为高信号的黏膜下层和低信号的固有肌层,最外层是高信号的脂肪层。多数学者在此基础上的前瞻性研究发现术前腔内线圈MR分期与病理符合率为72%-100%<sup>[55-56]</sup>,对T<sub>1</sub>-T<sub>2</sub>的准确性达92%,T<sub>3</sub>期的准确性达94%,对淋巴结的准确性为69%,敏感性和特异性为82%和55%<sup>[55]</sup>;与EUS相比,腔内MR在判断肿瘤浸润深度和淋巴结转移方面的准确性优于EUS。但腔内线圈具有与EUS同样的限度,不适于肠腔狭窄较重者和不能显示肿瘤的全貌和肠系膜筋膜以及盆腔其他比邻组织结构,且有腔内线圈存在伪影和线圈不能正确放置等缺点<sup>[55]</sup>。目前研究表明,尽管腔内线圈能够显示肠壁的多层结构,但在分期的准确性方面不如相控阵线圈<sup>[56]</sup>。

MRI结合相控阵线圈或体部线圈,能够显著提高信-噪比,提供高分辨率、大范围的视野<sup>[57-58]</sup>,对结直肠筋膜及系膜的情况和盆腔其他邻近组织结构显示更加清楚,能更好地评价肿瘤对周围组织器官的侵犯情况<sup>[47]</sup>,通过此方法,MRI预测复发危险因素CRM的准确性得到了很大提高<sup>[5,52,57,59]</sup>。Ferri *et al*<sup>[60]</sup>研究发现,术前MRI结合相控阵线圈检查,在肿瘤浸润分期方面的准确性为88%( $k = 0.75$ ),对淋巴结转移分期的准确性为59%( $k = 0.26$ ),MRI正确评估了87%的患者的肛门括约肌浸润。

近年来功能性磁共振成像(functional magnetic resonance imaging, fMRI)在国内外倍受关注,他既能反映病变的形态学改变,又能发现病变局部功能状态的变化,在影像诊断中显示出巨大的潜能。其中动态增强磁共振成像(dynamic contrast-enhanced magnetic resonance imaging, DCE-MRI)可以提供病变组织内的血管密度、血管通透性等相关信息,具备了在分

子水平上对肿瘤血管进行描述的能力,从而提供更为可靠的信息来表述肿瘤与结直肠周围组织的关系,即表述出全直肠系膜切除术(Total mesorectal excision, TME)的CRM。结直肠癌患者复发和增加发生转移危险的最重要的引发因素是CRM 1 mm内出现了微小肿瘤细胞,CRM的预测能够主导外科手术的准确性,并使TME越来越完善且更多的应用于临床当中<sup>[61]</sup>。3.0T高场磁共振仪的引入及相控阵线圈的改进,使得MRI更加准确的显示出CRM,其预测的准确性与术后标本的病理组织学评定结果相当<sup>[9,10,62-63]</sup>。有文献报道<sup>[62]</sup>,经认真细致的评估,MRI在0.5 mm的范围内对直肠癌肿瘤肠壁浸润深度的预测,同病理组织学分析的结果是不相上下的。

### 5 PET

CT、EUS和MR是根据病变的解剖位置关系的改变做出判断,当病变太小或手术、放化疗等使正常解剖关系发生变化时,他们检查的准确性会受到影响。PET检查侧重于脏器功能变化的显示,与CT、EUS、MR不同,他以18-氟脱氧葡萄糖(18-FDG)为示踪剂,揭示肿瘤细胞的糖代谢异常改变,从而对肿瘤进行定性、定位、分期及监测疗效。PET对远处脏器不论是淋巴区域还是淋巴结以外的转移的检出都具有优势<sup>[64]</sup>。PET在结直肠癌分期的主要优势是对全身脏器的检查,1次PET检查可以发现全身各部位如肝脏、肺脏、腹膜及腹膜后和盆腔的情况,可以同时发现是否有远处转移,尤其对肝脏转移的发现敏感,这点优于CT、MR等1次只能检查局部脏器。CT或MR是根据肝脏的密度或信号的差异和淋巴结的大小作为诊断良恶性的标准,他们不能区分有无活性的癌组织,尤其在病变较小时,存在过低或过高估计肿瘤的情况,而PET不仅能提供病灶的活性,有助于选择治疗方案,而且其敏感性高达89%<sup>[65]</sup>,尤其对较小的转移灶其敏感性、特异性为100%<sup>[66]</sup>。PET有助于结直肠癌的分期,并能指导治疗方案。Heriot *et al*<sup>[67]</sup>研究发现:39%的患者由于PET检查而改变分期,22%的患者改变治疗方案,Whiteford *et al*<sup>[65]</sup>也有类似的结论,发现26%的患者因此改变治疗方法。

PET由于空间分辨率低和不能对解剖结构进行准确定位,因而不能显示肿瘤对肠壁的浸润深度和确切的侵犯范围,但对于结直肠周围出现示踪剂,其诊断的特异性可高达96%;对区域淋巴结诊断的特异性高,但由于淋巴结转移

多位于结直肠周围, 与原发灶的距离较近, 因而敏感性较低, 有文献报道其敏感性仅为29%<sup>[64]</sup>. 另有研究表明, PET对大于1 cm的肝脏转移灶最明确, 对小于1 cm的转移灶, 由于受分辨率的限制, 与术中超声(US)相比, 其准确性明显下降<sup>[68]</sup>.

近来, PET-CT的出现, 克服了PET空间分辨率低和不能对解剖结构准确定位的缺点, 提高了以往单纯PET检查和单纯CT检查的功能, 能同时完成代谢显像与解剖显像, 在结直肠癌术前分期及术后评估中显示出了优势, 尤其对结直肠癌的N, M分期具有独特的优越性. PET-CT的融合效应较单纯的PET检查能更早的检测出早期的转移灶, 从而更有效的指导结直肠癌的治疗方案<sup>[69]</sup>. 有研究报道增强PET-CT在结直肠癌淋巴结分期中具有较高的准确性, 优于非增强PET-CT, 前者的敏感性, 特异性, 阳性预测值及阴性预测值分别为85%, 68%, 83%, 72%和79%, 后者的依次为85%, 42%, 73%, 62%和70%<sup>[70]</sup>. 而FDG-PET-CT检查能为低位直肠癌患者提供分期的辅助信息, 可辨别经EUS和MRI分期不一致的结果, 从而在一定程度上指导临床医生更准确的制定不同时期的治疗方案<sup>[71]</sup>.

总之, 结直肠癌的影像学检查方法各有优劣势. BE适合于筛选高危人群和有息肉相关病史的患者, 可以作为一种普查的手段. CT在判断远处转移方面具有很高的诊断价值, 但在局部浸润分期方面略受限制. PET在系统及局部分期中具有辅助作用, 尤其适用于结直肠癌复发时, 但仍未广泛用于术前分期. EUS是目前结直肠癌术前局部分期中广泛运用的检查方法, 且其准确性高. 近来, 随着MRI仪器及技术的快速发展, 他在结直肠癌术前局部分期中显示出了巨大优势, MRI结合相控阵线圈的应用, 其检查结果的准确性与EUS相当, 部分结果甚至与病理组织学检查结果相当, 成为结直肠癌诊断及分期的很有潜力的检查手段, 被誉为目前结直肠癌术前分期检查的最佳方法. 在临床实践中, 我们应当结合实际情况来选择有效、准确的检查方法.

## 6 参考文献

- 1 Ferlay J, Autier P, Boniol M, Heanue M, Colombet M, Boyle P. Estimates of the cancer incidence and mortality in Europe in 2006. *Ann Oncol* 2007; 18: 581-592
- 2 Chen K, Cai J, Liu XY, Ma XY, Yao KY, Zheng S. Nested case-control study on the risk factors of colorectal cancer. *World J Gastroenterol* 2003; 9: 99-103
- 3 李来友, 许茂盛, 卢良骥, 高旭宁, 吕宾. CT结肠成像在结肠癌防治中的应用. *世界华人消化杂志* 2007; 15:

- 493-496
- 4 Jemal A, Siegel R, Ward E, Murray T, Xu J, Smigal C, Thun MJ. Cancer statistics, 2006. *CA Cancer J Clin* 2006; 56: 106-130
- 5 Ramsey S, Tepper JE. Rectal cancer radiotherapy. *Cancer J* 2007; 13: 204-209
- 6 Hoeffel C, Marra MD, Azizi L, Tran Van K, Crema MD, Lewin M, Arrive L, Tubiana JM. External phased-array MR imaging preoperative assessment of rectal cancer. *J Radiol* 2006; 87: 1821-1830
- 7 Rao SX, Zeng MS, Xu JM, Qin XY, Chen CZ, Li RC, Hou YY. Assessment of T staging and mesorectal fascia status using high-resolution MRI in rectal cancer with rectal distention. *World J Gastroenterol* 2007; 13: 4141-4146
- 8 Bianchi P, Ceriani C, Palmisano A, Pompili G, Passoni GR, Rottoli M, Cappellani A, Montorsi M. A prospective comparison of endorectal ultrasound and pelvic magnetic resonance in the preoperative staging of rectal cancer. *Ann Ital Chir* 2006; 77: 41-46
- 9 Iafrate F, Laghi A, Paolantonio P, Rengo M, Mercantini P, Ferri M, Ziparo V, Passariello R. Preoperative staging of rectal cancer with MR Imaging: correlation with surgical and histopathologic findings. *Radiographics* 2006; 26: 701-714
- 10 Bianchi PP, Ceriani C, Rottoli M, Torzilli G, Pompili G, Malesci A, Ferraroni M, Montorsi M. Endoscopic ultrasonography and magnetic resonance in preoperative staging of rectal cancer: comparison with histologic findings. *J Gastrointest Surg* 2005; 9: 1222-1227; discussion 1227-1228
- 11 Daniels IR, Fisher SE, Heald RJ, Moran BJ. Accurate staging, selective preoperative therapy and optimal surgery improves outcome in rectal cancer: a review of the recent evidence. *Colorectal Dis* 2007; 9: 290-301
- 12 Pijl ME, Chaoui AS, Wahl RL, van Oostayen JA. Radiology of colorectal cancer. *Eur J Cancer* 2002; 38: 887-898
- 13 Elmas N, Killi RM, Sever A. Colorectal carcinoma: radiological diagnosis and staging. *Eur J Radiol* 2002; 42: 206-223
- 14 Ott DJ. Accuracy of double-contrast barium enema in diagnosing colorectal polyps and cancer. *Semin Roentgenol* 2000; 35: 333-341
- 15 de Zwart IM, Griffioen G, Shaw MP, Lamers CB, de Roos A. Barium enema and endoscopy for the detection of colorectal neoplasia: sensitivity, specificity, complications and its determinants. *Clin Radiol* 2001; 56: 401-409
- 16 Kung JW, Levine MS, Glick SN, Lakhani P, Rubesin SE, Laufer I. Colorectal cancer: screening double-contrast barium enema examination in average-risk adults older than 50 years. *Radiology* 2006; 240: 725-735
- 17 Tawn DJ, Squire CJ, Mohammed MA, Adam EJ. National audit of the sensitivity of double-contrast barium enema for colorectal carcinoma, using control charts For the Royal College of Radiologists Clinical Radiology Audit Sub-Committee. *Clin Radiol* 2005; 60: 558-564
- 18 Glancy DG, Card M, Sylvester PA, Thomas MG, Durdey P, Callaway M, Virjee J. Fast-track barium enema: meeting the two-week wait rule for patients with suspected colorectal cancer. *Colorectal Dis* 2005; 7: 241-244
- 19 Rollandi GA, Biscaldi E, DeCicco E. Double contrast barium enema: technique, indications, results and limitations of a conventional imaging methodology

## ■名词解释

CTC: 即CT结肠成像(CT colonography, CTC), 是利用单层或多层螺旋CT快速扫描获得一系列结直肠区域的容积数据, 然后经计算机软件进行多平面重组和三维表面重建、腔内导航等后处理技术, 获得结直肠相关信息的成像技术.

## ■同行评价

本文内容新意不多,选题良好,对IC的诊断叙述及复习正确,可作为基层医务人员的参考。

- in the MDCT virtual endoscopy era. *Eur J Radiol* 2007; 61: 382-387
- 20 Dragsted J, Gammelgaard J. Endoluminal ultrasonic scanning in the evaluation of rectal cancer: a preliminary report of 13 cases. *Gastrointest Radiol* 1983; 8: 367-369
- 21 Savides TJ, Master SS. EUS in rectal cancer. *Gastrointest Endosc* 2002; 56: S12-S18
- 22 Harewood GC. Assessment of publication bias in the reporting of EUS performance in staging rectal cancer. *Am J Gastroenterol* 2005; 100: 808-816
- 23 Schwartz DA, Harewood GC, Wiersema MJ. EUS for rectal disease. *Gastrointest Endosc* 2002; 56: 100-109
- 24 Hunerbein M. Endorectal ultrasound in rectal cancer. *Colorectal Dis* 2003; 5: 402-405
- 25 Maier A, Fuchsjager M. Preoperative staging of rectal cancer. *Eur J Radiol* 2003; 47: 89-97
- 26 Nesbakken A, Lovig T, Lunde OC, Nygaard K. Staging of rectal carcinoma with transrectal ultrasonography. *Scand J Surg* 2003; 92: 125-129
- 27 Bhutani MS. Recent developments in the role of endoscopic ultrasonography in diseases of the colon and rectum. *Curr Opin Gastroenterol* 2007; 23: 67-73
- 28 Kim JC, Kim HC, Yu CS, Han KR, Kim JR, Lee KH, Jang SJ, Lee SS, Ha HK. Efficacy of 3-dimensional endorectal ultrasonography compared with conventional ultrasonography and computed tomography in preoperative rectal cancer staging. *Am J Surg* 2006; 192: 89-97
- 29 Fuchsjager MH, Maier AG, Schima W, Zebedin E, Herbst F, Mittlböck M, Wrba F, Lechner GL. Comparison of transrectal sonography and double-contrast MR imaging when staging rectal cancer. *AJR Am J Roentgenol* 2003; 181: 421-427
- 30 Kulinna C, Scheidler J, Strauss T, Bonel H, Herrmann K, Aust D, Reiser M. Local staging of rectal cancer: assessment with double-contrast multislice computed tomography and transrectal ultrasound. *J Comput Assist Tomogr* 2004; 28: 123-130
- 31 Yano H, Saito Y, Takeshita E, Miyake O, Ishizuka N. Prediction of lateral pelvic node involvement in low rectal cancer by conventional computed tomography. *Br J Surg* 2007; 94: 1014-1019
- 32 Tepper JE, O'Connell M, Niedzwiecki D, Hollis DR, Benson AB 3rd, Cummings B, Gunderson LL, Macdonald JS, Martenson JA, Mayer RJ. Adjuvant therapy in rectal cancer: analysis of stage, sex, and local control--final report of intergroup 0114. *J Clin Oncol* 2002; 20: 1744-1750
- 33 Kirke R, Rajesh A, Verma R, Bankart MJ. Rectal cancer: incidence of pulmonary metastases on thoracic CT and correlation with T staging. *J Comput Assist Tomogr* 2007; 31: 569-571
- 34 Van Cutsem EJ, Kataja VV. ESMO Minimum Clinical Recommendations for diagnosis, adjuvant treatment and follow-up of colon cancer. *Ann Oncol* 2005; 16 Suppl 1: i16-i17
- 35 Van Cutsem EJ, Oliveira J, Kataja VV. ESMO Minimum Clinical Recommendations for diagnosis, treatment and follow-up of advanced colorectal cancer. *Ann Oncol* 2005; 16 Suppl 1: i18-i19
- 36 Tveit KM, Kataja VV. ESMO Minimum Clinical Recommendations for diagnosis, treatment and follow-up of rectal cancer. *Ann Oncol* 2005; 16 Suppl 1: i20-i21
- 37 Desch CE, Benson AB 3rd, Somerfield MR, Flynn PJ, Krause C, Loprinzi CL, Minsky BD, Pfister DG, Virgo KS, Petrelli NJ. Colorectal cancer surveillance: 2005 update of an American Society of Clinical Oncology practice guideline. *J Clin Oncol* 2005; 23: 8512-8519
- 38 Hellstrom M, Svensson MH, Lasso A. Extracolonic and incidental findings on CT colonography (virtual colonoscopy). *AJR Am J Roentgenol* 2004; 182: 631-638
- 39 Iannaccone R, Laghi A, Catalano C, Brink JA, Mangiapane F, Trenna S, Piacentini F, Passariello R. Detection of colorectal lesions: lower-dose multi-detector row helical CT colonography compared with conventional colonoscopy. *Radiology* 2003; 229: 775-781
- 40 Morrin MM, Farrell RJ, Keogan MT, Kruskal JB, Yam CS, Raptopoulos V. CT colonography: colonic distention improved by dual positioning but not intravenous glucagon. *Eur Radiol* 2002; 12: 525-530
- 41 Taylor SA, Halligan S, Slater A, Marshall M, Bartram CI. Comparison of radiologists' confidence in excluding significant colorectal neoplasia with multidetector-row CT colonography compared with double contrast barium enema. *Br J Radiol* 2006; 79: 208-215
- 42 Sosna J, Sella T, Sy O, Lavin PT, Eliahou R, Fraifeld S, Libson E. Critical analysis of the performance of double-contrast barium enema for detecting colorectal polyps  $\geq 6$  mm in the era of CT colonography. *AJR Am J Roentgenol* 2008; 190: 374-385
- 43 Rosman AS, Korsten MA. Meta-analysis comparing CT colonography, air contrast barium enema, and colonoscopy. *Am J Med* 2007; 120: 203-210
- 44 Johnson CD, MacCarty RL, Welch TJ, Wilson LA, Harmsen WS, Ilstrup DM, Ahlquist DA. Comparison of the relative sensitivity of CT colonography and double-contrast barium enema for screen detection of colorectal polyps. *Clin Gastroenterol Hepatol* 2004; 2: 314-321
- 45 Bartram C, Brown G. Endorectal ultrasound and magnetic resonance imaging in rectal cancer staging. *Gastroenterol Clin North Am* 2002; 31: 827-839
- 46 Beets-Tan RG, Beets GL. Rectal cancer: review with emphasis on MR imaging. *Radiology* 2004; 232: 335-346
- 47 Beets-Tan RG, Beets GL, Vliegen RF, Kessels AG, Van Boven H, De Bruine A, von Meyenfeldt MF, Baeten CG, van Engelshoven JM. Accuracy of magnetic resonance imaging in prediction of tumour-free resection margin in rectal cancer surgery. *Lancet* 2001; 357: 497-504
- 48 Brown G. Thin section MRI in multidisciplinary pre-operative decision making for patients with rectal cancer. *Br J Radiol* 2005; 78 Spec No 2: S117-S127
- 49 Brown G, Kirkham A, Williams GT, Bourne M, Radcliffe AG, Sayman J, Newell R, Sinnatamby C, Heald RJ. High-resolution MRI of the anatomy important in total mesorectal excision of the rectum. *AJR Am J Roentgenol* 2004; 182: 431-439
- 50 Brown G, Radcliffe AG, Newcombe RG, Dallimore NS, Bourne MW, Williams GT. Preoperative assessment of prognostic factors in rectal cancer using high-resolution magnetic resonance imaging. *Br J Surg* 2003; 90: 355-364
- 51 Picon AI, Moore HG, Sternberg SS, Minsky BD, Paty PB, Blumberg D, Quan SH, Wong WD, Cohen AM, Guillem JG. Prognostic significance of depth of gross or microscopic perirectal fat invasion in T3

- N0 M0 rectal cancers following sharp mesorectal excision and no adjuvant therapy. *Int J Colorectal Dis* 2003; 18: 487-492
- 52 Mathur P, Smith JJ, Ramsey C, Owen M, Thorpe A, Karim S, Burke C, Ramesh S, Dawson PM. Comparison of CT and MRI in the pre-operative staging of rectal adenocarcinoma and prediction of circumferential resection margin involvement by MRI. *Colorectal Dis* 2003; 5: 396-401
- 53 Brown G, Richards CJ, Bourne MW, Newcombe RG, Radcliffe AG, Dallimore NS, Williams GT. Morphologic predictors of lymph node status in rectal cancer with use of high-spatial-resolution MR imaging with histopathologic comparison. *Radiology* 2003; 227: 371-377
- 54 Koh DM, Brown G, Temple L, Raja A, Toomey P, Bett N, Norman AR, Husband JE. Rectal cancer: mesorectal lymph nodes at MR imaging with USPIO versus histopathologic findings--initial observations. *Radiology* 2004; 231: 91-99
- 55 Torricelli P, Lo Russo S, Pecchi A, Luppi G, Cesinaro AM, Romagnoli R. Endorectal coil MRI in local staging of rectal cancer. *Radiol Med (Torino)* 2002; 103: 74-83
- 56 Gagliardi G, Bayar S, Smith R, Salem RR. Preoperative staging of rectal cancer using magnetic resonance imaging with external phase-arrayed coils. *Arch Surg* 2002; 137: 447-451
- 57 Beets-Tan RG. MRI in rectal cancer: the T stage and circumferential resection margin. *Colorectal Dis* 2003; 5: 392-395
- 58 Skandarajah AR, Tjandra JJ. Preoperative loco-regional imaging in rectal cancer. *ANZ J Surg* 2006; 76: 497-504
- 59 Goh V, Halligan S, Bartram CI. Local radiological staging of rectal cancer. *Clin Radiol* 2004; 59: 215-226
- 60 Ferri M, Laghi A, Mingazzini P, Iafrate F, Meli L, Ricci F, Passariello R, Ziparo V. Pre-operative assessment of extramural invasion and sphincter involvement in rectal cancer by magnetic resonance imaging with phased-array coil. *Colorectal Dis* 2005; 7: 387-393
- 61 Glynn-Jones R, Mawdsley S, Novell JR. The clinical significance of the circumferential resection margin following preoperative pelvic chemo-radiotherapy in rectal cancer: why we need a common language. *Colorectal Dis* 2006; 8: 800-807
- 62 Extramural depth of tumor invasion at thin-section MR in patients with rectal cancer: results of the MERCURY study. *Radiology* 2007; 243: 132-139
- 63 Wieder HA, Rosenberg R, Lordick F, Geinitz H, Beer A, Becker K, Woertler K, Dobritz M, Siewert JR, Rummeny EJ, Stollfuss JC. Rectal cancer: MR imaging before neoadjuvant chemotherapy and radiation therapy for prediction of tumor-free circumferential resection margins and long-term survival. *Radiology* 2007; 243: 744-751
- 64 Rohren EM, Turkington TG, Coleman RE. Clinical applications of PET in oncology. *Radiology* 2004; 231: 305-332
- 65 Whiteford MH, Whiteford HM, Yee LF, Ogunbiyi OA, Dehdashti F, Siegel BA, Birnbaum EH, Fleshman JW, Kodner IJ, Read TE. Usefulness of FDG-PET scan in the assessment of suspected metastatic or recurrent adenocarcinoma of the colon and rectum. *Dis Colon Rectum* 2000; 43: 759-767; discussion 767-770
- 66 Imdahl A, Reinhardt MJ, Nitzsche EU, Mix M, Dingeldey A, Einert A, Baier P, Farthmann EH. Impact of 18F-FDG-positron emission tomography for decision making in colorectal cancer recurrences. *Langenbecks Arch Surg* 2000; 385: 129-134
- 67 Heriot AG, Hicks RJ, Drummond EG, Keck J, Mackay J, Chen F, Kalff V. Does positron emission tomography change management in primary rectal cancer? A prospective assessment. *Dis Colon Rectum* 2004; 47: 451-458
- 68 Rohren EM, Paulson EK, Hagge R, Wong TZ, Killius J, Clavien PA, Nelson RC. The role of F-18 FDG positron emission tomography in preoperative assessment of the liver in patients being considered for curative resection of hepatic metastases from colorectal cancer. *Clin Nucl Med* 2002; 27: 550-555
- 69 Anderson C, Koshy M, Staley C, Esiashvili N, Ghavidel S, Fowler Z, Fox T, Esteves F, Landry J, Godette K. PET-CT fusion in radiation management of patients with anorectal tumors. *Int J Radiat Oncol Biol Phys* 2007; 69: 155-162
- 70 Tateishi U, Maeda T, Morimoto T, Miyake M, Arai Y, Kim EE. Non-enhanced CT versus contrast-enhanced CT in integrated PET/CT studies for nodal staging of rectal cancer. *Eur J Nucl Med Mol Imaging* 2007; 34: 1627-1634
- 71 Gearhart SL, Frassica D, Rosen R, Choti M, Schulick R, Wahl R. Improved staging with pretreatment positron emission tomography/computed tomography in low rectal cancer. *Ann Surg Oncol* 2006; 13: 397-404

编辑 程剑侠 电编 郭海丽

ISSN 1009-3079 CN 14-1260/R 2008年版权归世界华人消化杂志

## • 消息 •

### 世界华人消化杂志网络版的发表前链接

**本刊讯** 本刊即将开始实行网络版的每篇文章上都有该文发表前纪录的链接, 包括首次提交的稿件, 同行评议人报告, 作者给审稿人回信和作者修回稿, 以PDF格式上传. 读者可以针对论文、审稿意见和作者的修改情况发表意见, 指出问题与不足; 作者也可以随时修改完善自己发表的论文, 使文章的发表成为一个编者、同行评议者、读者、作者互动的动态过程. (常务副总编辑: 张海宁 2008-04-18)



# 沙漠干热环境下猪腹部肠管火器伤后肝细胞凋亡和肝功能变化

刘江伟, 张永久, 李泽信, 许永华, 姜文亭, 张东, 雷权

## ■背景资料

腹部火器伤具有肠穿孔率高、多脏器功能失调综合征(MODS)发生率高的特点, 肠道是机体最大的细菌及毒素储库, 是MODS的始动器官。炎症过程的失调和细胞凋亡在脓毒症介导的各器官功能损伤过程中起重要作用。本文在沙漠环境腹部肠管火器伤动物模型的基础上, 重点对伤后肝细胞凋亡和肝功能变化的规律进行探讨。

刘江伟, 张永久, 李泽信, 张东, 中国人民解放军兰州军区乌鲁木齐总医院普外科 新疆维吾尔自治区乌鲁木齐市 830000  
许永华, 中国人民解放军兰州军区乌鲁木齐总医院动物实验中心 新疆维吾尔自治区乌鲁木齐市 830000  
姜文亭, 雷权, 中国人民解放军兰州军区乌鲁木齐总医院医务部 新疆维吾尔自治区乌鲁木齐市 830000  
中国人民解放军兰州军区医药卫生科研基金资助项目, No. LXH-2005019

作者贡献分布: 此课题由刘江伟设计; 研究过程由刘江伟, 张永久, 李泽信及许永华操作完成; 研究所用试剂由姜文亭及雷权提供; 数据分析由刘江伟及张东完成; 本文写作由刘江伟完成。

通讯作者: 刘江伟, 830000, 新疆维吾尔自治区乌鲁木齐市友好北路41号, 中国人民解放军兰州军区乌鲁木齐总医院普外科。ljw273@sohu.com

电话: 0991-4991759

收稿日期: 2007-11-27 修回日期: 2008-02-19

## Changes of hepatocellular apoptosis and hepatic function in pigs with intestinal perforations due to abdominal firearm wound in dry-heat desert environment

Jiang-Wei Liu, Yong-Jiu Zhang, Ze-Xin Li, Yong-Hua Xu, Wen-Ting Jiang, Dong Zhang, Quan Lei

Jiang-Wei Liu, Yong-Jiu Zhang, Ze-Xin Li, Dong Zhang, Department of General Surgery, Urumqi General Hospital of Lanzhou Military Region of Chinese PLA, Urumqi 830000, Xinjiang Uygur Autonomous Region, China  
Yong-Hua Xu, Department of Animal Experimental Center, Urumqi General Hospital of Lanzhou Military Region of Chinese PLA, Urumqi 830000, Xinjiang Uygur Autonomous Region, China

Wen-Ting Jiang, Quan Lei, Department of Medical Administration, Urumqi General Hospital of Lanzhou Military Region of Chinese PLA, Urumqi 830000, Xinjiang Uygur Autonomous Region, China

Supported by: the Medical Science Research Foundation of Lanzhou Military Region of Chinese PLA, No. LXH-2005019

Correspondence to: Jiang-Wei Liu, Department of General Surgery, Urumqi General Hospital of Lanzhou Military Region of Chinese PLA, 41 Youhao Northern Road, Urumqi 830000, Xinjiang Autonomous Region, China. ljw273@sohu.com

Received: 2007-11-27 Revised: 2008-02-19

## Abstract

**AIM:** To investigate the changes of hepatocellular apoptosis and hepatic function in pigs with intestinal perforations due to abdominal

firearm wound in dry-heat environment of desert, and to explore the correlation between hepatocellular apoptosis and liver injury.

**METHODS:** A total of 84 Chang-Bai piglets were divided equally into normal temperature environment group and dry-heat desert environment group. Each group was equally divided into 7 subgroups randomly: control group and wounded 1-, 2-, 4-, 8-, 12-, and 24-h groups. A model of intestinal perforations due to abdominal firearm wound was established in wounded groups. Paraffin-embedded liver sections were assayed for apoptosis using terminal deoxynucleotidyl transferase-mediated deoxyuridine triphosphate nick-end labeling (TUNEL) assay. Serum samples were analyzed for alanine aminotransferase (ALT) at the same time.

**RESULTS:** Hepatocellular apoptosis indexes in the wounded groups were significantly elevated as compared with those in the control group (dry-heat of desert:  $21.18\% \pm 2.23\%$ ,  $49.51\% \pm 4.18\%$ ,  $42.61\% \pm 3.20\%$ ,  $76.47\% \pm 3.64\%$ ,  $72.26\% \pm 4.98\%$ ,  $61.41\% \pm 3.98\%$  vs  $2.98\% \pm 0.74\%$ ,  $P < 0.05$ ; normal temperature:  $60.37\% \pm 3.99\%$ ,  $73.40\% \pm 2.93\%$ ,  $48.97\% \pm 1.73\%$ ,  $32.17\% \pm 1.50\%$ ,  $42.92\% \pm 1.98\%$ ,  $19.04\% \pm 0.72\%$  vs  $2.65\% \pm 0.37\%$ ,  $P < 0.05$ ). The first apoptosis peak appeared at 2 h in the wounded groups, while the second one appeared at 2 and 12 h in the dry-heat desert environment group and normal temperature group, respectively. The change of ALT level was just as the trend of apoptosis in both groups. Correlation analysis indicated that the apoptosis indexes were positively correlated with the level of ALT both in the dry-heat desert environment group and normal temperature group ( $r = 0.91$ ,  $0.93$ ; both  $P < 0.01$ ).

**CONCLUSION:** Pretreatment with anti-apoptosis agent under dry-heat environment of desert may be an effective measure for diminishing liver injury.

**Key Words:** Abdomen; Firearm wound; Liver injury; Apoptosis; Dry-heat desert environment

## ■同行评议者

范学工, 教授, 中南大学湘雅医院感染病科

Liu JW, Zhang YJ, Li ZX, Xu YH, Jiang WT, Zhang D, Lei Q. Changes of hepatocellular apoptosis and hepatic function in pigs with intestinal perforations due to abdominal firearm wound in dry-heat desert environment. *Shijie Huaren Xiaohua Zazhi* 2008; 16(11): 1228-1231

## 摘要

**目的:** 观察沙漠干热环境下猪腹部肠管火器伤后肝细胞凋亡和肝脏功能的变化, 并探讨肝细胞凋亡和肝脏损害的关系。

**方法:** 沙漠干热环境组和常温环境组各健康长白仔猪42头随机等分为对照组和伤后1、2、4、8、12和24 h组, 实验组建立腹部肠管火器伤动物模型后, 采用TUNEL法观察肝细胞凋亡情况, 同时测定各时间点血清ALT水平。

**结果:** 伤后各组肝细胞凋亡指数明显高于对照组(沙漠干热环境:  $21.18\% \pm 2.23\%$ ,  $49.51\% \pm 4.18\%$ ,  $42.61\% \pm 3.20\%$ ,  $76.47\% \pm 3.64\%$ ,  $72.26\% \pm 4.98\%$ ,  $61.41\% \pm 3.98\%$  vs  $2.98\% \pm 0.74\%$ ,  $P < 0.05$ ; 常温环境:  $60.37\% \pm 3.99\%$ ,  $73.40\% \pm 2.93\%$ ,  $48.97\% \pm 1.73\%$ ,  $32.17\% \pm 1.50\%$ ,  $42.92\% \pm 1.98\%$ ,  $19.04\% \pm 0.72\%$  vs  $2.65\% \pm 0.37\%$ ,  $P < 0.05$ ), 并于伤后2 h出现第1个高峰, 沙漠干热环境组和常温环境组分别于伤后8 h和12 h出现第2个高峰; 血清ALT的变化趋势与肝细胞凋亡的趋势一致; 在沙漠干热环境和常温环境下, 肝细胞凋亡指数和ALT均呈正相关( $r = 0.91, 0.93$ ; 均 $P < 0.01$ )。

**结论:** 肝细胞凋亡在肝脏的损害过程中起重要作用, 干预肝细胞凋亡可能是腹部肠管火器伤后减少肝损伤的有效措施。

**关键词:** 腹部; 火器伤; 肝损伤; 凋亡; 沙漠干热环境

刘江伟, 张永久, 李泽信, 许永华, 姜文亭, 张东, 雷权. 沙漠干热环境下猪腹部肠管火器伤后肝细胞凋亡和肝功能变化. *世界华人消化杂志* 2008; 16(11): 1228-1231  
<http://www.wjgnet.com/1009-3079/16/1228.asp>

## 0 引言

腹部火器伤创伤机制的研究较少, 沙漠干热环境下腹部火器伤的研究尚属国际研究领域的空白。腹部火器伤具有肠穿孔率高、多脏器功能失调综合征(multiorgan dysfunction syndrome, MODS)发生率高的特点, 肠道是机体最大的细菌及毒素储库, 是MODS的始动器官<sup>[1]</sup>。炎症过程的失调和细胞凋亡在脓毒症介导的各器官功能损害过程中起重要作用<sup>[2]</sup>。本

研究在先前建立的沙漠干热环境腹部火器伤动物模型的基础上<sup>[3]</sup>, 动态观察伤后肝细胞凋亡和肝脏功能的变化, 并对其变化规律进行探讨, 为沙漠干热环境腹部火器伤创伤机制的研究奠定基础。

## 1 材料和方法

**1.1 材料** 选用中国人民解放军63650部队提供的健康长白仔猪84头, 2-3 mo龄, 体质量27-33 kg, 雌雄不限, 随机分为沙漠干热组和常温组, 每组均为42头, 每组又随机等分为对照组、伤后1、2、4、8、12和24 h组7个亚组。沙漠干热环境组实验场地位于新疆塔克拉玛干沙漠边缘, 时间在最热的7 mo下旬到8 mo初, 实验从中午12:00开始, 沙漠干热组实验动物在沙漠干热环境下预热3 h后致伤, 平均气温 $41.2^{\circ}\text{C} \pm 0.9^{\circ}\text{C}$ , 平均相对湿度 $22.3\% \pm 1.3\%$ , 辐射热强度 $>4.184 \text{ J}/(\text{cm}^2 \cdot \text{min})$ ; 常温组实验动物在常温环境下致伤, 常温及实验室环境: 平均温度 $23.7^{\circ}\text{C} \pm 0.4^{\circ}\text{C}$ , 平均相对湿度 $55.6\% \pm 1.4\%$ 。沙漠干热组和常温组动物在致伤后15 min内转移到实验室进行观察。

### 1.2 方法

**1.2.1 腹部火器伤模型:** 参照文献[3]的方法建立腹部肠管火器伤模型, 并切取肝组织, 常规甲醛固定, 石蜡包埋肝组织。沙漠干热组和常温组中的对照组除不致伤外, 其余步骤与实验相同, 并作为0 h组进行各项指标检测。

**1.2.2 细胞凋亡的原位检测:** 将肝组织切片按TUNEL试剂盒(福建迈新公司)提供的方法进行检测, 随机选取5个不重叠的高倍镜视野( $\times 400$ )BI-2000医学图像分析系统分别拍照。计算5个高倍视野下的凋亡细胞数, 用5个高倍视野下的凋亡细胞总数除以细胞总数来计算凋亡指数, 凋亡指数以凋亡细胞数/100个细胞表示。

**1.2.3 血清肝生化测定:** 实验各组分别于伤后1、2、4、8、12和24 h各时间点抽取猪耳缘静脉血, 对照组回实验室后立即抽血, 静置30 min后离心, 东芝全自动生化分析仪(TBA-40FR)测血清中ALT水平。

**统计学处理** 实验数据以 $\text{mean} \pm \text{SD}$ 表示, 用SPSS11.5行单因素方差分析, LSD-t检验进行两两比较, 两变量相关分析用Pearson直线相关分析。

## 2 结果

**2.1 动物存活情况** 常温组中伤后1 h组、2 h组、4 h组、12 h组动物全部存活, 伤后8 h组、24 h组各死亡1头; 干热组中2 h组、4 h组、8 h组、24

## ■ 研发前沿

腹部火器伤创伤机制的研究较少, 沙漠干热环境下腹部火器伤的研究尚属国际研究领域的空白。

## ■应用要点

本研究为沙漠干热环境腹部火器伤创伤机制的研究奠定基础。

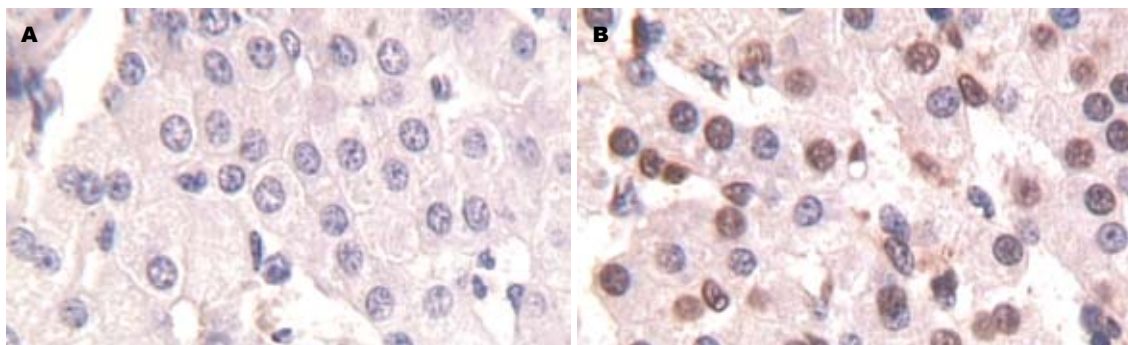


图1 肝组织TUNEL凋亡图( $\times 400$ ). A: 常温对照组; B: 干热环境8 h组.

表1 肝脏凋亡指数和ALT平均值(U/L)

分组	细胞凋亡指数(%)		ALT(U/L)	
	沙漠干热环境	常温环境	沙漠干热环境	常温环境
对照组	2.98 $\pm$ 0.74	2.65 $\pm$ 0.37	49.62 $\pm$ 3.82	48.00 $\pm$ 0.97
1 h组	21.18 $\pm$ 2.23 <sup>ac</sup>	19.04 $\pm$ 0.72	71.54 $\pm$ 3.32 <sup>ac</sup>	63.00 $\pm$ 1.25
2 h组	49.51 $\pm$ 4.18 <sup>ac</sup>	42.92 $\pm$ 1.98	110.34 $\pm$ 12.38 <sup>c</sup>	99.20 $\pm$ 3.27
4 h组	42.61 $\pm$ 3.20 <sup>ac</sup>	32.17 $\pm$ 1.50	94.05 $\pm$ 6.03 <sup>ac</sup>	68.75 $\pm$ 2.18
8 h组	76.47 $\pm$ 3.64 <sup>ac</sup>	48.97 $\pm$ 1.73	141.57 $\pm$ 3.93 <sup>ac</sup>	80.96 $\pm$ 1.11
12 h组	72.26 $\pm$ 4.98 <sup>b</sup>	73.40 $\pm$ 2.93	129.32 $\pm$ 5.36 <sup>c</sup>	133.07 $\pm$ 5.99
24 h组	61.41 $\pm$ 3.98 <sup>ac</sup>	60.37 $\pm$ 3.99	104.07 $\pm$ 5.33 <sup>c</sup>	105.56 $\pm$ 3.41

<sup>a</sup> $P < 0.05$  vs 对照组; <sup>c</sup> $P < 0.05$  vs 常温环境组.

h组各死亡1头, 12 h组死亡2头.

**2.2 肝组织细胞凋亡变化** 凋亡细胞以肝细胞为主, 也有少量枯否细胞和血管内皮细胞(图1), 阳性细胞胞核为棕色. 伤后各组肝细胞凋亡指数均较对照组有明显增加( $P < 0.05$ ), 沙漠环境组除8 h和12 h之间无显著性差异外, 其余各时间点及常温环境各组的细胞凋亡指数均与前一时间点之间有显著差异( $P < 0.05$ ); 各实验组在相应的时间点, 沙漠环境组的细胞凋亡指数明显高于常温环境组( $P < 0.05$ ); 沙漠环境组和常温环境组的细胞凋亡指数均在2 h出现第1个峰值, 第2个峰值分别出现在第8 h和12 h, 第2个峰值均 $>$ 第1个峰值( $P < 0.05$ , 表1).

**2.3 血清ALT的变化** 干热环境实验组和常温环境实验组在伤后各时间点ALT均高于对照组( $P < 0.05$ ); 各实验组的细胞凋亡指数均与前一时间点之间有显著差异( $P < 0.05$ ); 沙漠环境组的ALT在1、4、8 h均明显高于常温环境组( $P < 0.05$ ); 沙漠环境组和常温环境组的ALT均在2 h出现第1个峰值, 第2个峰值分别出现在第8 h和12 h, 第2个峰值均 $>$ 第1个峰值( $P < 0.05$ , 表1).

**2.4 相关性分析** Pearson直线相关分析表明, 沙漠

干热环境和常温环境下, 细胞凋亡率和ALT均呈正相关, 相关系数分别为0.91和0.93( $P < 0.01$ ).

### 3 讨论

我们的研究发现, 在常温环境和沙漠干热环境下腹部火器伤肠管穿透后猪肝细胞凋亡率迅速增高, 并于伤后2 h达到第1个峰值, 沙漠干热环境组的第2个肝细胞凋亡高峰出现在8 h组, 而常温环境组第2个肝细胞凋亡高峰出现在12 h组, ALT是反映肝功能损害的经典指标, 我们研究发现, ALT的变化趋势与肝细胞凋亡趋势一致, 表明腹部肠管火器伤后肝细胞凋亡可能是造成肝功能损害的主要原因. 近年来的研究认为肝细胞凋亡是肝功能衰竭的重要分子生物学机制<sup>[4]</sup>. 脓毒症的发生与肝细胞凋亡密切相关: Eipel *et al*<sup>[5]</sup>研究发现, LPS-相关的细胞凋亡可能起因于黏附在肝脏的血小板和白细胞等, 这些循环细胞可能在维持细胞间的炎症反应过程中起重要作用. 抑制p38 MAPK活性可减少内毒素诱导的白细胞浸润和肝细胞凋亡, 认为干预p38 MAPK通路可能成为脓毒症性肝损害的治疗策略<sup>[6]</sup>. Ashare *et al*<sup>[7]</sup>认为脓毒症的发展过程可伴随肝脏对细菌清除能力的降低, 应用凋亡的终末效应

因子caspase的抑制剂可保持肝脏对细菌的清除力. Fas/Fas配体系统是激发凋亡的主要通路之一, 其在器官损害过程中起重要作用, 抑制Fas/Fas配体通路可能成为脓毒症过程中保持器官灌注并避免肝损害的新治疗模式<sup>[8]</sup>.

本研究发现在干热环境下腹部肠管火器伤后肝细胞凋亡和肝功能受损较常温组严重并且在发生时间上提前, 表明沙漠干热环境可促进肝细胞凋亡和肝功能损害. Park *et al*<sup>[9]</sup>认为严重的热应激可诱导细胞周期停滞和凋亡. 热应激可增加细胞对某些凋亡刺激因子如TNF- $\alpha$ 的敏感性, 从而促进细胞凋亡<sup>[10]</sup>. 除莠霉素A(Herbimycin A)是一种酪氨酸激酶抑制剂, 可诱导热休克蛋白(HSPs), 将Herbimycin A作用于热应激大鼠可明显减少肝细胞凋亡, 并降低caspase-3活性, 可有效提高大鼠对热的耐受性, 因而减少大鼠因热应激带来的器官功能损害<sup>[11]</sup>.

沙漠干热环境和常温环境腹部火器伤后由于枪伤应激、肠屏障受损以及子弹的远达效应导致了肝细胞凋亡和肝脏的急性损伤, 使细胞凋亡率和ALT在2 h时迅速达第1个峰值. 第2个峰值产生的原因可能是在原来急性创伤的基础上由于肠穿孔所致腹腔感染导致了脓毒症, 大量LPS经门静脉入血, 沙漠干热环境组峰值提前, 可能是由于在高温环境的热应激状态下, 细菌繁殖和生长加快, 热应激诱导的细胞凋亡使肝脏对细菌的清除率下降, 更加速了脓毒症的发生和LPS的入血. 然而伤后24 h时, 肝细胞凋亡和ALT有所下降, 可能是由于抗炎反应或抗细胞凋亡因子被充分激活所致<sup>[12]</sup>, 或可能与肝细胞膜开始修复有关. 由于肝损伤机制的复杂性使ALT在伤后24 h内有波动, 但仍为升高趋势, 与肝脏组织结构损伤的逐渐加重趋势基本一致<sup>[13]</sup>.

尽管沙漠干热环境腹部火器伤肠管穿透后继发性肝损伤的发生机制有待进一步研究, 但本研究提示肝细胞凋亡在肝脏的损害过程中起重要作用, 提示在沙漠干热环境下干预肝细胞凋亡可能是腹部肠管火器伤后减少肝损伤, 进而减少全身炎症反应、防止脓毒症和多器官功

能衰竭发生的有效措施.

#### 4 参考文献

- 1 刘江伟, 张永久, 李泽信, 龙小平, 赵笑云, 赵丽娜, 李广生. 猪腹部火器伤肠穿孔后细菌学及体温的变化. 西北国防医学杂志 2007; 28: 331-333
- 2 Gallos G, Ruyle TD, Emala CW, Lee HT. A1 adenosine receptor knockout mice exhibit increased mortality, renal dysfunction, and hepatic injury in murine septic peritonitis. *Am J Physiol Renal Physiol* 2005; 289: F369-F376
- 3 刘江伟, 张永久, 李泽信, 赵笑云, 龙小平, 常德从, 徐发良. 常温和干热环境下腹部肠管火器伤动物模型的建立. 创伤外科杂志 2007; 9: 408-410
- 4 Togo S, Kubota T, Matsuo K, Shimizu T, Momiyama N, Takeda K, Tanaka K, Endo I, Sekido H, Shimada H. Mechanism of liver failure after hepatectomy. *Nippon Geka Gakkai Zasshi* 2004; 105: 658-663
- 5 Eipel C, Bordel R, Nickels RM, Menger MD, Vollmar B. Impact of leukocytes and platelets in mediating hepatocyte apoptosis in a rat model of systemic endotoxemia. *Am J Physiol Gastrointest Liver Physiol* 2004; 286: G769-G776
- 6 Klintman D, Li X, Santen S, Schramm R, Jeppsson B, Thorlacius H. p38 mitogen-activated protein kinase-dependent chemokine production, leukocyte recruitment, and hepatocellular apoptosis in endotoxemic liver injury. *Ann Surg* 2005; 242: 830-838, discussion 838-839
- 7 Ashare A, Monick MM, Powers LS, Yarovinsky T, Hunninghake GW. Severe bacteremia results in a loss of hepatic bacterial clearance. *Am J Respir Crit Care Med* 2006; 173: 644-652
- 8 Chung CS, Yang S, Song GY, Lomas J, Wang P, Simms HH, Chaudry IH, Ayala A. Inhibition of Fas signaling prevents hepatic injury and improves organ blood flow during sepsis. *Surgery* 2001; 130: 339-345
- 9 Park HG, Han SI, Oh SY, Kang HS. Cellular responses to mild heat stress. *Cell Mol Life Sci* 2005; 62: 10-23
- 10 Imao M, Nagaki M, Moriwaki H. Dual effects of heat stress on tumor necrosis factor- $\alpha$ -induced hepatocyte apoptosis in mice. *Lab Invest* 2006; 86: 959-967
- 11 Sachidhanandam SB, Lu J, Low KS, Mochhala SM. Herbimycin A attenuates apoptosis during heat stress in rats. *Eur J Pharmacol* 2003; 474: 121-128
- 12 Thirunavukkarasu C, Uemura T, Wang LF, Watkins SC, Gandhi CR. Normal rat hepatic stellate cells respond to endotoxin in LBP-independent manner to produce inhibitor(s) of DNA synthesis in hepatocytes. *J Cell Physiol* 2005; 204: 654-665
- 13 刘江伟, 张永久, 李泽信, 邹赛英, 龙小平, 李广生, 徐发良. 沙漠干热环境下猪腹部肠管火器伤后肝脏功能和形态的变化. 现代生物医学进展 2007; 7: 1626-1628

#### ■同行评价

本文对特殊情况下的肝细胞凋亡和肝损伤进行了观察, 有一定的实用意义. 但干热本身对肝组织亦可以有损伤作用, 故应有干热相应时间的无损伤对照组. 鉴于内容较少, 但有其特殊意义, 建议短文发表.

编辑 程剑侠 电编 郭海丽



# 瘤内注射对甲苯磺酰胺对大鼠肝癌的治疗作用

李民英, 孟辉, 周韶璋, 李虹义, 朱伟良, 张积仁

## ■背景资料

肝癌是我国常见的恶性肿瘤之一, 手术切除是目前最有效的治疗手段, 但手术切除率低、复发率高。因此, 非手术治疗方法治疗肝癌的研究有着极其重要的临床意义。

李民英, 孟辉, 周韶璋, 李虹义, 朱伟良, 张积仁, 南方医科大学珠江医院肿瘤中心 广东省广州市 510282

作者贡献分布: 此课题由李民英, 孟辉, 周韶璋, 李虹义, 朱伟良及张积仁设计; 研究过程由李民英及孟辉操作完成; 数据分析由李民英、周韶璋及朱伟良完成; 本论文写作由李民英完成。

通讯作者: 张积仁, 510282, 广东省广州市, 南方医科大学珠江医院肿瘤中心. zhangjiiren@126.com

电话: 020-61643200

收稿日期: 2007-12-24 修回日期: 2008-03-13

## Effect of percutaneous para-toluenesulfonamide injection in treatment of hepatocarcinoma in rats

Min-Ying Li, Hui Meng, Shao-Zhang Zhou, Hong-Yi Li, Wei-Liang Zhu, Ji-Ren Zhang

Min-Ying Li, Hui Meng, Shao-Zhang Zhou, Hong-Yi Li, Wei-Liang Zhu, Ji-Ren Zhang, Oncology Center, Zhujiang Hospital of Southern Medical University, Guangzhou 510282, Guangdong Province, China

Correspondence to: Ji-Ren Zhang, Oncology Center, Zhujiang Hospital, Southern Medical University, Guangzhou 510282, Guangdong Province, China

Received: 2007-12-24 Revised: 2008-03-13

## Abstract

**AIM:** To investigate the therapeutic effects of percutaneous para-toluenesulfonamide (PTS) injection on hepatocarcinoma in rats.

**METHODS:** Rat models with subcutaneous transplanted hepatocarcinoma were made, and then 60 tumor-bearing rats were randomly divided into 4 groups, subcutaneously injected with 330 g/L PTS, absolute alcohol, 500 mL/L acetic acid and normal saline, respectively. The pathological changes in tumor, heart, liver, lung and kidney tissues were observed, and tumor inhibition rate and survival time of tumor-bearing rats were compared between groups.

**RESULTS:** PTS, absolute alcohol and acetic acid caused the necrosis of cancer cells, but there were residual cancer cells in the necrosis areas of both absolute alcohol group and acetic acid group. On the 14th day after treatment in the PTS group, the tumor inhibition rate was higher than that in the absolute alcohol group (74.4% vs

52.0%,  $P < 0.05$ ), and on the 21st day it was significantly higher than that in the absolute alcohol group or acetic acid group (92.0% vs 68.7%, 75.9%,  $P < 0.05$ ). The mean survival time in the PTS group was significantly longer than that in the alcohol group or acetic acid group ( $55 \pm 4.2$  d vs  $45 \pm 3.2$  d,  $46 \pm 2.2$  d,  $P < 0.05$ ).

**CONCLUSION:** Local injection of PTS at a concentration of 330 g/L has better effect in the treatment of hepatocarcinoma than absolute alcohol and 500 mL/L acetic acid in rats.

**Key Words:** Hepatocellular carcinoma; Therapy; Para-toluenesulfonamide; Absolute alcohol; Acetic acid

Li MY, Meng H, Zhou SZ, Li HY, Zhu WL, Zhang JR. Effect of percutaneous para-toluenesulfonamide injection in treatment of hepatocarcinoma in rats. *Shijie Huaren Xiaohua Zazhi* 2008; 16(11): 1232-1236

## 摘要

**目的:** 观察对甲苯磺酰胺(para-toluenesulfonamide, PTS)瘤内局部注射对大鼠移植性肝癌的治疗作用。

**方法:** 制作SD大鼠皮下移植性肿瘤模型, 将60只荷瘤大鼠随机分为4组, 即PTS组、无水乙醇组、乙酸组和对照组, 分别经皮瘤内注射330 g/L PTS、无水乙醇、500 mL/L乙酸和生理盐水, 观察大鼠肿瘤及心肝肺肾等组织病理变化、抑瘤率和生存时间。

**结果:** 330 g/L PTS、无水乙醇和500 mL/L乙酸均致肿瘤坏死, 无水乙醇组和乙酸组坏死区内可见残留癌细胞; PTS治疗14 d后肿瘤抑瘤率与无水乙醇组比较, 差别有统计学意义(74.4% vs 52.0%,  $P < 0.05$ ), 治疗21 d后肿瘤抑瘤率明显高于无水乙醇组和乙酸组, 差别有显著性(92.0% vs 68.7%, 75.9%,  $P < 0.05$ ); PTS组荷瘤大鼠生存时间与无水乙醇组和乙酸组比较, 明显延长( $55 \pm 4.2$  d vs  $45 \pm 3.2$  d,  $46 \pm 2.2$  d,  $P < 0.05$ )。

**结论:** 330 g/L PTS用于局部注射治疗大鼠移

## ■同行评议者

梁力建, 教授, 中山大学附属第一医院肝胆外科; 禄韶英, 主治医师; 西安交通大学医学院第一附属医院普外科



植性肝癌, 肿瘤消融效果优于无水乙醇和500 mL/L乙酸.

**关键词:** 肝细胞性肝癌; 治疗; 对甲苯磺酰胺; 无水乙醇; 乙酸

李民英, 孟辉, 周韶璋, 李虹义, 朱伟良, 张积仁. 瘤内注射对甲苯磺酰胺对大鼠肝癌的治疗作用. 世界华人消化杂志 2008; 16(11): 1232-1236

<http://www.wjgnet.com/1009-3079/16/1232.asp>

## 0 引言

局部化学消融治疗肝癌, 具有侵袭性小、可在影像引导下经皮完成操作等优势, 近10多年来得到较大发展. 应用最为广泛的局部消融剂为无水乙醇和500 mL/L乙酸等, 但还存在肿瘤灭活不彻底导致局部复发, 或伴患者无法忍受的局部疼痛等不良反应, 因此, 人们仍在不断探索新的消融剂. 本实验应用330 g/L对甲苯磺酰胺(para-toluenesulfonamide, PTS)瘤内局部注射治疗大鼠肝癌, 评价其疗效, 为临床应用提供实验依据.

## 1 材料和方法

**1.1 材料** CBRH-7919大鼠肝癌细胞株和Balb/c(nu/nu)  $\delta$  裸鼠均由中山大学医学部实验动物中心提供, Balb/c(nu/nu)  $\delta$  裸鼠3只, 体质量18-22 g;  $\delta$  SD大鼠80只, 体质量180-220 g, 南方医科大学实验动物中心提供. 330 g/L PTS为北京健达康新药开发公司惠赠; 无水乙醇为广州洛辛宝化学试剂有限公司生产, 分析纯; 冰乙酸为广州市番禺力强化工厂生产, 分析纯; 100 g/L水合氯醛(动物麻醉用)为珠江医院制剂室制备.

### 1.2 方法

**1.2.1 造模:** (1)收集培养的CBRH-7919鼠肝癌细胞, 调整细胞浓度为 $10^7$ /L, 取0.1 mL细胞悬液注入裸鼠背部皮下, 放置SPF级环境饲养, 7-10 d裸鼠背部长出直径为0.8-1.0 cm大小的肿瘤; (2)取出皮下肿瘤, 剔除筋膜, 选用其中鱼肉样部分, 加入生理盐水2 mL, 用眼科剪剪成糊状备用; (3)取SD大鼠, 参照程文 *et al*<sup>[1]</sup>的方法予以免疫抑制; (4)于全身照射当天, 采用100 g/L水合氯醛麻醉(5 mL/kg, ip), 80 g/L Na<sub>2</sub>S脱去背部体毛, 常规消毒, 用2 mL注射器将上述备用糊状肿瘤组织注入大鼠背部皮下, 每只注射0.1 mL, 放置清洁级环境饲养. 种植后2-3 wk大鼠背部皮下长出直径1 cm左右类圆形肿瘤, 形成大鼠皮下移植肿瘤模型.

**1.2.2 分组及处理:** 取荷瘤大鼠60只, 按随机表法将其随机分为PTS组、无水乙醇组、乙酸组和对照组, 每组15只.

用药前用精密游标卡尺测量肿瘤长径(a)和横径(b), 分别计算使肿瘤完全灭活所需要注射330 g/L PTS、无水乙醇和500 mL/L乙酸的总量. 330 g/L PTS注射总量计算公式采用我们预实验的结果:  $PTS注射总量Y(mL) = 4/3\pi[(a+b)/4]^3 \times 0.4$ . 无水乙醇和500 mL/L乙酸的注射总量计算公式按照文献[2]报道. 注射方式: 将总量均分3次瘤体内注射, 3天1次, 多点注射. 对照组瘤内注射生理盐水, 0.1 mL/次, 3天1次, 共3次.

**1.2.3 观测指标:** 各组随机抽取10只大鼠用于生存期的观察. 自首次用药当天起计算, 记录大鼠的生存天数, 观察截至期限为60 d. 同时, 用精密游标卡尺测量用药前和首次用药后第7、14、21天肿瘤最长径及横径. 按体积公式 $V = 4/3\pi[(a+b)/4]^3$ 计算肿瘤体积, 进行肿瘤抑制率的比较. 肿瘤抑制率 = (对照组肿瘤平均体积-实验组肿瘤体积)/对照组肿瘤平均体积 $\times 100\%$ . 各组余下的5只大鼠, 于末次注射后24 h处死, 取出整个肿瘤及心、肝、肺、肾组织, 100 g/L甲醛溶液固定, 石蜡包埋, 制片, HE染色, 光镜下观察肿瘤组织及心肝肺肾组织的病理变化; 同时取肿瘤中央及周边组织, 25 g/L戊二醛溶液固定, 超薄切片, 透射电镜下观察肿瘤细胞的超微结构变化.

**统计学处理** 统一采用SPSS10.0统计软件进行处理, 计量资料用 $\text{mean} \pm \text{SD}$ 表示; 多组间均数比较采用 $F$ 检验,  $P < 0.05$ 差异有统计学意义; 采用Kaplan-Meier法进行生存时间分析.

## 2 结果

**2.1 一般情况** 荷瘤大鼠均可耐受治疗, 处理过程中无死亡. PTS组、无水乙醇组和乙酸组大鼠于用药当天均出现食欲差、行为迟缓、毛发耸立等, 第2天即恢复正常; 处理后对照组无异常表现, 但2-3 wk后因肿瘤增大而逐渐消瘦.

**2.2 病理变化** 光镜下对照组瘤细胞染色深, 大小、形态不一, 核大深染, 异形性明显, 核分裂像多见, 肿瘤保持了原接种癌细胞的特点(图1A). PTS组、无水乙醇组和乙酸组肿瘤组织光镜下为均质红染的坏死; 其中PTS组5个样本均发生完全坏死(图1B); 无水乙醇组有4个样本坏死区周边可见肿瘤细胞残留, 乙酸组3个样本见肿瘤细胞残留(图1C-D). 电镜下PTS组肿瘤坏

### ■ 研发前沿

经皮酒精注射治疗肝癌疗效肯定、易于操作而经济, 已广泛应用于临床, 但其组织弥散能力有限, 需反复多次治疗, 且治疗效果不一. 为进一步提高疗效, 探索一种高效低毒的消融剂成为近年来局部化学消融治疗领域研究的热点和重点.

## ■创新盘点

本研究重点观察PTS瘤内注射后肿瘤组织病理变化,对其肿瘤消融效果进行初步评价。

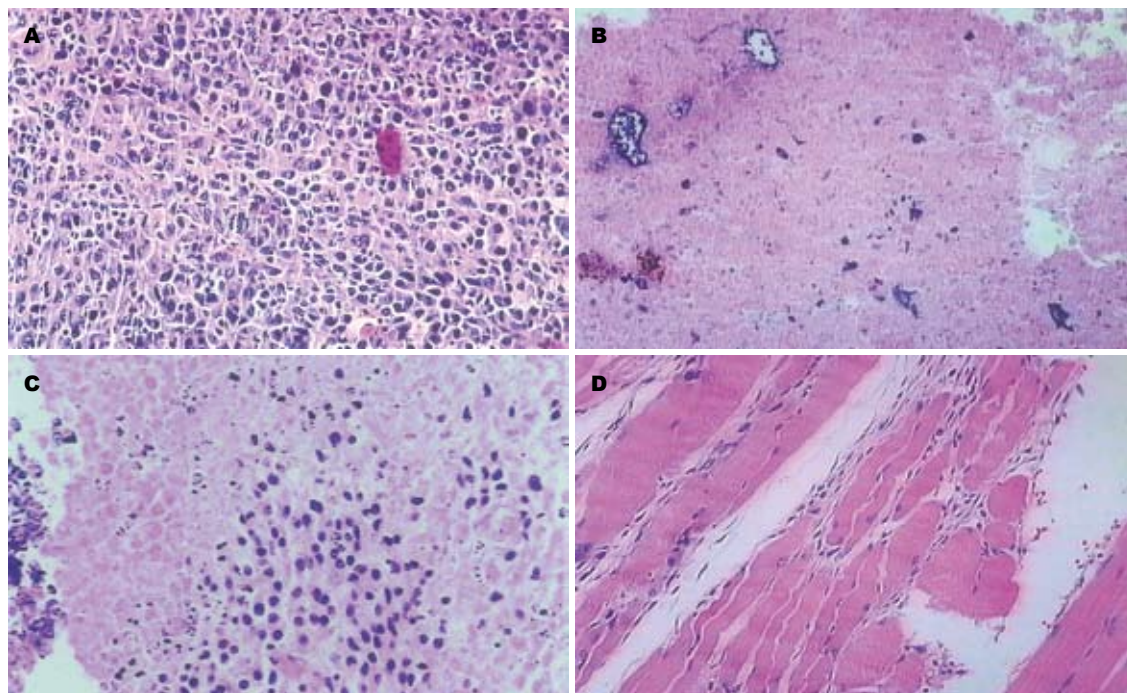


图1 肿瘤组织光镜观察(HE染色×200). A: 生理盐水对照组; B: PTS治疗后; C: 无水乙醇治疗后; D: 500 mL/L乙酸治疗后.

表1 各组荷瘤鼠治疗前及治疗后7 d、14 d、21 d肿瘤体积 ( $n=10$ ,  $\text{cm}^3$ )

分组	治疗前	治疗后		
		7 d	14 d	21 d
对照组	$0.585 \pm 0.15$	$1.273 \pm 0.34$	$3.474 \pm 0.78$	$6.717 \pm 0.78$
PTS组	$0.679 \pm 0.14$	$0.899 \pm 0.13$	$0.889 \pm 0.44$	$0.534 \pm 1.00$
无水乙醇组	$0.648 \pm 0.10$	$0.957 \pm 0.16$	$1.670 \pm 0.59$	$2.106 \pm 0.83$
乙酸组	$0.654 \pm 0.12$	$0.947 \pm 0.16$	$1.381 \pm 0.64$	$1.623 \pm 1.10$

死区中心瘤细胞呈溶解样坏死,基本为无结构的中等电子密度物质所取代;边缘区细胞膜、核膜断续,胞质明显空泡化,细胞核染色质浓缩成块、边集(图2);无水乙醇组和乙酸组肿瘤周边可见正常肿瘤细胞残留;对照组瘤细胞膜性结构完整,细胞器形态、结构良好.光镜下心、肝、肺、肾组织未见病理改变.

**2.3 3种消融剂对大鼠肝肿瘤生长的影响** 用于生存期观察的各组荷瘤大鼠治疗前和治疗后7 d、14 d、21 d肿瘤体积大小(表1).治疗前各组肿瘤体积无显著性差异, ( $P>0.05$ ),具有可比性.治疗后7 d,PTS组、无水乙醇组、乙酸组肿瘤抑瘤率分别为29.3%、24.8%、25.6%,3组间无显著性差别( $P>0.05$ );治疗后14 d肿瘤抑瘤率分别为74.4%、52.0%、60.2%,PTS组与乙酸组之间、乙酸组与无水乙醇组之间差别无显著性( $P>0.05$ ),而PTS组与无水乙醇组之间差别有统计学意义( $P<0.05$ );治疗后21 d分别为92.0%、

68.7%、75.9%,PTS组肿瘤抑制率明显高于无水乙醇组和乙酸组,差别有显著性( $P<0.05$ ),用药后21 d PTS组有5只大鼠肿瘤体积比治疗前缩小50%以上,3只肿瘤完全消失;无水乙醇组和乙酸组分别有1只和3只大鼠肿瘤缩小为治疗前的50%以上,两组未见肿瘤完全消失.

**2.4 3种消融剂对荷瘤大鼠生存期的影响** 对照组、PTS组、无水乙醇组和乙酸组荷瘤大鼠生存时间分别为 $30 \pm 4.7$  d、 $55 \pm 4.2$  d、 $45 \pm 3.2$  d和 $46 \pm 2.2$  d. PTS组、无水乙醇组和乙酸组荷瘤大鼠生存时间与对照组相比均明显延长,而PTS组大鼠生存期又明显长于无水乙醇组和乙酸组( $P<0.05$ ),各组荷瘤大鼠生存曲线见图3.

### 3 讨论

目前经皮局部消融是无法手术切除的原发性肝癌的主要治疗方法之一.其中,最早应用于临床的经皮酒精注射(percutaneous ethanol

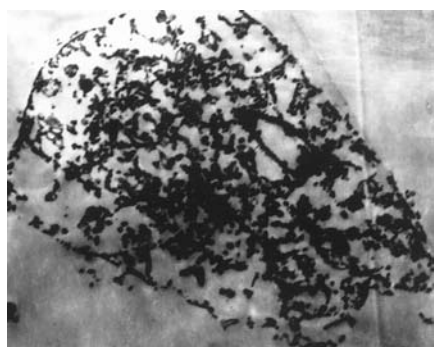


图 2 PTS治疗后肿瘤坏死中心瘤细胞透射电镜下观察(醋酸铀-枸橼酸铅染色 $\times 8000$ ).

injection, PEI), 始于1980年代<sup>[3-6]</sup>, 系在超声引导下经皮穿刺将无水乙醇直接注入瘤灶内, 引起细胞脱水和蛋白质变性, 导致癌细胞发生凝固性坏死. 这一方法在临床上已得到广泛应用并取得了较好效果<sup>[7-11]</sup>. 但无水乙醇在组织内弥散难以确定边界, 对纤维分隔无效, 需要多次治疗, 增加患者痛苦, 甚至出现严重并发症, 单次大剂量注射又可增加死亡率<sup>[12]</sup>. 近期有文献<sup>[10,13-14]</sup>报道, PEI联合经肝动脉栓塞化疗(transcatheter arterial chemoembolization, TACE)或射频消融(radiofrequency ablation, RAF)治疗肝癌可提高疗效. 乙酸pH值低, 能引起隔膜中的纤维肿胀, 破坏肿瘤内部的分隔. 文献资料显示其肿瘤灭活作用强于无水乙醇<sup>[15-17]</sup>, 但其并发症也随之增加<sup>[18-19]</sup>. 至今, 仍无确切证据说明乙酸的安全性及有效性.

本实验结果显示, 无水乙醇和500 mL/L乙酸治疗大鼠肝肿瘤, 均取得了明显疗效, 但部分瘤体内仍有肿瘤细胞残留. 分析其原因, 一方面考虑两者在消融效力上可能存在不足, 另一方面不排除本实验使用普通注射针头注射药物导致药物在瘤体内呈偏心弥散的可能.

330 g/L对PTS注射液是以对甲苯磺酰胺(PTS)为活性成分的一种新的抗肿瘤药物和致肿瘤坏死制剂, 分子式为 $C_7H_9NO_2S$ . 其突出优点是具有一定的克服肿瘤耐药作用和选择性地杀伤肿瘤细胞的特性<sup>[20]</sup>. 本实验结果显示, 瘤体内直接注射330 g/L对PTS注射液, 24 h后发现肿瘤组织呈现凝固性坏死, 坏死区内未见瘤细胞残留; 电镜观察肿瘤坏死区域中心瘤细胞呈溶解样坏死, 基本为无结构的中等电子密度物质所取代, 边缘区细胞质膜、核膜断续, 胞质明显空泡化, 细胞核染色质浓缩成块、边集. 从用药前后肿瘤体积大小来看, 用药后7 d、14 d, PTS组、无水乙醇组和乙酸组肿瘤体积比用药前都略有增

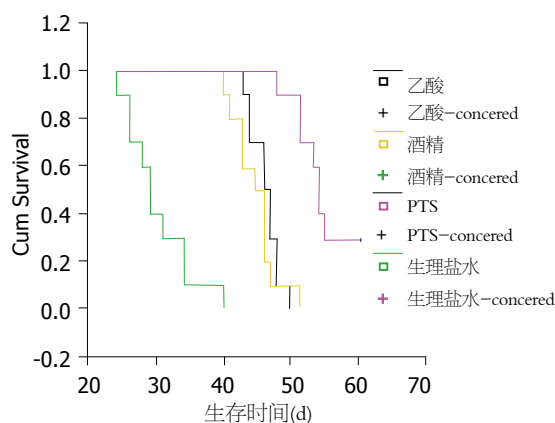


图 3 各组荷瘤大鼠生存曲线.

大, 可能因肿瘤坏死后其周围出现炎性水肿所致. 用药后21 d, PTS组肿瘤体积较治疗前明显缩小, 有30%(3/10)肿瘤完全消失; 而此时, 无水乙醇组和乙酸组肿瘤体积仍大于治疗前体积, 且未见有肿瘤完全消退, 可能主要是由于肿瘤未能被彻底灭活的缘故. PTS组荷瘤大鼠治疗后生存期明显长于无水乙醇组和乙酸组.

总之, 330 g/L对PTS对大鼠肝肿瘤的灭活作用优于无水乙醇和500 mL/L乙酸. 采用他作为一种新的化学消融剂进行局部消融治疗肝肿瘤, 将具有良好的临床应用前景, 值得进一步深入研究.

#### 4 参考文献

- 程文, 张青萍, 贡雪灏, 廖晓峰. 超声监护下免疫抑制大鼠肝癌模型的建立. 中国医学影像技术 2003; 19: 840-842
- 朱伟良, 张健, 张积仁, 汪森明, 卜海激. 3种局部消融方法治疗小鼠移植性肝癌疗效比较. 第一军医大学学报 2003; 23: 1297-1300
- Tanikawa K. New therapy of hepatocellular carcinoma-topical infusion of ethanol guided by ultrasonics. *Kango Gijutsu* 1985; 31: 1813-1814
- Livraghi T, Festi D, Monti F, Salmi A, Vettori C. US-guided percutaneous alcohol injection of small hepatic and abdominal tumors. *Radiology* 1986; 161: 309-312
- Shiina S, Yasuda H, Muto H, Tagawa K, Unuma T, Ibukuro K, Inoue Y, Takanashi R. Percutaneous ethanol injection in the treatment of liver neoplasms. *AJR Am J Roentgenol* 1987; 149: 949-952
- Livraghi T, Salmi A, Bolondi L, Marin G, Arienti V, Monti F, Vettori C. Small hepatocellular carcinoma: percutaneous alcohol injection-results in 23 patients. *Radiology* 1988; 168: 313-317
- Sung YM, Choi D, Lim HK, Lee WJ, Kim SH, Kim MJ, Paik SW, Yoo BC, Koh KC, Lee JH, Choi MS. Long-term results of percutaneous ethanol injection for the treatment of hepatocellular carcinoma in Korea. *Korean J Radiol* 2006; 7: 187-192
- Dettmer A, Kirchhoff TD, Gebel M, Zender L, Malek NP, Panning B, Chavan A, Rosenthal H, Kubicka S, Krusche S, Merkesdal S, Galanski M, Manns MP,

#### ■应用要点

PTS是一种新的抗肿瘤药物和致肿瘤坏死制剂, 主要用药途径为瘤内注射, 局部消融效果好, 毒副作用小, 具有良好应用前景.

## ■同行评价

本文有一定的科学根据和说服力,数据可靠,结果是可信的.

- Bleck JS. Combination of repeated single-session percutaneous ethanol injection and transarterial chemoembolisation compared to repeated single-session percutaneous ethanol injection in patients with non-resectable hepatocellular carcinoma. *World J Gastroenterol* 2006; 12: 3707-3715
- 9 Ebara M, Okabe S, Kita K, Sugiura N, Fukuda H, Yoshikawa M, Kondo F, Saisho H. Percutaneous ethanol injection for small hepatocellular carcinoma: therapeutic efficacy based on 20-year observation. *J Hepatol* 2005; 43: 458-464
- 10 Luo BM, Wen YL, Yang HY, Zhi H, Xiao XY, Ou B, Pan JS, Ma JH. Percutaneous ethanol injection, radiofrequency and their combination in treatment of hepatocellular carcinoma. *World J Gastroenterol* 2005; 11: 6277-6280
- 11 Chen MS, Li JQ, Zheng Y, Guo RP, Liang HH, Zhang YQ, Lin XJ, Lau WY. A prospective randomized trial comparing percutaneous local ablative therapy and partial hepatectomy for small hepatocellular carcinoma. *Ann Surg* 2006; 243: 321-328
- 12 Livraghi T, Giorgio A, Marin G, Salmi A, de Sio I, Bolondi L, Pompili M, Brunello F, Lazzaroni S, Torzilli G. Hepatocellular carcinoma and cirrhosis in 746 patients: long-term results of percutaneous ethanol injection. *Radiology* 1995; 197: 101-108
- 13 Becker G, Soezgen T, Olschewski M, Laubenberger J, Blum HE, Allgaier HP. Combined TACE and PEI for palliative treatment of unresectable hepatocellular carcinoma. *World J Gastroenterol* 2005; 11: 6104-6109
- 14 Vallone P, Catalano O, Izzo F, Siani A. Combined ethanol injection therapy and radiofrequency ablation therapy in percutaneous treatment of hepatocellular carcinoma larger than 4 cm. *Cardiovasc Intervent Radiol* 2006; 29: 544-551
- 15 Hou C, Chen SC, Chang WY, Chen CH. Comparison of necrotic characteristics and benefits between 50% acetic acid and pure ethanol in local hepatic injection: a study in rats. *Kaohsiung J Med Sci* 1999; 15: 414-418
- 16 Ohnishi K, Yoshioka H, Ito S, Fujiwara K. Prospective randomized controlled trial comparing percutaneous acetic acid injection and percutaneous ethanol injection for small hepatocellular carcinoma. *Hepatology* 1998; 27: 67-72
- 17 Huo TI, Huang YH, Wu JC, Lee PC, Chang FY, Lee SD. Comparison of percutaneous acetic acid injection and percutaneous ethanol injection for hepatocellular carcinoma in cirrhotic patients: a prospective study. *Scand J Gastroenterol* 2003; 38: 770-778
- 18 Koda M, Tanaka H, Murawaki Y, Horie Y, Suou T, Kawasaki H, Ikawa S. Liver perforation: a serious complication of percutaneous acetic acid injection for hepatocellular carcinoma. *Hepatogastroenterology* 2000; 47: 1110-1112
- 19 Van Hoof M, Joris JP, Horsmans Y, Geubel A. Acute renal failure requiring haemodialysis after high doses percutaneous acetic acid injection for hepatocellular carcinoma. *Acta Gastroenterol Belg* 1999; 62: 49-51
- 20 王涛, 李勇, 刘妙芳, 徐军, 钟南山. PTS(抑瘤仙)体外抗瘤作用研究. *实验癌症杂志* 2004; 19: 1-4

编辑 程剑侠 电编 郭海丽

ISSN 1009-3079 CN 14-1260/R 2008年版权归世界华人消化杂志

## • 消息 •

## 世界华人消化杂志被收录情况

本刊讯 世界华人消化杂志被国际权威检索系统美国《化学文摘》(Chemical Abstracts, CA)、荷兰《医学文摘库/医学文摘(EMBase/Excerpta Medica, EM)》和俄罗斯《文摘杂志(Abstract Journal, AJ)》收录. 国内为中国科技论文统计与分析(科技部列选为中国科技论文统计源期刊)、《中文核心期刊要目总览》2004年版内科学类的核心期刊、中国学术期刊文摘、中国生物医学文献光盘数据库、中文科技资料目录医药卫生、解放军医学图书馆CMCC系统、中国医学文摘外科学分册(英文版)、中国医学文摘内科学分册(英文版)收录. (常务副总编辑: 张海宁 2008-04-18)



# DLC-1基因甲基化检测与肝细胞癌复发转移的关系

刘继斌, 张素青, 施民新, 邵冰锋, 张一心

刘继斌, 张素青, 施民新, 邵冰锋, 张一心, 南通大学附属肿瘤医院肿瘤研究所 江苏省南通市 226361  
江苏省南通市科技局课题资助项目, No. ntl200305  
作者贡献分布: 此课题由刘继斌设计; 研究过程由刘继斌, 张素青及施民新操作完成; 外科标本由张素青及邵冰锋完成; 研究所用新试剂及分析工具由刘继斌提供; 数据分析由刘继斌及张一心完成; 本论文写作由刘继斌及张一心完成.  
通讯作者: 张一心, 226361, 江苏省南通市通州平潮镇通扬北路30号, 南通大学附属肿瘤医院肿瘤研究所. tians2008@163.com  
电话: 0513-86729067  
收稿日期: 2007-11-21 修回日期: 2008-03-08

## Relationship between methylation status of DLC-1 gene and metastasis of hepatocellular carcinoma

Ji-Bin Liu, Su-Qing Zhang, Min-Xin Shi, Bing-Feng Shao, Yi-Xin Zhang

Ji-Bin Liu, Su-Qing Zhang, Min-Xin Shi, Bing-Feng Shao, Yi-Xin Zhang, Institute of Oncology, Tumor Hospital Affiliated to Jiangsu Nantong University, Nantong 226361, Jiangsu Province, China

Supported by: the Foundation from Department of Science and Technology of Nantong City, Jiangsu Province, No. ntl200305

Correspondence to: Yi-Xin Zhang, Institute of Oncology, Tumor Hospital Affiliated to Nantong University, 30 Tongyang Northern Road, Tongzhou Pingchao Town, Nantong 226361, Jiangsu Province, China. tians2008@163.com

Received: 2007-11-21 Revised: 2008-03-08

## Abstract

**AIM:** To investigate the relationship between the methylation status of DLC-1 gene and metastasis of hepatocellular carcinoma (HCC).

**METHODS:** Seventy-three surgical specimens of human HCC were divided into high- and low-invasion groups according to their clinicopathological features. The methylation status of DLC-1 gene was detected in both groups by methylation-specific polymerase chain reaction (MSP).

**RESULTS:** The methylation level of DLC-1 gene in HCC specimens with high invasion was significantly higher than that in specimens with low invasion ( $\chi^2 = 4.3567, P < 0.05$ ). The double-positive rate of alpha-fetoprotein (AFP) and

hepatitis B virus (HBV) was significantly different between methylation-positive and -negative specimens ( $\chi^2 = 4.4224, P < 0.05$ ). The methylation status of DLC-1 gene was also related to TNM stages ( $\chi^2 = 10.8478, P < 0.05$ ). After short-term following-up, the median survival time was significantly different between HCC patients with positive- and negative methylation of DLC-1 gene (9.45 mo vs 36 mo,  $P < 0.05$ ).

**CONCLUSION:** The aberrant methylation of DLC-1 gene may not only offer an effective method for the early auxiliary diagnosis of invasion and metastasis, but also serve as a new target for HCC therapies.

**Key Words:** Hepatocellular carcinoma; Metastasis; Methylation; DLC-1; Methylation-specific polymerase chain reaction

Liu JB, Zhang SQ, Shi MX, Shao BF, Zhang YX. Relationship between methylation status of DLC-1 gene and metastasis of hepatocellular carcinoma. *Shijie Huaren Xiaohua Zazhi* 2008; 16(11): 1237-1240

## 摘要

**目的:** 研究DLC-1基因甲基化检测与肝细胞癌(hepatocellular carcinoma, HCC)复发转移的关系。

**方法:** 73例HCC标本依据临床以及病理学特征被分为高侵袭组和低侵袭组; 采用甲基化特异性PCR对不同侵袭组HCC之间DLC-1基因甲基化表达进行分析。

**结果:** DLC-1甲基化表达率高侵袭组明显高于低侵袭组, 二者之间有明显差异( $\chi^2 = 4.3567, P < 0.05$ )。DLC-1甲基化阳性与阴性患者之间AFP、HBV双阳性率有明显差异( $\chi^2 = 4.4224, P < 0.05$ ); TNM分期越后DLC-1甲基化程度越高( $\chi^2 = 10.8478, P < 0.05$ ); 短期随访发现DLC-1甲基化的HCC患者中位生存期低于非甲基化患者(9.45 mo vs 36 mo,  $P < 0.05$ )。

**结论:** DLC-1基因甲基化可作为HCC复发转移监测指标, 并可作为靶向治疗HCC复发转移的新靶点。

## ■背景资料

目前随着治疗手段的提高, 肝癌患者的生存期明显延长, 肝癌的转移复发, 对于肝癌患者和医务工作者是个迫切需要解决的问题。

## ■同行评议者

高润平, 教授, 吉林大学第一医院肝病科



## ■研发前沿

DLC-1基因是一个与肝癌发生、转移乃至复发关系密切的肿瘤抑制基因。目前有关DNA甲基化与肿瘤之间的关系已成为近年来肿瘤学研究的热点。

## 关键词: 肝细胞癌; 转移; 甲基化; DLC-1; 甲基化特异性PCR

刘继斌, 张素青, 施民新, 邵冰峰, 张一心. DLC-1基因甲基化检测与肝细胞癌复发转移的关系. 世界华人消化杂志 2008; 16(11): 1237-1240

<http://www.wjgnet.com/1009-3079/16/1237.asp>

## 0 引言

肝癌是严重危害人类生命健康的重大疾病, 肝癌手术切除后, 生存率约40%左右, 但仍然有50%左右的患者手术后出现转移复发. DLC-1基因定位于人类染色体8p21.3-22<sup>[1]</sup>. 研究发现DLC-1基因在肝癌、乳腺癌、结直肠癌中常低表达或表达缺失<sup>[2]</sup>. 而DNA启动子甲基化的改变通常是作为肿瘤抑制基因未被激活的机制<sup>[3-4]</sup>. 研究显示甲基化是在肝癌、乳腺癌、肠癌和前列腺癌中DLC-1表达低下的原因<sup>[5]</sup>. DLC-1基因甲基化在HCC复发转移的作用未见有报道. 通过甲基化特异性PCR技术检测分析DLC-1基因甲基化在不同转移潜能临床手术标本中的表达, 为进一步研究DLC-1基因甲基化在肝细胞癌复发转移中的作用奠定基础.

## 1 材料和方法

**1.1 材料** 收集2005-03/2006-10南通大学附属肿瘤医院73例肝细胞癌(hepatocellular carcinoma, HCC及癌旁正常组织(其中12例含癌栓)手术切除标本, 标本均经过病理证实. 标本离体10 min内取材, 液氮速冻5 min后放置-80℃保存. HCC依据临床以及病理学特征被分为高侵袭组和低侵袭组, 肿瘤病灶局限、肉眼以及镜下均无肝内播散和门静脉浸润为低侵袭组, 共32例; 肿瘤组织伴有多发性肝内播散和(或)门静脉主干癌栓者为高侵袭组, 共41例. 德国Biometra温度梯度PCR扩增仪; ECPS3000/150电泳仪; 美国Beckman Allegra™ RA 64R高速低温离心机; 美国BIO-RAD公司凝胶图像分析仪. 参考Wong *et al*<sup>[7]</sup>根据GenBank的DLC-1甲基化引物由上海生工公司设计合成, DLC-1甲基化引物为(从-31到+147 bp): 5'-TTTAAAGATCGAAACGAGGGAGCG-3'(forward)和5'-CCCAACGAAAAAACCCGACTAACG-3'(reverse). 非甲基化引物为(从-28到+144 bp): 5'-TTTTTTAAAGATTGAAATGAGGGAGTG-3'(forward)和5'-AAACCAACAAAAAACCAACTACA-3'(reverse).

## 1.2 方法

**1.2.1 DNA提取:** DNA提取试剂盒采用上海闪晶生物公司临床标本基因组DNA抽提试剂盒. 严格按照操作说明, 具体如下: (1)用手术剪将标本剪成小块, 用液氮将50 mg左右样品碾碎转移, 加入200 μL LB, 电动匀浆, 然后将样品转移到1.5 mL离心管中, 彻底混匀室温10 min. (2)加入200 μL氯仿, 剧烈振荡20 s, 然后15 000 r/min离心5 min, 取上清液转入吸附柱, 9000 r/min离心1 min, 弃滤液. (3)在吸附柱内加500 μL清洗液, 9000 r/min离心1 min, 弃滤液. (4)再15 000 r/min离心2 min, 以彻底去除残余. (5)将吸附柱重新放在一新离心管中, 加入50 μL洗脱液EB. (6)10 000 r/min离心1 min, 收集到管内的溶液即为核酸溶液, 紫外分光光度计测定DNA含量, 吸光度 $A_{260}/A_{280} \geq 1.8$ , 4℃保存备用.

**1.2.2 DNA甲基化处理:** DNA甲基化处理采用美国Zymo Research公司的EZ DNA Methylation-Gold Kit™试剂盒. 严格按照操作说明, 实验前混匀CT保存试剂, 即加900 μL水M-Dissolving缓冲液和300 μL M-Dilution缓冲液到一个试管. 加130 μL CT保存试剂和20 μL DNA样品混合. 按照以下温度程序步骤操作, 98℃ 10 min, 64℃ 2.5 h, 最后放置4℃备用. 加660 μL M-Binding缓冲液到Zymo-spin IC吸附柱中, 再加样品盖紧盖子, 颠倒混合几分钟. 全速10 000 r/min离心1 min, 倒掉离心液. 加20 μL M-Desulphonation缓冲液到吸附柱中, 放置15-20 min. 全速10 000 r/min离心1 min. 加200 μL M-Wash缓冲液到吸附柱中, 重复这种步骤多次. 加10 μL M-Elution缓冲液直接到吸附柱基质, 放置到1.5 mL试管全速10 000 r/min离心2 min, 直至分离出所需处理DNA.

**1.2.3 MSP反应:** 甲基化PCR反应体系为10×PCR缓冲液2.5 μL, 2.0 mmol/L 4×dNTP混合物0.5 μL, 引物3 μL, TaKaRa™热启动Taq酶0.5 μL, 25 mmol/L MgCl<sub>2</sub> 2 μL, 模板3 μL, 总体积25 μL, 甲基化扩增体系为预变性95℃ 12 min, 随后94℃ 30 s, 55℃ 30 s, 72℃ 30 s, 35个循环, 最后延伸72℃ 10 min, 非甲基化扩增体系除了退火温度提高到58℃外其他均相同. 扩增产物1%琼脂糖凝胶电泳, 紫外光照显带.

对进行MSP反应的全部HCC患者进行随访, 生存期计算从治疗开始日起到死亡或2006-03末次随访结束.

**统计学处理** 采用SPSS10.0统计软件分析, 卡方检验,  $P < 0.05$ 有统计学意义.

## ■相关报道

Yuan *et al*学者认为DNA甲基化改变是癌变早期发现, 早期预测和癌症风险预后的最可能的指标之一, 大范围硬癌和血液恶性病变DLC-1甲基化的检测是有警示意义的.

## 2 结果

2.1 不同侵袭组DLC-1甲基化表达 73例HCC临床标本中, 41例高侵袭组中12例DLC-1甲基化表达阳性, 阳性率为29.3%, 32例低侵袭组中3例DLC-1甲基化表达阳性, 阳性率为9.375%; 二者之间有明显的差异( $\chi^2 = 4.3567, P < 0.05$ , 图1).

2.2 DLC-1甲基化阳性与AFP(+), HBV(+)的关系 73例HCC患者中, 17例DLC-1甲基化阳性占23.3%; 癌旁正常组织组均无1例甲基化阳性. 17例DLC-1甲基化阳性患者中AFP, HBV双阳性者为16例占94.11%; 56例DLC-1甲基化阴性患者中AFP, HBV双阳性者为42例占73.0%; 二者之间有明显的差异( $\chi^2 = 4.4224, P < 0.05$ ).

2.3 DLC-1甲基化与HCC TNM分期 73例HCC患者中, I期14例, 甲基化阳性1例(7.14%); II期18例, 甲基化阳性2例(11.1%); III期20例, 甲基化阳性5例(20.0%); IV期21例, 甲基化阳性7例(33.3%). 因I期, II期甲基化阳性太少需要合并统计处理, 合并后三者之间有明显的差异( $\chi^2 = 10.8478, P < 0.05$ ).

17例甲基化阳性的HCC患者中, 12例复发或转移, 占70.6%; 56例非甲基化阳性者中, 21例复发或转移, 占37.5%, 二者之间有明显的差异( $\chi^2 = 5.7641, P < 0.05$ ). HCC患者生存期1-20(中位生存期11.52) mo, 其中甲基化患者中位生存期9.45 mo, 非甲基化患者中位生存期14.36 mo, DLC-1甲基化的HCC患者中位生存期低于非甲基化患者( $P < 0.05$ ).

## 3 讨论

DLC-1全称为肝癌缺失基因1, 是一种肿瘤抑制基因; 位于人类染色体8p21.3-22位置, 在人类许多肿瘤中发现在这个位置上是缺失的. DLC-1 cDNA全长为7.5 kb编码1083个氨基酸的分子量122 kDa的一种蛋白, 与大鼠p122 RhoGAP基因有86%的同源, 后者是GTP酶的激动蛋白, 通过刺激GTP酶的活性调控Rho蛋白<sup>[7]</sup>. Durkin *et al*<sup>[12]</sup>研究认为DLC-1与小鼠p122同源, 与调控细胞增殖和黏附的信号传导通路关系密切. Ng *et al*<sup>[6]</sup>在 DLC-1缺失的肝癌细胞系中转染DLC-1 cDNA后发现其明显的抑制了肿瘤细胞的生长并且降低了克隆信息. DLC-1在原发性HCC中发挥抑制癌细胞增殖的功能. Wong *et al*<sup>[7]</sup>研究显示Rho GTP酶信号传导通路在HCC的侵袭转移中有重要作用. 现已发现DLC-1基因表达产物为RhoA和Cdc42特异性的GTP酶激活蛋白,

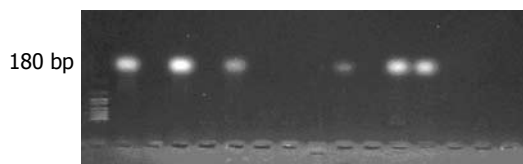


图1 在肝癌组织甲基化的DLC-1基因.

与调控细胞增殖和黏附的信号传导通路关系密切, 主要通过下调Rho的活性而抑制肿瘤. 研究发现DLC-1基因在肝癌、乳腺癌、结直肠癌中常低表达或表达缺失. 而DNA启动子甲基化的改变通常是作为肿瘤抑制基因未被激活的机制. Esteller *et al*<sup>[13]</sup>在多种类型的肿瘤中发现了其基因的过甲基化. Kim *et al*<sup>[14]</sup>运用Northern和Southern blot研究发现在9例人类消化系统肿瘤细胞系中有7例没有表达DLC-1 mRNA而不是DLC-1基因. 为此该学者使用甲基化特异性PCR(MSP)和Southern blot研究DLC-1的甲基化, 发现在7例中有5例没有表达DLC-1 mRNA的消化系统肿瘤细胞系中DLC-1 CpG岛发生了甲基化. 研究发现甲基化是在肝癌, 乳腺癌, 肠癌, 和前列腺癌中DLC-1表达低下的原因. Goodison *et al*<sup>[18]</sup>研究发现DLC作为转移抑制基因, 通过GTP酶活性抑制肿瘤的转移. Ueki *et al*<sup>[15]</sup>研究发现在细胞系中抑癌基因DNA发生甲基化的, 其来源的原代细胞中也同样发生了甲基化. Yuan *et al*<sup>[5]</sup>认为DNA甲基化改变是癌变早期发现, 早期预测和癌症风险预后的最可能的指标之一, 大范围硬癌和血液恶性病变DLC-1甲基化的检测是有警示意义的. 结合众多学者的研究, 我们推测DLC-1基因甲基化在肝细胞癌侵袭转移中发挥着重要的作用. 目前有关DNA甲基化与肿瘤之间的关系已成为近年来肿瘤学研究的热点. 启动子区CPG岛甲基化可影响基因表达, 对于肿瘤细胞, 甲基化异常可通过多种途径影响基因转录与表达, 导致细胞分化与增殖异常. CpG位点甲基化异常可作为恶变的生物学指标, MPCR为肿瘤研究提供了一种快速、简便、灵敏的方法.

影响肝癌侵袭转移的因素有很多, 目前仍未有较为客观的标准. 本研究采用宋丽洁 *et al*<sup>[9]</sup>采取的比较公认的影响肝癌侵袭转移的主要因素门静脉癌栓的有无(或)肝内有无播散结节作为划分标准, 将临床标本划分为高低侵袭组. 本研究发现肝癌组织甲基化的DLC-1大约为180 bp, 且DLC-1甲基化表达率高侵袭组明显高于低侵袭组, 二者之间有明显的差异( $P < 0.05$ ). 此

### ■应用要点

检测肝癌患者DLC-1基因甲基化可以预测可能的转移、复发. 技术成熟推广容易, 不需要特殊仪器, 只要开展临床PCR工作的医院均可以使用.

## ■同行评价

本文提出HCC患者DLC-1基因甲基化可能成为靶向控制肝细胞癌转移和复发的靶点,研究内容具有临床实用意义。

结果提示DLC-1甲基化可能是肝癌侵袭转移的机制之一。采用陈龙邦 *et al*<sup>[10]</sup>研究方法研究与AFP(+), HBV(+)的关系分析发现: DLC-1甲基化阳性与DLC-1甲基化阴性患者二者之间有明显的差异( $P<0.05$ ); 说明DLC-1甲基化与AFP(+), HBV(+)有关。研究DLC-1甲基化与HCC TNM分期的关系发现分期越后DLC-1甲基化程度越高。由于随访时间短只能简单说明DLC-1甲基化的HCC患者中位生存期低于非甲基化患者( $P<0.05$ )。但长期随访是否支持此结论有待长期观察。

早期发现, 早期预测可能出现的转移复发, 并且给予及时的预防与治疗, 对于肝癌患者至关重要。通过以上研究本文作者认为DLC-1基因甲基化检可作为肝细胞癌复发转移监测指标, 并可作为靶向治疗肝细胞癌复发转移的新的靶点。

## 4 参考文献

- 1 Yuan BZ, Zhou X, Durkin ME, Zimonjic DB, Gumundsdottir K, Eyfjord JE, Thorgeirsson SS, Popescu NC. DLC-1 gene inhibits human breast cancer cell growth and in vivo tumorigenicity. *Oncogene* 2003; 22: 445-450
- 2 Yuan BZ, Miller MJ, Keck CL, Zimonjic DB, Thorgeirsson SS, Popescu NC. Cloning, characterization, and chromosomal localization of a gene frequently deleted in human liver cancer (DLC-1) homologous to rat RhoGAP. *Cancer Res* 1998; 58: 2196-2199
- 3 Herman JG. Hypermethylation of tumor suppressor genes in cancer. *Semin Cancer Biol* 1999; 9: 359-367
- 4 Jones PL, Wolffe AP. Relationships between chromatin organization and DNA methylation in determining gene expression. *Semin Cancer Biol* 1999; 9: 339-347
- 5 Yuan BZ, Durkin ME, Popescu NC. Promoter hypermethylation of DLC-1, a candidate tumor suppressor gene, in several common human cancers. *Cancer Genet Cytogenet* 2003; 140: 113-117
- 6 Ng IO, Liang ZD, Cao L, Lee TK. DLC-1 is deleted in primary hepatocellular carcinoma and exerts inhibitory effects on the proliferation of hepatoma cell lines with deleted DLC-1. *Cancer Res* 2000; 60: 6581-6584
- 7 Wong CM, Lee JM, Ching YP, Jin DY, Ng IO. Genetic and epigenetic alterations of DLC-1 gene in hepatocellular carcinoma. *Cancer Res* 2003; 63: 7646-7651
- 8 Goodison S, Yuan J, Sloan D, Kim R, Li C, Popescu NC, Urquidi V. The RhoGAP protein DLC-1 functions as a metastasis suppressor in breast cancer cells. *Cancer Res* 2005; 65: 6042-6053
- 9 宋丽杰, 叶胜龙, 王凯峰, 翁永强, 梁春敏, 孙瑞霞, 赵燕, 刘银坤, 汤钊猷. DLC-1基因表达与肝细胞癌复发转移的关系. *中华肝脏病杂志* 2005; 13: 428-431
- 10 陈龙邦, 林勃, 唐永明, 王晶. 原发性肝癌患者血清p16和DAPK基因启动子甲基化的研究. *肿瘤防治研究* 2006; 33: 175-176
- 11 Homma Y, Emori Y. A dual functional signal mediator showing RhoGAP and phospholipase C-delta stimulating activities. *EMBO J* 1995; 14: 286-291
- 12 Durkin ME, Yuan BZ, Thorgeirsson SS, Popescu NC. Gene structure, tissue expression, and linkage mapping of the mouse DLC-1 gene (Arhgap7). *Gene* 2002; 288: 119-127
- 13 Esteller M, Corn PG, Baylin SB, Herman JG. A gene hypermethylation profile of human cancer. *Cancer Res* 2001; 61: 3225-3229
- 14 Kim TY, Jong HS, Song SH, Dimtchev A, Jeong SJ, Lee JW, Kim TY, Kim NK, Jung M, Bang YJ. Transcriptional silencing of the DLC-1 tumor suppressor gene by epigenetic mechanism in gastric cancer cells. *Oncogene* 2003; 22: 3943-3951
- 15 Ueki T, Walter KM, Skinner H, Jaffee E, Hruban RH, Goggins M. Aberrant CpG island methylation in cancer cell lines arises in the primary cancers from which they were derived. *Oncogene* 2002; 21: 2114-2117

编辑 李军亮 电编 何基才

ISSN 1009-3079 CN 14-1260/R 2008年版权归世界华人消化杂志

## • 消息 •

## 世界华人消化杂志投稿方式

本刊讯 本刊只接受在线投稿, 不接受其他方式的投稿, 如E-mail, 印刷版。在线投稿网址: <http://wcjd.wjgnet.com/submission@wjgnet.com>, 电话: 010-8538 1892, 传真: 010-8538-1893寻求帮助。投稿须知下载网址<<http://www.wjgnet.com/1009-3079/tgxz.pdf>>审稿过程平均时间需要14 d。来稿均经2-3位同行专家严格评审, 2位或以上通过为录用, 否则将退稿或修改后再审。接受后的稿件作者需缴纳稿件处理费及发表费, 文章发表后可获得2本样刊及20套单行本(稿酬)。(常务副总编辑: 张海宁 2008-04-18)

# 急诊肝切除术治疗肝癌自发性破裂58例

周旭宇, 邵成浩, 胡先贵, 张晓华

周旭宇, 邵成浩, 胡先贵, 张晓华, 中国人民解放军第二军医大学附属长海医院普外科 上海市 200433  
通讯作者: 周旭宇, 200433, 上海市, 中国人民解放军第二军医大学附属长海医院普外科. chenlinbj@vip.sina.com  
收稿日期: 2007-12-26 修回日期: 2008-03-13

## Emergency liver resection for spontaneous rupture of primary hepatocellular carcinoma: an analysis of 58 cases

Xv-Yu Zhou, Cheng-Hao Shao, Xian-Gui Hu, Xiao-Hua Zhang

Xv-Yu Zhou, Cheng-Hao Shao, Xian-Gui Hu, Xiao-Hua Zhang, Department of General Surgery, Changhai Hospital Affiliated to the Second Military Medical University of Chinese PLA, Shanghai 200433, China  
Correspondence to: Xv-Yu Zhou, Department of General Surgery, Changhai Hospital Affiliated to the Second Military Medical University of Chinese PLA, Shanghai 200433, China. chenlinbj@vip.sina.com  
Received: 2007-12-26 Revised: 2008-03-13

### Abstract

**AIM:** To investigate the indications, method and prognosis of emergency liver resection for spontaneous rupture of primary hepatocellular carcinoma.

**METHODS:** A retrospective clinical analysis was performed for 58 patients who underwent emergency liver resection due to spontaneous rupture of primary hepatocellular carcinoma.

**RESULTS:** Spontaneous rupture of primary hepatocellular carcinoma was found in 49 men and 9 women with a mean age of 56.5 years. Preoperative CT scan was performed for all the patients. The postoperative mortality rate and complication rate were 3.4% and 24.1%, respectively. All the patients received comprehensive treatment, and the estimated 1-, 3-, and 5-year survival rates were 84%, 52% and 46%, respectively.

**CONCLUSION:** CT scan is essential to estimate the resectability for patients with spontaneous

rupture of primary hepatocellular carcinoma. A favorable prognosis may be achieved by emergency liver resection.

**Key Words:** Liver neoplasm; Emergency liver resection; Prognosis; Spontaneous rupture

Zhou XY, Shao CH, Hu XG, Zhang XH. Emergency liver resection for spontaneous rupture of primary hepatocellular carcinoma: an analysis of 58 cases. *Shijie Huaren Xiaohua Zazhi* 2008; 16(11): 1241-1243

### 摘要

**目的:** 探讨急诊肝切除术治疗肝癌自发性破裂的适应证、方法和疗效。

**方法:** 回顾性分析58例肝癌自发性破裂行急诊肝切除术的临床资料。

**结果:** 入组患者58例, 男49例, 女9例, 平均年龄56.5岁, 术前均行CT检查, 手术死亡率3.4%(2/58), 术后并发症发生率24.1%(14/58)。术后均行TAE等综合治疗, 1、3、5年生存率分别为84%、52%和46%。

**结论:** 术前影像学评估是判断能否行急诊肝切除术的重要依据, 完善的围手术期处理可以降低手术死亡率和并发症发生率, 急诊肝切除术治疗肝癌自发性破裂可能获得良好预后。

**关键词:** 肝脏肿瘤; 肝切除术; 预后; 自发性破裂

周旭宇, 邵成浩, 胡先贵, 张晓华. 急诊肝切除术治疗肝癌自发性破裂58例. *世界华人消化杂志* 2008; 16(11): 1241-1243  
<http://www.wjgnet.com/1009-3079/16/1241.asp>

### 0 引言

肝癌自发性破裂出血是其严重并发症之一, 病情凶险, 常因出血性休克和继发性肝功能衰竭导致患者死亡, 死亡率高达40%以上, 预后极差。肝癌破裂出血的治疗有多种选择, 如输血、止血、急诊肝动脉介入栓塞等非手术方法, 也可选择急诊剖腹探查、肝动脉结扎、急诊肝切除、或延期肝切除等手术治疗。由于肝癌自发性破裂发病突然, 患者全身状况较差, 肝功能状

### ■背景资料

肝癌自发性破裂出血是其严重并发症之一, 病情凶险, 常因出血性休克和继发性肝功能衰竭导致患者死亡, 死亡率高达40%以上, 预后极差。由于肝癌自发性破裂发病突然, 患者全身状况较差, 肝功能状况不明, 既往多倾向于选择非手术治疗, 本文通过临床病例分析探讨急诊肝切除术治疗肝癌自发性破裂的适应证、方法和疗效。

### ■同行评议者

樊建平, 教授, 重庆医科大学附属第二医院肝胆外科



## ■研究前沿

肝癌破裂出血发生突然,处理不及时,死亡率可高达100%,故原发性肝癌破裂出血的治疗仍是目前肝外科中较为棘手的难题。

况不明,既往多倾向于选择非手术治疗。我院普外科肝胆专业组1998-01/2006-12共收治肝癌自发性破裂119例,其中58例行急诊一期肝部分切除术,占48.7%。回顾性分析如下。

## 1 材料和方法

1.1 材料 入组患者为58例急诊一期肝部分切除患者,男49例,女9例,年龄42-64(平均56.5)岁。46例有乙型肝炎病史或乙型肝炎抗体阳性史,均无严重腹部外伤史。主要临床症状:突发上腹部胀痛不适52例,占89.6%,腹胀、心慌26例,突发意识不清11例。体格检查:有休克表现16例、收缩压低于90 mmHg,腹部压痛48例,肌紧张34例,移动性浊音阳性29例。

1.2 方法 所有患者均行床边B超检查,均提示有一侧肝脏占位性病变和腹腔积液,腹腔穿刺抽出不凝血。所有患者通过积极输血、输液处理,改善血液循环后,行急诊肝脏增强CT扫描。

1.2.1 术前评估和处理:该组病例发病前均无严重黄疸、大量腹水和肝昏迷发作病史。肝功能Child A级46例, B级12例。鉴于肝癌自发性破裂出血的患者常常合并肝硬化、凝血功能差,拟急诊手术前,常规与血库联系血小板、冷沉淀等备术中、术后使用。术前输血、血浆维持循环稳定,避免低血压状态下手术。

1.2.2 手术过程:均采用右侧肋缘下斜切口,快速进腹后初步探查明确出血部位,暂用大纱垫压迫填塞止血。吸净积血后常规放置肝门阻断带,游离肝周韧带,充分显露病灶,距肿瘤2 cm处采用指捏或吸引器吸刮法离断肝实质,结扎肝内管道,切除肿瘤后肝断面缝扎止血,尽可能对拢缝合肝断面。术中处理的关键是维持血压平稳,麻醉时和腹腔打开后多数患者会出现血压下降,宜加快补液速度,适当应用缩血管药物,术中尽可能维持血压平稳,以保护重要脏器尤其是肾脏灌注。

## 2 结果

肿瘤位于左肝27例,行左外叶切除12例,不规则左肝部分切除15例;位于右肝31例,行不规则右肝部分切除27例,有4例直径在10 cm以上的巨块型肝癌行右半肝切除术。平均手术时间105(60-165) min,术中出血量平均1250(650-2800) mL,术中平均输血1200 mL。关腹前常规应用蒸馏水和1g5-FU灌洗腹腔。肿瘤直径3-14(平均6.4) cm,其中10 cm以上者有4例,

肝细胞癌52例,胆管细胞癌4例,混合性癌2例。全组无术中死亡,术后30 d内死亡2例:1例行右半肝切除患者术后24 d死于肝昏迷,另1例右半肝切除术后18 d死于严重全身感染。余56例均获随访,并发症发生14例次:右侧胸腔积液6例,肺部感染5例,腹腔感染2例,肝昏迷1例。术后生存9-106 mo。K-M法计算1、3、5年生存率分别为84%、52%和46%。

## 3 讨论

原发性肝癌是我国最常见的消化道恶性肿瘤,而肝癌破裂出血是原发性肝癌最严重的并发症,其发生率约为10%左右。肝癌破裂出血发生突然,处理不及时,死亡率可高达100%,故原发性肝癌破裂出血的治疗仍是目前肝外科中较为棘手的难题。

急诊肝切除治疗肝癌自发性破裂一直存有争议。但是,肝癌自发性破裂出血不仅可因严重的出血性休克导致患者死亡,而且即使通过保守止血方法暂时止血,低血压、低灌注所导致继发性肝功能衰竭和再次破裂出血仍然是导致患者死亡的重要原因。由于肝癌破裂出血多见于结节型和块状型肝癌,弥漫型肝癌少见。在现代肝外科技术进步和围手术期处理更为完善的条件下,肿瘤病灶的切除是最好的止血和改善预后的措施。有较多学者倾向于选择急诊肝切除术<sup>[1]</sup>。Yeh *et al*<sup>[2]</sup>认为,肝切除是控制出血和治疗原发病最有效的方法,在有效彻底止血的同时,可以切除原发病灶,部分患者还可以达到根治的目的,可获得较好的远期效果。有报道一期肝切除1、3、5年生存率分别为88%、54%、51%,急诊行根治切除与择期手术疗效相当<sup>[3-4]</sup>。我院同期收治的肝癌自发性破裂119例,48.7%经过严格评估和积极准备后急诊探查、病灶获得一期切除,预后良好。

尽管急诊肝切除术可以获得满意的预后,但是,并非所有的肝癌自发性破裂出血均适合急诊手术,严格掌握手术适应证是提高切除率和降低手术死亡率和并发症发生率的关键。我们认为,急诊肝切除术的病例选择有以下几方面:(1)患者评估:破裂前患者一般状况良好,没有黄疸、腹水、消瘦等晚期表现;肝功能在Child B级以上;急诊室内给予快速输血、输液后低血压能很快纠正、循环状况稳定、尿量能够维持在40 mL/h以上。(2)影像学评估:B超因简单易行,可以作为初步的筛选方法,只限于一

侧肝脏的病变才考虑急诊手术治疗。B超也可作为床边动态评估腹腔出血量的方法、监控出血速度的方法。肝脏增强CT扫描能对肝癌自发性破裂作出准确的诊断,还可以评价肝脏的整体状况,包括肿瘤的位置、单发或多发、肝脏体积、肿瘤与门静脉、肝静脉、下腔静脉等重要血管的关系以及门静脉系统、胆管系统内有无癌栓等,为治疗的选择提供较为全面的信息。我们认为,肝癌自发性破裂患者只要循环状况稳定,就应该尽快行肝脏增强CT扫描,以明确肿瘤的位置和做出可切除性判断。(3)技术条件评估:急诊肝切除术不同于常规肝切除术,要求尽可能减少手术时间,相对固定的肝胆外科手术组人员、熟练的配合是减少手术时间、减少术中出血量的重要保证;其次要准备足够的血源,保证术中及时、足量输血、保持血压平稳是减少术后并发症的关键。

对于有严重黄疸、大量腹水等肝功能差、Child C级的患者、或两侧肝脏均有病变、或肿块巨大、侵犯大血管手术切除困难者,或出血量大、休克纠正困难者,该类患者死亡率高,均不宜选择急诊肝切除术,而应该先行肝动脉栓塞等非手术治疗方法止血后,再考虑能否有延期手术机会。

急诊手术与择期手术不同,不宜行大范围肝切除术,如右半肝切除。本组早期有4例右肝巨块型肝癌行急诊右半肝切除,术后死亡2例,死亡率达50%,死亡原因为肝衰和感染。我们在后期遇到过6例类似病例均选择先行肝动脉栓

塞止血,再择期手术,仅1例死亡,手术安全性明显提高。急诊肝切除术病例术后均有不同程度的黄疸、腹水和低蛋白血症。积极保肝治疗、纠正低蛋白血症等是减少并发症发生率的重要保证。除术中应用蒸馏水灌洗腹腔以延迟肿瘤的复发外,本组56例患者术后1 mo后均行多次接受肝动脉插管栓塞化疗、口服化疗药物等,部分病例获得了长期生存<sup>[6]</sup>。

#### 4 参考文献

- 1 俞可克, 吴绍峰, 卢伟锋, 刘平果, 吴国洋, 李涌, 熊宇. 急诊肝切除治疗原发性肝癌自发性破裂. 中华急诊医学杂志 2006; 15: 1021-1023
- 2 Yeh CN, Lee WC, Jeng LB, Chen MF, Yu MC. Spontaneous tumour rupture and prognosis in patients with hepatocellular carcinoma. *Br J Surg* 2002; 89: 1125-1129
- 3 Mizuno S, Yamagiwa K, Ogawa T, Tabata M, Yokoi H, Isaji S, Uemoto S. Are the results of surgical treatment of hepatocellular carcinoma poor if the tumor has spontaneously ruptured? *Scand J Gastroenterol* 2004; 39: 567-570
- 4 Polat KY, Akcay MN, Aydinli B, Erdogan F, Kantarci M, Ozturk G, Peker K. Spontaneous rupture of hepatocellular carcinoma: a case report and review of literature. *Int J Clin Pract Suppl* 2005; 103-105
- 5 Kim PT, Su JC, Buczkowski AK, Schaeffer DF, Chung SW, Scudamore CH, Ho SG. Computed tomography and angiographic interventional features of ruptured hepatocellular carcinoma: pictorial essay. *Can Assoc Radiol J* 2006; 57: 159-168
- 6 Lin CH, Hsieh HF, Yu JC, Chen TW, Yu CY, Hsieh CB. Peritoneal lavage with distilled water during liver resection in patients with spontaneously ruptured hepatocellular carcinomas. *J Surg Oncol* 2006; 94: 255-256

#### ■同行评价

本文为临床病例总结,对原发性肝癌自发性破裂出血的治疗有一定临床指导意义。

编辑 程剑侠 电编 郭海丽

ISSN 1009-3079 CN 14-1260/R 2008年版权归世界华人消化杂志

#### • 消息 •

### 世界华人消化杂志作者贡献及同行评议公开政策

**本刊讯** 本刊实行作者贡献及同行评议公开政策,具体格式如:(1)作者贡献分布:陈湘川与庞丽娟对此文所作贡献两均等;此课题由陈湘川,庞丽娟,陈玲,杨兰,张金芳,齐妍及李洪安设计;研究过程由陈玲,杨兰,张金芳,蒋金芳,杨磊,李锋及曹秀峰操作完成;研究所用新试剂及分析工具由曹秀峰提供;数据分析由陈湘川,杨兰及庞丽娟完成;本论文写作由陈湘川,庞丽娟及李洪安完成。(2)同行评议者:房静远教授,上海交通大学医学院附属医院仁济医院,上海市消化疾病研究所;韩新巍教授,郑州大学第一附属医院放射科;匡安仁教授,四川大学华西医院核医学科。(常务副总编辑:张海宁 2008-04-18)

## 肝胆管囊腺瘤和囊腺癌诊治7例

李鑫, 张佳林, 宋少伟, 王凤山, 石蕊, 刘永锋

### ■背景资料

肝胆管囊腺瘤和囊腺癌临床较为罕见, 占肝脏囊性病变的5%左右。因其临床表现缺乏特异性, 难以做出早期诊断及进行恰当的治疗。

李鑫, 张佳林, 宋少伟, 王凤山, 石蕊, 刘永锋, 中国医科大学附属第一医院普通外科教研室/肝胆外科 辽宁省沈阳市 110001

作者贡献分布: 本文数据分析及写作由李鑫完成; 张佳林指导; 张佳林, 宋少伟及王凤山为本文病例术者; 病理资料回顾由石蕊协助完成; 刘永锋对本文提出宝贵意见。

通讯作者: 张佳林, 110001, 辽宁省沈阳市, 中国医科大学附属第一医院普通外科教研室/肝胆外科。jlz2000@126.com

电话: 024-83283310

收稿日期: 2007-10-28 修回日期: 2008-03-05

### Diagnosis and treatment of hepatobiliary cystadenoma and cystadenocarcinoma: an analysis of 7 cases

Xin Li, Jia-Lin Zhang, Shao-Wei Song, Feng-Shan Wang, Rui Shi, Yong-Feng Liu

Xin Li, Jia-Lin Zhang, Shao-Wei Song, Feng-Shan Wang, Rui Shi, Yong-Feng Liu, Department of Hepatobiliary Surgery, the First Affiliated Hospital of China Medical University, Shenyang 110001, Liaoning Province, China

Correspondence to: Jia-Lin Zhang, Department of Hepatobiliary Surgery, the First Affiliated Hospital of China Medical University, Shenyang 110001, Liaoning Province, China. jlz2000@126.com

Received: 2007-10-28 Revised: 2008-03-05

### Abstract

**AIM:** To discuss the clinical features, diagnostic method and surgical treatment of hepatobiliary cystadenoma and cystadenocarcinoma.

**METHODS:** The clinical data of patients with hepatobiliary cystadenoma ( $n = 3$ ) or hepatobiliary cystadenocarcinoma ( $n = 4$ ) admitted to our hospital from February 2003 to February 2007 were analyzed.

**RESULTS:** All the 3 patients with hepatobiliary cystadenoma were female. Abdominal pain and distention were common symptoms. Two of them had an elevated of CA19-9 level, but not AFP level. CT scan showed cyst occupying lesions with separations and calcifications in all the 3 patients. Mean maximal diameter of the cysts was 17 cm. All of them underwent hepatectomy and no recurrence was found after following up for 26 mo. Hepatobiliary cystadenoma

was found in 1 male and 3 females. Two of the 4 cases had an elevated CA19-9 level. CT scan showed cyst occupying lesions with separations as well as cyst wall fibrosis. The mean maximal diameter of the cysts was 13 cm. Three of them underwent hepatectomy without recurrence or metastasis after following up for 12 mo.

**CONCLUSION:** Tumor markers and imaging findings may help to make early diagnosis and differential diagnosis of hepatobiliary cystadenoma and cystadenocarcinoma. Complete resection is a better choice so far.

**Key Words:** Hepatic bile duct neoplasm; Cystadenoma; Cystadenocarcinoma; Tumor markers

Li X, Zhang JL, Song SW, Wang FS, Shi R, Liu YF. Diagnosis and treatment of hepatobiliary cystadenoma and cystadenocarcinoma: an analysis of 7 cases. *Shijie Huaren Xiaohua Zazhi* 2008; 16(11): 1244-1247

### 摘要

**目的:** 探讨肝胆管囊腺瘤和囊腺癌临床特征、诊断方法及外科治疗。

**方法:** 回顾性分析2003-02/2007-02中国医科大学附属第一医院收治的肝胆管囊腺瘤患者3例及肝胆管囊腺癌4例的临床资料。

**结果:** 肝胆管囊腺瘤3例均为女性, 右上腹部隐痛不适, 剑突下疼痛和腹胀。肿瘤标志物CA19-9升高(2/3), AFP无升高, 肝脏囊性占位性病变, 伴有分隔以及钙化影, 平均最大直径17 cm。术后随访26 mo, 未见复发。肝胆管囊腺癌4例, 男性1例, 女性3例, 右上腹部隐痛和腹胀。肿瘤标志物CA19-9升高(2/4), AFP无升高, 肝脏的囊性占位性病变伴有不规则分隔外, 囊壁结节以及乳头状突起, 平均最大直径13 cm。其中3例行根治性切除术, 已随访12 mo, 无复发或转移。

**结论:** 肝胆管囊腺瘤和囊腺癌早期诊断困难, 肿瘤标志物及影像学检查有助于其诊断和鉴别, 手术切除为最有效的治疗手段。

### ■同行评议者

梁力建, 教授, 中山大学附属第一医院肝胆外科

**关键词:** 肝胆管肿瘤; 囊腺瘤; 囊腺癌; 肿瘤标志物

李鑫, 张佳林, 宋少伟, 王凤山, 石蕊, 刘永锋. 肝胆管囊腺瘤和囊腺癌诊治7例. 世界华人消化杂志 2008; 16(11): 1244-1247  
<http://www.wjgnet.com/1009-3079/16/1244.asp>

## 0 引言

肝胆管囊腺瘤(hepatobiliary cystadenoma)和囊腺癌(cystadenocarcinoma)临床较为罕见, 占肝脏囊性病变的5%左右<sup>[1]</sup>. 因其临床表现缺乏特异性, 难以做出早期诊断及进行恰当的治疗. 我院2003-02/2007-02诊治肝胆管囊腺瘤3例和肝胆管囊腺癌4例. 结合国内外文献分析其临床特征、诊治经验及预后如下.

## 1 材料和方法

**1.1 材料** 肝胆管囊腺瘤3例, 均为女性, 年龄19-56(平均年龄41.3)岁; 肝胆管囊腺癌4例, 男1例, 女3例, 年龄36-66(平均年龄51.3)岁. 7例患者均因上腹部或右上腹部不适而就诊. 肝胆管囊腺瘤3例中, 出现上腹部剑突下隐痛1例, 右上腹部不适2例, 腹胀1例, 腹水1例, 右上腹部包块2例, 剑突下包块1例; 肝胆管囊腺癌4例中, 出现右上腹部隐痛2例, 腹胀2例, 腹水1例, 上腹部包块1例. 从出现临床症状到就诊的平均时间为10.5 mo. 体检时3例肝胆管囊腺瘤中均发现右上腹部膨隆, 并于肋缘下触及包块, 其中1例移动性浊音为阳性.

所有病例均行肿瘤标志物检查, 在肝胆管囊腺瘤3例中, CA19-9升高2例, 平均值为713.2 kU/L(参考值为0-33 kU/L), CA125升高2例, 平均值为42.5 kU/L(参考值1.9-35 kU/L); 4例肝胆管囊腺癌中, CA19-9升高2例, 平均值1123.6 kU/L, CA125升高1例(60.4 kU/L), CEA升高1例(34.8 μg/L, 参考值0-6.2 μg/L). 7例患者AFP均正常(平均值2.56 μg/L, 参考值0-5 μg/L). 除1例肝胆管囊腺瘤病例血清总胆红素轻度升高为23 μmol/L, 其余6例患者的肝功能指标均在正常范围. 7例病例的乙肝标志物指标均为阴性.

肝胆管囊腺瘤3例均为无回声, 腔内不均匀并可见分隔, 1例见密集点状回声, 1例肝右叶受压向上移位. 1例囊腔周边见条片状高回声; 肝胆管囊腺癌4例均为无回声, 腔内不均匀并可见分隔, 1例在囊壁可见乳头样强回声, 1例见密集点状回声, 1例囊腔周边见纤维条索回声. CT检查肝胆管囊腺瘤3例均为囊性低密度影, 均为多房性, 内见分隔, 囊壁及分隔可见强化, 2例在囊壁

见钙化影, 2例腹腔内周围组织器官受压移位, 1例在肝脏周围的肠间见“水样”低密度区; 肝胆管囊腺癌4例亦均为囊性低密度影, 其中2例均为多房性, 内见分隔, 增强后囊腔部分无强化, 而囊壁及分隔可见强化, 另有2例为单房性, 增强后囊壁可见强化, 有1例可见囊壁结节, 增强后壁结节强化, 1例局部囊壁可见钙化, 1例肿瘤压迫周围胆管, 其远端胆道扩张, 1例腹腔内大量积液. 肝胆管囊腺瘤2例术前曾在外院诊断为肝囊肿, 1例诊断为腹腔巨大肿瘤; 肝胆管囊腺癌1例曾在外院诊断为肝囊肿, 2例术前诊断为肝脏囊性占位性病变. 在我院3例肝胆管囊腺瘤术前得到正确诊断.

**1.2 方法** 回顾性分析2003-02/2007-02在我院就诊的3例肝胆管囊腺瘤和4例肝胆管囊腺癌, 均经手术治疗以及病理确定. 系统回顾临床资料, 包括一般情况、症状体征、实验室和影像学检查、术前诊治情况、手术方式, 并复习病理切片. 对所有病例进行随访.

## 2 结果

**2.1 手术所见** 肝胆管囊腺瘤3例均行手术切除, 其中1例为二次手术, 术式选择不规则肝段或肝叶切除(表1), 术中见囊腺瘤中最大径为12-20(平均为17) cm, 内有多个分隔, 形成多个囊腔, 可见扩张胆管, 囊液浑浊, 颜色从淡黄色至灰褐色不等, 局部钙化1例; 肝胆管囊腺癌中3例行不规则肝段或肝叶切除, 且肝切缘距离肿瘤组织边缘距离大于1-2 cm, 术中见囊腺癌(图1)最大径为4-25(平均为13) cm, 3例多房性, 1例为单房性, 1例囊液为黄白色浑浊液, 内混有豆渣样固体物, 2例内壁附有乳头样物.

**2.2 临床病理** 肝胆管囊腺瘤中3例均为黏液性囊腺瘤, 内衬单层柱状或立方上皮, 细胞核为圆形或椭圆形, 胞质均匀, 无异型性, 2例在上皮下见卵巢样间质(ovarian-like stroma), 为致密的索形细胞束; 肝胆管囊腺癌癌细胞排列不规则, 1例排列成乳头状, 3例腺样排列. 肝胆管囊腺瘤, 平均随访时间26 mo, 无复发迹象; 肝胆管囊腺癌, 平均随访时间12 mo, 均无复发及转移迹象. 3例根治性切除的病例, 术后效果良好, 无复发及转移的迹象. 1例姑息性切除的患者出院随访6 mo, 目前仍带瘤存活.

## 3 讨论

肝胆管囊腺瘤和囊腺癌被认为是一类较为少见的肝脏肿瘤, 迄今国外有文献报道的肝胆管囊

### ■ 相关报道

肝胆管囊腺瘤和囊腺癌被认为是一类较为少见的肝脏肿瘤, 迄今国外有文献报道的肝胆管囊腺瘤有200例左右, 肝胆管囊腺癌的报道仅有百余例. 国内尚缺乏大宗病例报道.

## ■应用要点

本文提出重视术前肿瘤标志物和影像学检查(特别是CT)结合术中进行了常规冰冻病理检查,可提高此病的确诊率。手术完整切除为最有效的治疗手段。

表 1 肝胆管囊腺瘤和囊腺癌的手术术式

病例	性别	年龄	诊断	位置	大小 (cm)	术式
1	女	56岁	肝胆管囊腺瘤	肝左叶	12×8×10	肝Ⅲ、Ⅳ段不规则切除术
2	女	19岁	肝胆管囊腺瘤	肝右叶	19×13×14	肝Ⅴ、Ⅵ段不规则切除术
3	女	49岁	肝胆管囊腺瘤	肝左叶	20×18×15	左半肝切除术
4	男	44岁	肝胆管囊腺瘤	肝左叶	8×7×6	左半肝切除术
5	女	36岁	肝胆管囊腺瘤	肝右叶	15×12×10	姑息性肝部分切除术
6	女	59岁	肝胆管囊腺瘤	肝左叶	4×3×3	左外叶切除术
7	女	66岁	肝胆管囊腺瘤	肝左叶	25×20×15	左外叶切除术

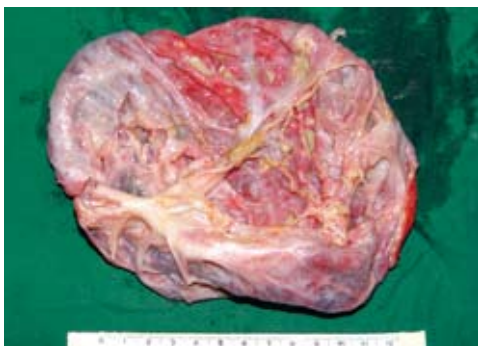

图 1 肝胆管囊腺瘤大体所见(例7)。肿瘤有包膜,囊液3000 mL为黄白色浑浊液体,剖开肿瘤,见多个分隔,内壁有扩张胆管,沿胆管剖开,内有黄褐色陈旧胆汁样液体。

腺瘤有200例左右<sup>[2]</sup>,肝胆管囊腺瘤的报道仅有百余例<sup>[3]</sup>。国内尚缺乏大宗病例报道。肝胆管囊腺瘤的好发年龄段在40-50岁,但亦可发生于年轻人,本组19岁1例;80%-85%发生在女性,罕见于男性,本组3病例均为女性。囊腺癌的高发年龄段在50-60岁,性别比例的报道差别较大<sup>[4]</sup>,本组男女比为1:3。肝胆管囊腺瘤组织来源尚不清,多数认为来源于胚胎期发育异常所形成的肝内迷走性胆管,也有人认为是来源于异位卵巢或胚胎前肠残余<sup>[5]</sup>。大体所见病变为囊性或囊实相间,有包膜,本组均为单发性,有报道部分病例可为多发性<sup>[6]</sup>。囊液形状可为透亮或黏液状,颜色从淡黄色直至灰棕色。囊腔内面光滑,偶可见索条状或息肉状物突入囊腔<sup>[7]</sup>。在光镜下,典型的囊壁可分为3层:(1)内衬上皮为单层柱状或立方上皮,(2)上皮下为类似于卵巢样间质的致密梭形细胞束,(3)由胶原组织构成的外膜。Wheeler *et al*<sup>[7]</sup>最先描述了上述特征,并称这种肝胆管囊腺瘤为含有间充质基质的囊腺瘤(cystadenoma with mesenchymal stroma, CMS)。CMS占肝胆管囊腺瘤的85%左右,全部见于女性。而非CMS特点是缺乏上皮,缺乏卵巢样间质,见于男性及女性。肝胆管囊腺癌是一种起源

于肝内胆管上皮的囊性恶性肿瘤,大多数来自于肝胆管囊腺瘤的恶变,亦可来自于肝囊肿及胆管扩张。大体所见为囊性肿物,可为多房或单房性,腔内多为黏液,也可混有豆渣样物以及血性液。可分为非侵袭型和侵袭型。非侵袭型的肿瘤生长局限在囊腔内,而本组1例为侵袭型,即已突破囊壁向周围肝组织及邻近组织(本例为膈肌)侵犯。光镜下肿瘤细胞排列不规则,可成乳头状或腺管状结构,并可见间质浸润。

肝胆管囊腺瘤早期缺乏特异性临床症状。当瘤体逐渐增大而压迫正常肝脏组织及周围器官时,即可表现出上腹部或右上腹部包块,并且多伴有腹胀和上腹部或右上腹部隐痛不适。此时查体多可发现右上腹部膨隆并触及上腹部或右上腹部包块。本组2例是以腹部包块为主诉就诊,全部3例在查体时均可触及包块。本组1例出现顽固性腹水,其特点是肝功能无异常却无法控制,其原因为肝胆管囊腺瘤部分破裂,致囊液流入腹腔。另外,囊腺瘤压迫肝内外胆道也可出现黄疸<sup>[8-10]</sup>。肝胆管囊腺瘤在临床表现上很难与肝胆管囊腺瘤相鉴别。部分病例因肿瘤短期内迅速生长,而出现上腹部或右上腹部疼痛。实验室检查血清肿瘤标志物对其诊断意义目前仍在研究中,文献报道部分病例CA19-9水平升高,但不能鉴别肝胆管囊腺瘤与囊腺癌<sup>[11]</sup>,而AFP通常在正常水平,这一点可与肝细胞癌相鉴别。本组肝胆管囊腺瘤CA19-9升高占2/3,而肝胆管囊腺癌占2/4。表明肿瘤标志物CA19-9对肝胆管囊腺瘤和囊腺癌的诊断有一定的帮助,但对鉴别肿瘤的良恶性意义可能不大<sup>[12-13]</sup>。本组7例AFP均在正常参考值范围。除少数病例因瘤体压迫肝内外胆道可致血清胆红素升高外,大多数病例的肝功能指标均正常。

影像学检查对肝胆管囊腺瘤和囊腺癌诊断有着重要意义。超声检查多提示为肝内无回声



区, 其内有分隔以及不规则的高回声. 文献报道肝胆管囊腺瘤还可表现为囊实相间病灶, 即肿块内有实质性强回声区和不规则的无回声区. CT可提供更多的信息: 有分隔囊性占位病变, 囊壁可见钙化影, 以及内壁有结节和(或)乳头状突起; 而后二者多见于囊腺癌的影像. 但影像学检查对于术前鉴别肝胆管囊腺瘤与囊腺癌尚存在困难. 在本组病例中, 初次就诊时有3例在外院误诊为肝囊肿, 并行囊壁部分切除术. 究其原因在于: (1)临床医生对本病的认识不足; (2)缺乏必要肿瘤标志物尤其CA19-9检查以及对影像学(超声或和CT)资料详尽分析. 提高对本病的认知水平, 将极大改善术前确诊率. 另外, 应强调术中肝脏囊性肿物探查, 注意观察囊肿液性状、囊肿有无分隔以及有无结节或乳头状突起, 必要时切取囊肿壁“增厚”、分隔或乳头状突起部分行术中冰冻病理, 获得更加准确的信息<sup>[14-15]</sup>. 可使部分病例在术中得到确诊.

肝胆管囊腺瘤在确诊后即应手术治疗. 手术原则是需要完整的切除肿瘤. 具体术式可选择肝部分切除或不规则肝叶切除术. 本组3例均采用上述术式, 术后平均随访26 mo, 均无复发. 同样肝胆管囊腺癌, 根治性手术切除是有效的治疗手段. 可采用各种肝切除术, 要保证肝切缘距离肿瘤组织边缘1-2 cm. 肝胆管囊腺癌相比于肝细胞癌及肝胆管细胞癌, 恶性程度较低, 进展慢, 根治性切除预后相对良好. 有文献报道肝胆管囊腺癌手术切除5年生存率可达87%<sup>[16]</sup>. 应尽可能争取根治性手术机会. 本组3例手术切除的病例, 术后平均随访时间12 mo, 无复发或转移. 术后取得了满意效果.

#### 4 参考文献

- Devaney K, Goodman ZD, Ishak KG. Hepatobiliary cystadenoma and cystadenocarcinoma. A light microscopic and immunohistochemical study of 70 patients. *Am J Surg Pathol* 1994; 18: 1078-1091
- Kim K, Choi J, Park Y, Lee W, Kim B. Biliary cystadenoma of the liver. *J Hepatobiliary Pancreat Surg* 1998; 5: 348-352
- Läuffer JM, Baer HU, Maurer CA, Stoupis C, Zimmerman A, Büchler MW. Biliary cystadenocarcinoma of the liver: the need for complete resection. *Eur J Cancer* 1998; 34: 1845-1851
- Veroux M, Fiamingo P, Cillo U, Tedeschi U, Brolese A, Veroux P, Basso S, Buffone A, D'Amico DF. Cystadenoma and laparoscopic surgery for hepatic cystic disease: a need for laparotomy? *Surg Endosc* 2005; 19: 1077-1081
- Zen Y, Fujii T, Itatsu K, Nakamura K, Konishi F, Masuda S, Mitsui T, Asada Y, Miura S, Miyayama S, Uehara T, Katsuyama T, Ohta T, Minato H, Nakanuma Y. Biliary cystic tumors with bile duct communication: a cystic variant of intraductal papillary neoplasm of the bile duct. *Mod Pathol* 2006; 19: 1243-1254
- Koffron A, Rao S, Ferrario M, Abecassis M. Intrahepatic biliary cystadenoma: role of cyst fluid analysis and surgical management in the laparoscopic era. *Surgery* 2004; 136: 926-936
- Wheeler DA, Edmondson HA. Cystadenoma with mesenchymal stroma (CMS) in the liver and bile ducts. A clinicopathologic study of 17 cases, 4 with malignant change. *Cancer* 1985; 56: 1434-1445
- Hanazaki K, Wakabayashi M, Mori H, Sodeyama H, Yoshizawa K, Yokoyama S, Sode Y, Kawamura N, Miyazaki T. Hemorrhage into a simple liver cyst: diagnostic implications of a recent case. *J Gastroenterol* 1997; 32: 848-851
- Teoh AY, Ng SS, Lee KF, Lai PB. Biliary cystadenoma and other complicated cystic lesions of the liver: diagnostic and therapeutic challenges. *World J Surg* 2006; 30: 1560-1566
- Erdogan D, Busch OR, Rauws EA, van Delden OM, Gouma DJ, van-Gulik TM. Obstructive jaundice due to hepatobiliary cystadenoma or cystadenocarcinoma. *World J Gastroenterol* 2006; 12: 5735-5738
- Lee JH, Chen DR, Pang SC, Lai YS. Mucinous biliary cystadenoma with mesenchymal stroma: expressions of CA 19-9 and carcinoembryonic antigen in serum and cystic fluid. *J Gastroenterol* 1996; 31: 732-736
- Dixon E, Sutherland FR, Mitchell P, McKinnon G, Nayak V. Cystadenomas of the liver: a spectrum of disease. *Can J Surg* 2001; 44: 371-376
- Park KH, Kim JS, Lee JH, Kim HJ, Kim JY, Yeon JE, Park JJ, Byun KS, Bak YT, Lee CH. Significances of serum level and immunohistochemical stain of CA19-9 in simple hepatic cysts and intrahepatic biliary cystic neoplasms. *Korean J Gastroenterol* 2006; 47: 52-58
- Thomas JA, Scriven MW, Puntis MC, Jasani B, Williams GT. Elevated serum CA 19-9 levels in hepatobiliary cystadenoma with mesenchymal stroma. Two case reports with immunohistochemical confirmation. *Cancer* 1992; 70: 1841-1846
- Shrikhande S, Kleeff J, Adyanthaya K, Zimmermann A, Shrikhande V. Management of hepatobiliary cystadenocarcinoma. *Dig Surg* 2003; 20: 60-63
- Vogt DP, Henderson JM, Chmielewski E. Cystadenoma and cystadenocarcinoma of the liver: a single center experience. *J Am Coll Surg* 2005; 200: 727-733

#### ■同行评价

本研究中对胆管囊腺瘤和胆管囊腺癌的诊治和治疗特点, 具有一定的临床参考价值.

编辑 李军亮 电编 何基才

# MUC1对胰腺导管腺癌诊断效能的Meta分析

江志敏, 杨琼, 陈邓林, 毕卓菲, 林显敢, 刘天浩, 李志花, 谢德荣

## ■背景资料

胰腺癌的早期确诊率低, 现有影像学检查难以早期发现病灶, 而血清肿瘤标志物缺乏特异性, 有必要探索更敏感而特异的胰腺癌标志物。研究显示在肿瘤细胞可存在MUC1异常表达, 而正常腺上皮细胞仅有较低水平的MUC1表达, 其可成为一种潜在的肿瘤生物学标志物。

江志敏, 杨琼, 陈邓林, 毕卓菲, 林显敢, 刘天浩, 李志花, 谢德荣, 中山大学附属第二医院肿瘤科 广东省广州市 510120 广东省科技计划项目, No. 2007B031516014

作者贡献分布: 此课题由谢德荣负责设计; 研究过程由江志敏, 杨琼, 陈邓林及毕卓菲完成; 方法学质量评价由林显敢及刘天浩完成; 数据分析由江志敏, 杨琼, 李志花及谢德荣完成; 本论文写作由江志敏, 杨琼及谢德荣完成。

通讯作者: 谢德荣, 510120, 广东省广州市沿江西路107号, 中山大学附属第二医院。derongxie@126.com

电话: 020-81332616 传真: 020-84110956

收稿日期: 2008-01-09 修回日期: 2008-02-26

## Diagnostic performance of MUC1 for pancreatic ductal adenocarcinoma: a meta-analysis

Zhi-Min Jiang, Qiong Yang, Deng-Lin Chen, Zhuo-Fei Bi, Xian-Gan Lin, Tiao-Hao Liu, Zhi-Hua Li, De-Rong Xie

Zhi-Min Jiang, Qiong Yang, Deng-Lin Chen, Zhuo-Fei Bi, Xian-Gan Lin, Tiao-Hao Liu, Zhi-Hua Li, De-Rong Xie, Department of Oncology, the Second Affiliated Hospital of Sun Yat-Sen University, Guang Zhou 510120, Guangdong Province, China

Supported by: the Science and Technology Program Foundation of Guangdong Province, No. 2007B031516014

Correspondence to: De-Rong Xie, Department of Oncology, the Second Affiliated Hospital of Sun Yat-Sen University, 107 Yanjiang Western Road, Guangzhou 510120, Guangdong Province, China. derongxie@126.com

Received: 2008-01-09 Revised: 2008-02-26

## Abstract

**AIM:** To systematically assess the diagnostic performance of MUC1 for pancreatic ductal adenocarcinoma.

**METHODS:** A comprehensive search was performed to retrieve relevant studies on detecting immunohistochemical expression of MUC1 in the diagnosis of pancreatic ductal adenocarcinoma. Data on accuracy of included studies were extracted for further heterogeneity exploring, statistical pooling and SROC (summary receiver operating characteristics) analyzing using the MetaDiSc1.4 software.

**RESULTS:** Seventeen studies were selected, with 1363 patients involved. The heterogeneity (except for threshold effect) was found in these

studies. The pooled accuracy indicators like sensitivity, specificity, and diagnostic odds ratio (DOR) were 0.83 (95% CI: 0.81-0.86), 0.63 (95% CI: 0.59-0.66), and 20.44 (95% CI: 9.53-43.85), respectively. The area under of SROC curve was 0.8879 and the Q index was 0.8185.

**CONCLUSION:** The meta-analysis indicates a moderate diagnostic accuracy of MUC1 for pancreatic ductal adenocarcinoma. It can be an optional method in the examination of pancreatic cancer.

**Key Words:** Pancreatic ductal adenocarcinoma; MUC1; Immunohistochemistry; Meta-analysis

Jiang ZM, Yang Q, Chen DL, Bi ZF, Lin XG, Liu TH, Li ZH, Xie DR. Diagnostic performance of MUC1 for pancreatic ductal adenocarcinoma: a meta-analysis. *Shijie Huaren Xiaohua Zazhi* 2008; 16(11): 1248-1253

## 摘要

**目的:** 系统评价MUC1对胰腺导管腺癌的诊断价值。

**方法:** 通过检索获得公开发表的研究免疫组化技术检测MUC1诊断胰腺导管腺癌的文献, 筛选文献, 评价文献质量并提取纳入文献中有关准确度的数据, 采用MetaDiSc1.4软件检验研究间的异质性、对诊断准确度指标进行Meta分析并进行综合受试者工作特征分析。

**结果:** 17篇文献符合纳入标准, 涉及研究对象1363例。异质性检验无阈值效应, 但存在其它异质性。Meta分析的结果显示MUC1诊断胰腺癌的总敏感度0.83(95% CI 0.81-0.86)、总特异度0.63(95% CI 0.59-0.66)、总诊断优势比20.44(95% CI 9.53-43.85)。综合受试者工作特征曲线下面积0.8879, Q\*指数为0.8185。

**结论:** MUC1检测对胰腺癌的诊断准确度中等, 可作为胰腺癌筛查的检查方法。

**关键词:** 胰腺导管腺癌; MUC1; 免疫组织化学; Meta分析

江志敏, 杨琼, 陈邓林, 毕卓菲, 林显敢, 刘天浩, 李志花, 谢德荣

## ■同行评议者

施瑞华, 教授, 南京医科大学第一附属医院消化科

MUC1对胰腺导管腺癌诊断效能的Meta分析. 世界华人消化杂志 2008; 16(11): 1248-1253  
<http://www.wjgnet.com/1009-3079/16/1248.asp>

## 0 引言

胰腺癌的发病率呈逐年升高的趋势且预后极差, 早期难以诊断, 确诊时约80%以上的患者属于晚期, 总体5年生存率不足10%<sup>[1]</sup>. 在胰腺恶性肿瘤中, 90%以上为导管腺癌. 尽管影像诊断技术日益进步, 如何早期确诊胰腺癌仍是一个难题. 研究显示黏液素-1(MUC1)与胰腺癌密切相关, 但各家报道不一, 并且样本量较少其结果难以完全信服. 因此, 本文通过Meta分析, 探讨MUC1对胰腺癌的诊断价值.

## 1 材料和方法

1.1 材料 以MEDLINE数据库、EMBASE数据库、中国生物医学文献数据库(CBMdisc)、中国期刊网全文数据库(CNKI)等为主要来源进行检索, 并对纳入研究的参考文献进行二次检索. 文献截止时间为2007-11-31. 中文检索词为“胰腺肿瘤”、“胰腺癌”和“黏液素-1”等; 英文检索词为“pancreatic cancer”, “pancreatic neoplasms”, “pancreatic carcinoma”, “pancreatic adenocarcinoma”, “pancreas”, “MUC1”和“mucin 1”等.

### 1.2 方法

1.2.1 纳入与排除标准: 纳入标准: (1)研究类型为公开发表的应用免疫组化技术检测胰腺癌MUC1的诊断试验研究; (2)研究对象为经病理组织学证实的胰腺导管腺癌患者; (3)必须能从文献全文或摘要中获得完整的四格表数据以计算敏感性、特异性. 排除标准: (1)金标准不是病理组织学证据; (2)研究对象为导管腺癌以外的恶性胰腺肿瘤或转移性胰腺癌; (3)检测MUC1方法不是应用免疫组化技术; (4)无法获得诊断四格表数据; (5)综述类文章.

1.2.2 研究的筛选和质量评价: 因诊断试验大多是非随机临床试验, 本文参照STARD(standards for reporting studies of diagnostic accuracy)声明<sup>[2]</sup>, 及Devillé *et al*<sup>[3]</sup>关于诊断试验Meta分析的指南, 同时结合本研究自身特点制作量表, 对MUC1在胰腺癌的试验的质量进行评价, 见表1. 量表分为内部质量标准及外部质量标准两部分. 内部标准主要是分析是否设立金标准(病理学证据)、诊断试验与金标准的结果判读是否互相独立解释、是否由两个或多个病理科医

生独立阅片、文献的设计类型、样本量的大小, 外部参照标准则针对原发疾病(胰腺导管腺癌)的临床分期分级、选择偏倚、诊断试验的实施过程、阈值的具体描述. 就每个条目给予评分(0.5/1是; 0否或未知). 由2位研究者独立进行方法学质量评价, 交叉核对, 共同讨论及取得共识.

1.2.3 诊断效能评价指标: 诊断效能(准确度)评价指标包括: 敏感度、特异度、诊断优势比(diagnostic odds ratio, DOR)以及综合受试者工作特征(summary receiver operating characteristics, SROC)曲线下面积(area under curve, AUC)和Q\*指数. 其中Q\*指数为SROC曲线与直线(TPR+FPR = 1, 即敏感度 = 特异度)相交处的敏感度, Q\*指数越大, 表示诊断试验的准确度越大.

统计学处理 提取纳入研究的诊断四格表和临界值等数据, 将其录入到MetaDiSc1.4软件, 然后进行统计学处理. Spearman相关分析检查有无阈值效应(threshold effect)引起的异质性; 对其他异质性、敏感度和特异度采用卡方检验, 如 $P > 0.05$ , 且 $I^2 \leq 50\%$ 时无异质性, 采用固定效应模型, 反之存在异质性, 则采用随机效应模型对准确性指标进行汇总处理. 检验水准为 $\alpha = 0.05$ . 汇总处理Meta分析获取上述准确性指标的汇总值及其95%可信区间.

## 2 结果

2.1 筛选文献 最初检索得相关文献211篇, 经筛选、补充和二次检索, 18篇文献符合纳入标准, 其中1篇文献<sup>[4]</sup>因其灵敏度 = 1-特异度, 理论上属于完全无价值的诊断<sup>[5]</sup>, 统计软件自动删除不纳入统计分析, 最后共17篇文献纳入研究, 其中中文3篇, 英文14篇<sup>[6-22]</sup>, 包括病例组 and 对照组病例1363例. 各研究的基本特征见表2.

2.2 方法学质量评价 共17篇文献纳入研究, 按文献质量评估量表(表1)评估标准, 具体评分见表3. 从内部标准看, 所有研究均设立金标准(病理学证据). 所有研究的金标准的诊断未参考MUC1结果的判读, 但MUC1结果的判读未能提示是在没有参考临床资料或病理诊断的情况下作出诊断的. 仅有4个研究明确是两位阅片人, 余研究均未提及. 所有研究均为回顾性研究. 其中2个研究的样本量偏少( $< 40$ ). 从外部资料看, 大多数研究均未报道胰腺癌的分期、分级. 所有研究均未能显示是连续选择病例. 仅3个研究未详细描述免疫组化技术方法, 但研究间采用的试剂和仪器不尽相同. 3个研究未详细报道阈值的界定, 但研究间阈值设定的数值或方法不完全相

### ■ 研究前沿

胰腺癌确诊时多属晚期, 如何提高胰腺癌早期确诊率是一道难题. 研究提示黏液素-1(MUC1)与胰腺癌密切相关, 但各家报道不一, 并且样本量较少其结果难以完全信服.

## ■相关报道

目前有关MUC1在不同胰腺癌组织分型、胰腺炎、胰腺上皮内瘤变等胰腺疾病的表达有不同报道,因为导管腺癌占胰腺恶性肿瘤的90%以上。

表 1 文献质量评估量表

标准	评分
内部	
金标准	
病理标准	1/0
金标准未参考MUC1结果的判读	1/0
MUC1结果的判读未参考金标准	1/0
≥2人阅片对MUC1进行评价	1/0
设计类型	
前瞻性	1
回顾性/不确定	0.5
样本量	
≥40	1
<40	0.5
外部	
肿瘤分期分级	
分期	0.5/0
分级	0.5/0
选择偏倚	
连续性	1/0
MUC1免疫组化技术	
具体描述方法过程	1/0
阈值的解释	
具体描述MUC1阈值的界定	1/0

表 2 纳入研究的特征

第一作者	发表年份	国家	阳性 TP	假阳性 FP	假阴性 FN	阴性 TN	临界值
王义 <sup>[6]</sup>	2007	China	31	4	7	12	5%
高志强 <sup>[7]</sup>	2006	China	29	3	14	12	10%
张海生 <sup>[8]</sup>	2005	China	40	10	12	20	10%
Giorgadze <sup>[9]</sup>	2006	USA	25	7	5	6	
Okada <sup>[10]</sup>	2006	Japan	9	3	5	30	10%
Ohuchida <sup>[11]</sup>	2006	Japan	23	18	0	21	
Tajiri <sup>[12]</sup>	2005	Japan	10	0	0	8	30%
Ueda <sup>[13]</sup>	2005	Japan	21	6	0	18	
Chhieng <sup>[14]</sup>	2003	USA	23	1	1	10	
Terris <sup>[15]</sup>	2002	France	79	11	11	46	
Kim <sup>[16]</sup>	2002	USA	51	94	13	37	10%
Adsay <sup>[17]</sup>	2002	USA	86	23	50	92	10%
Yonezawa <sup>[18]</sup>	2002	Japan	44	4	2	29	5%
Lüttges <sup>[19]</sup>	2001	Germany	35	20	0	29	10%
Masaki <sup>[20]</sup>	1999	Japan	55	3	0	6	
Terada <sup>[21]</sup>	1996	Japan	25	25	0	2	33%
Osako <sup>[22]</sup>	1993	Japan	33	0	3	11	5%

部分临界值未提及或联合着色细胞百分比及着色强度分级综合得分。

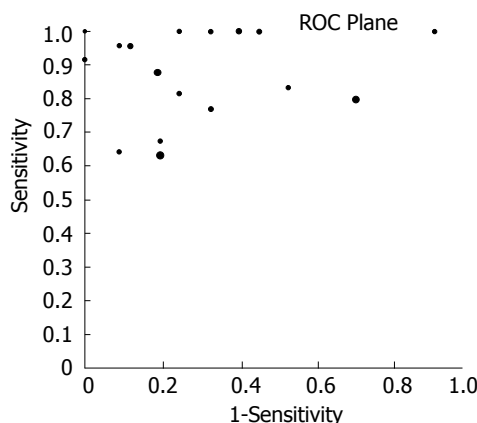


图 1 ROC平面散点图。

同。内外质量评分汇总分数在3.5-6.5之间,平均5.4分。

2.3 异质性检验 由于临界值不同导致敏感度、特异度、诊断优势比等的差异而产生阈值效应,因此首先检验是否存在阈值效应。当存在阈值效应时,敏感度与特异度呈阴性关联(与1-特异度呈阳性关联),从而ROC平面散点分布呈典型的“肩臂形”样式(shoulder arm); Spearman相关分析提示强阳性关联。本研究中,可见Meta-DiSc1.4软件输出的ROC平面散点图不是典型的“肩臂形”外观(图1),同时Spearman相关系数

$rs = 0.270, P = 0.295$ , 提示敏感度与1-特异度呈阴性关联,不存在阈值效应。然后对其他来源的异质性进行检验,结果提示各研究之间敏感度( $\chi^2 = 118.69, P = 0.000, I^2 = 86.5\%$ )、特异度( $\chi^2 = 180.66, P = 0.000, I^2 = 91.1\%$ )、DOR(Cochran-Q = 67.92,  $P = 0.000, I^2 = 76.4\%$ )均存在异质性。

2.4 Meta分析 由于异质性检验提示各研究之间敏感度、特异度和DOR结果之间均存在异质性,故Meta分析合并效应量时采用随机效应模型。最后得到的敏感度、特异度、和DOR等汇总值分别为0.83(95% CI: 0.81-0.86)、0.63(95% CI: 0.59-0.66)、20.44(95% CI: 9.53-43.85)。SROC AUC为0.8879, Q\*指数为0.8185(图2)。

## 3 讨论

胰腺癌是相对高发且预后极差的肿瘤,确诊时多属晚期,如何早期确诊胰腺癌是临床医生的一道难题。B超、CT和MRI等对小于1.0 cm的病灶显示较差;最常用的临床检查是血清肿瘤标志物的免疫分析,如CA199、CEA、CA125和CA153等糖蛋白,这些抗原属肿瘤相关抗原,在消化道、呼吸道和泌尿-生殖道上皮细胞中广泛合成、分泌和表达,在胰腺炎、胰腺良性病变及其他肿瘤性病变中均有不同程度的表达,缺乏特异性<sup>[23]</sup>。因此有必要探索更敏感而特异的胰

表 3 文献质量评估得分

第一作者	内部IV						外部EV				总分		
	IV1	IV2	IV3	IV4	IV5	IV6	EV1	EV2	EV3	EV4	IV	EV	
王义 <sup>[6]</sup>	1	1	0	0	0.5	1	0	0	0	1	3.5	1	4.5
高志强 <sup>[7]</sup>	1	1	0	0	0.5	1	0.5	0	1	1	3.5	2.5	6
张海生 <sup>[8]</sup>	1	1	0	0	0.5	1	0.5	0	1	1	3.5	2.5	6
Giorgadze <sup>[9]</sup>	1	1	0	0	0.5	1	0	0	1	1	3.5	2	5.5
Okada <sup>[10]</sup>	1	1	0	1	0.5	1	0	0	1	1	4.5	2	6.5
Ohuchida <sup>[11]</sup>	1	1	0	0	0.5	1	0	0	1	1	3.5	2	5.5
Tajiri <sup>[12]</sup>	1	1	0	0	0.5	0.5	0	0	1	1	3	2	5
Ueda <sup>[13]</sup>	1	1	0	0	0.5	1	0	0	1	1	3.5	2	5.5
Chhieng <sup>[14]</sup>	1	1	0	1	0.5	0.5	0	0	1	0	4	1	5
Terris <sup>[15]</sup>	1	1	0	0	0.5	1	0	0	0	0	3.5	0	3.5
Kim <sup>[16]</sup>	1	1	0	1	0.5	1	0	0	1	1	4.5	2	6.5
Adsay <sup>[17]</sup>	1	1	0	0	0.5	1	0	0	1	1	3.5	2	5.5
Yonezawa <sup>[18]</sup>	1	1	0	0	0.5	1	0	0	1	1	3.5	2	5.5
Lüttges <sup>[19]</sup>	1	1	0	0	0.5	1	0	0	0	1	3.5	1	4.5
Masaki <sup>[20]</sup>	1	1	0	1	0.5	1	1	0	1	0	4.5	2	6.5
Terada <sup>[21]</sup>	1	1	0	0	0.5	1	0	0	1	1	3.5	2	5.5
Osako <sup>[22]</sup>	1	1	0	0	0.5	1	0	0	1	1	3.5	2	5.5

## ■创新盘点

本文通过Meta分析, 定量描述MUC1在胰腺导管腺癌诊断中的应用价值。

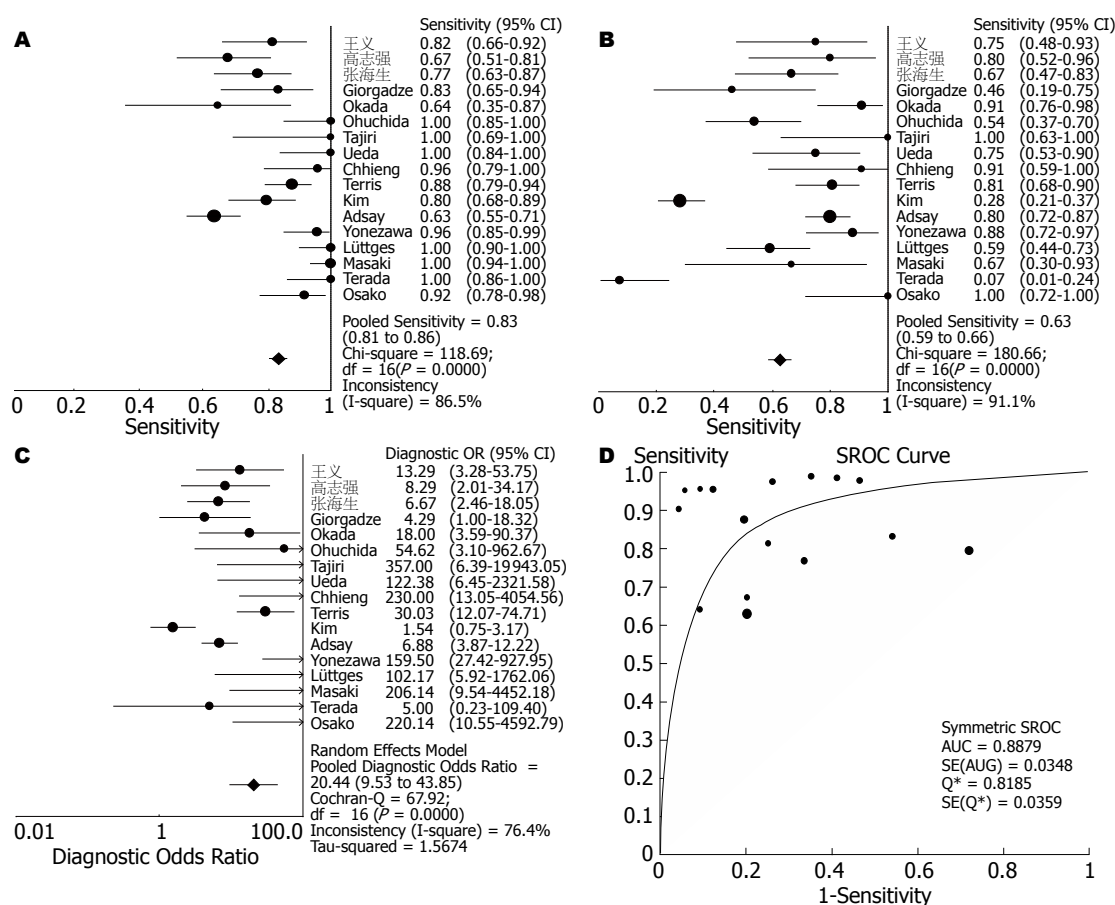


图 2 诊断效能评价. A: 敏感度森林图; B: 特异度森林图; C: 诊断比值(DOR)森林图; D: SROC曲线。

腺癌标志物。

MUC1是一种高糖基化、高分子量的糖蛋

白, 起润滑和保护上皮组织的作用, 并且参与上皮细胞的更新、细胞黏着的调节和细胞信号的



# 应用要点

本文显示MUC1诊断胰腺导管腺癌效能属于中等,可作为胰腺癌筛查检查。

传导<sup>[24]</sup>。正常腺上皮细胞有较低水平的MUC1表达,但在肿瘤细胞可存在MUC1异常表达和糖基化的异常,从而成为一种潜在的肿瘤生物学标志物<sup>[25]</sup>。目前有关MUC1在不同胰腺癌组织分型、胰腺炎、胰腺上皮内瘤变等胰腺疾病的表达有不同报道,因为导管腺癌占胰腺恶性肿瘤的90%以上,本文希望通过Meta分析定量描述MUC1在胰腺导管腺癌诊断中的应用价值。

本研究经文献检索共17篇文献纳入研究,经质量评分平均分为5.4分,属于中等质量。经异质性检验提示各研究之间敏感度、特异度、DOR均存在异质性。采用随机效应模型统计得到的敏感度为0.83(95% CI: 0.81-0.86),特异度为0.63(95% CI: 0.59-0.66),DOR为20.44(95% CI: 9.53-43.85);SROC曲线下面积(AUC)为0.8879,Q\*指数为0.8185。敏感性较高,但特异性中等,Q\*指数在0.7-0.9之间表示诊断价值为中等。但本文的分析仍存在以下问题:(1)所有研究的MUC1结果的判读未能独立于金标准,即缺乏盲法,且存在选择偏倚,这些都可能会导致诊断偏倚从而过高估计了诊断效能。(2)研究的临界值设定不尽相同。虽然不存在阈值效应,纳入的研究临界值从5%-33%不等,有少数研究只要有散在细胞着色即判断为阳性或未提及具体临界值。(3)各个研究结果判断的标准不一。研究间免疫组化结果的判定有联合着色细胞百分比及着色强度分级综合进行评价的,也有仅凭着色细胞百分比数值进行评价的。部分研究强调MUC1着色部位位于胞质才能判断为阳性,其他研究则着色胞膜和/或胞质即为阳性。(4)研究间对照组病例设定不均质,疾病类型包括正常胰腺组织、慢性胰腺炎、胰腺上皮内瘤变(PanN)、胰腺导管内乳头状黏液肿瘤(IPMN)、胰腺黏液性囊性肿瘤(MCN)等。(5)各研究的设计和试验方法不同,研究间采用的诊断试剂和检测仪器来源不同。(6)研究间采用的金标准准确度不一,3个研究<sup>[6,9,14]</sup>采用胰腺穿刺组织,其结果可能受到穿刺操作者和病理医师水平、经验的影响。另MUC1结果的判定采用目视法易受观察者主观因素的影响。(7)少数研究的样本量偏少。(8)部分研究采用的组织蜡块跨越时间较长,可能存在抗原丢失难以修复从而影响试验结果的诊断。

本文定量综合分析MUC1对胰腺导管腺癌的诊断研究结果,系统评估MUC1的诊断价值,结果提示MUC1诊断胰腺导管腺癌效能属于中等,可作为胰腺导管腺癌筛查的可选检查之一,

以提高胰腺癌的早期诊断。但MUC1免疫组化检测须要获得脏器组织,带有创伤性,有必要进一步研究非创伤性检查手段,如设计靶向载体介导MUC1特异性表达于胰腺脏器等,以便广泛推广临床应用。

# 参考文献

- 1 Li D, Xie K, Wolff R, Abbruzzese JL. Pancreatic cancer. *Lancet* 2004; 363: 1049-1057
- 2 Bossuyt PM, Reitsma JB, Bruns DE, Gatsonis CA, Glasziou PP, Irwig LM, Lijmer JG, Moher D, Rennie D, de Vet HC. Towards complete and accurate reporting of studies of diagnostic accuracy: the STARD initiative. *Clin Chem Lab Med* 2003; 41: 68-73
- 3 Devillé WL, Buntinx F, Bouter LM, Montori VM, de Vet HC, van der Windt DA, Bezemer PD. Conducting systematic reviews of diagnostic studies: didactic guidelines. *BMC Med Res Methodol* 2002; 2: 9
- 4 袁玫,金永钺. Tn, 涎酸Tn抗原及其核心多肽在胰腺癌的表达. *细胞与分子免疫学杂志* 1991; 3: 43
- 5 方积乾. *医学统计学与电脑实验*. 第2版. 上海: 上海科学技术出版社, 2000; 327-344
- 6 王义, 高军, 满晓华, 龚燕芳, 李兆申. 胰腺细针穿刺标本中粘蛋白MUC1、MUC5AC的临床意义. *胰腺病学* 2007; 7: 110-112
- 7 高志强, 丁志强, 陈勇军, 李晓云, 罗强, 陈忠. 胰腺癌组织黏蛋白MUC1表达的意义. *世界华人消化杂志* 2006; 14: 923-926
- 8 张海生, 鲁海文, 孔广忠. MUC1在胰腺肿瘤中的表达及意义. *现代肿瘤医学* 2005; 13: 756-758
- 9 Giorgadze TA, Peterman H, Baloch ZW, Furth EE, Pasha T, Shiina N, Zhang PJ, Gupta PK. Diagnostic utility of mucin profile in fine-needle aspiration specimens of the pancreas: an immunohistochemical study with surgical pathology correlation. *Cancer* 2006; 108: 186-197
- 10 Okada T, Masuda N, Fukai Y, Shimura T, Nishida Y, Hosouchi Y, Kashiwabara K, Nakajima T, Kuwano H. Immunohistochemical expression of 14-3-3 sigma protein in intraductal papillary-mucinous tumor and invasive ductal carcinoma of the pancreas. *Anticancer Res* 2006; 26: 3105-3110
- 11 Ohuchida K, Mizumoto K, Yamada D, Fujii K, Ishikawa N, Konomi H, Nagai E, Yamaguchi K, Tsuneyoshi M, Tanaka M. Quantitative analysis of MUC1 and MUC5AC mRNA in pancreatic juice for preoperative diagnosis of pancreatic cancer. *Int J Cancer* 2006; 118: 405-411
- 12 Tajiri T, Tate G, Inagaki T, Kunimura T, Inoue K, Mitsuya T, Yoshida M, Morohoshi T. Intraductal tubular neoplasms of the pancreas: histogenesis and differentiation. *Pancreas* 2005; 30: 115-121
- 13 Ueda M, Miura Y, Kunihiro O, Ishikawa T, Ichikawa Y, Endo I, Sekido H, Togo S, Shimada H. MUC1 overexpression is the most reliable marker of invasive carcinoma in intraductal papillary-mucinous tumor (IPMT). *Hepatogastroenterology* 2005; 52: 398-403
- 14 Chhieng DC, Benson E, Eltoum I, Eloubeidi MA, Jhala N, Jhala D, Siegal GP, Grizzle WE, Manne U. MUC1 and MUC2 expression in pancreatic ductal carcinoma obtained by fine-needle aspiration. *Cancer* 2003; 99: 365-371
- 15 Terris B, Dubois S, Buisine MP, Sauvanet A,

- Ruszniewski P, Aubert JP, Porchet N, Couvelard A, Degott C, Fléjou JF. Mucin gene expression in intraductal papillary-mucinous pancreatic tumours and related lesions. *J Pathol* 2002; 197: 632-637
- 16 Kim GE, Bae HI, Park HU, Kuan SF, Crawley SC, Ho JJ, Kim YS. Aberrant expression of MUC5AC and MUC6 gastric mucins and sialyl Tn antigen in intraepithelial neoplasms of the pancreas. *Gastroenterology* 2002; 123: 1052-1060
- 17 Adsay NV, Merati K, Andea A, Sarkar F, Hruban RH, Wilentz RE, Goggins M, Iocobuzio-Donahue C, Longnecker DS, Klimstra DS. The dichotomy in the preinvasive neoplasia to invasive carcinoma sequence in the pancreas: differential expression of MUC1 and MUC2 supports the existence of two separate pathways of carcinogenesis. *Mod Pathol* 2002; 15: 1087-1095
- 18 Yonezawa S, Nakamura A, Horinouchi M, Sato E. The expression of several types of mucin is related to the biological behavior of pancreatic neoplasms. *J Hepatobiliary Pancreat Surg* 2002; 9: 328-341
- 19 Lüttges J, Zamboni G, Longnecker D, Klöppel G. The immunohistochemical mucin expression pattern distinguishes different types of intraductal papillary mucinous neoplasms of the pancreas and determines their relationship to mucinous noncystic carcinoma and ductal adenocarcinoma. *Am J Surg Pathol* 2001; 25: 942-948
- 20 Masaki Y, Oka M, Ogura Y, Ueno T, Nishihara K, Tangoku A, Takahashi M, Yamamoto M, Irimura T. Sialylated MUC1 mucin expression in normal pancreas, benign pancreatic lesions, and pancreatic ductal adenocarcinoma. *Hepatogastroenterology* 1999; 46: 2240-2245
- 21 Terada T, Ohta T, Sasaki M, Nakanuma Y, Kim YS. Expression of MUC apomucins in normal pancreas and pancreatic tumours. *J Pathol* 1996; 180: 160-165
- 22 Osako M, Yonezawa S, Siddiki B, Huang J, Ho JJ, Kim YS, Sato E. Immunohistochemical study of mucin carbohydrates and core proteins in human pancreatic tumors. *Cancer* 1993; 71: 2191-2199
- 23 Bassi C, Salvia R, Gumbs AA, Butturini G, Falconi M, Pederzoli P. The value of standard serum tumor markers in differentiating mucinous from serous cystic tumors of the pancreas: CEA, Ca 19-9, Ca 125, Ca 15-3. *Langenbecks Arch Surg* 2002; 387: 281-285
- 24 Lan MS, Batra SK, Qi WN, Metzgar RS, Hollingsworth MA. Cloning and sequencing of a human pancreatic tumor mucin cDNA. *J Biol Chem* 1990; 265: 15294-15299
- 25 von Mensdorff-Pouilly S, Snijdwint FG, Verstraeten AA, Verheijen RH, Kenemans P. Human MUC1 mucin: a multifaceted glycoprotein. *Int J Biol Markers* 2000; 15: 343-356

## ■同行评价

本文采用Meta分析研究MUC1对胰腺导管腺癌的诊断效能,方法合理,数据真实可信,具有较好的科学性。

编辑 李军亮 电编 吴鹏朕

ISSN 1009-3079 CN 14-1260/R 2008年版权归世界华人消化杂志

## ●消息●

## 世界华人消化杂志标点符号用法

本刊讯 遵照国家标准GB/T 15834-1995标点符号用法的要求,本刊论文中的句号都采用黑圆点;数字间的起止号采用“-”字线,并列的汉语词间用顿号分开,而并列的外文词、阿拉伯数字、外文缩略词及汉语拼音字母拼写词间改用逗号分开,参考文献中作者间一律用逗号分开;表示终了的标点符号,如句号、逗号、顿号、分号、括号及书名号的后一半,通常不用于一行之首;而表示开头的标点符号,如括号及书名号的前一半,不宜用于一行之末。标点符号通常占一格,如顿号、逗号、分号、句号等;破折号应占两格;英文连字符只占一个英文字符的宽度,不宜过长,如5-FU。外文字符下划一横线表示用斜体,两横线表示用小写,三横线表示用大写,波纹线表示用黑体。(常务副总编辑:张海宁 2008-04-18)