ISSN 1009-3079 (print)
ISSN 2219-2859 (online)

世界华人消化杂志®

WORLD CHINESE JOURNAL OF DIGESTOLOGY

Shijie Huaren Xiaohua Zazhi

2023 年 9 月 28 日　第 31 卷　第 18 期　(Volume 31 Number 18)



18/2023

《世界华人消化杂志》是一本高质量的同行评议, 开放获取和在线出版的学术刊物. 本刊被国际检索系统《化学文摘(Chemical Abstracts, CA)》、《医学文摘库/医学文摘(EMBASE/Excerpta Medica, EM)》、《文摘杂志(Abstract Journal, AJ)》、Scopus、《中文科技期刊数据库(CSTJ)》和《超星期刊域出版平台(Superstar Journals Database)》数据库收录.

ISSN 1009-3079
18 >
9 771009 307056

世界华人消化杂志
https://www.wjgnet.com
二零二三年九月二十八日
第三十一卷
第十八期

WCJD 世界华人消化杂志®

目　次

2023年9月28日 第31卷 第18期 (总第734期)

述评

753 肝内胆管细胞癌术后复发转移机制与临床防治策略
盛霞, 秦建民

基础研究

766 连续性血液透析滤过对四氯化碳模型大鼠肝肾肠功能的保护作用
包美美, 许盼盼, 吴春丽

临床实践

773 含DCE-MRI、DWI定量参数及血清CEA水平的列线图模型对直肠癌术后复发转移风险的预测价值
董伍真, 倪浩亮, 蔡成
782 维生素D联合复方谷氨酰胺治疗学龄前儿童肠系膜淋巴结炎的疗效及对细胞免疫功能的影响
郑静, 郑盛华, 应雪娜

病例报告

791 胰腺原发性去分化脂肪肉瘤: 案例报道和文献综述
杨家立, 金延玲, 孙元水

目次

消　　息

781　《世界华人消化杂志》性质、刊登内容及目标
790　《世界华人消化杂志》参考文献要求
796　《代谢相关脂肪性肝病肝外并发症》书讯

封面故事

本刊编委赵鹏伟，九三学社社员，内蒙古医科大学基础医学院微生物与免疫学研究室，博士，副教授，硕士生导师. 为*Medical Science Monitor*的注册审稿人，同时为《世界华人消化杂志》的审稿人. 内蒙古生物工程学会理事. 中国民族医药学会方药量效研究分会理事. 主要从事肿瘤免疫方向的研究及蒙药药理机制的研究. 主持和参与多项国家及省部级项目，发表文章20余篇，其中以第一作者或通讯作者发表SCI 14篇.

本期责任人

编务 张砚梁；送审编辑 张砚梁；组版编辑 张砚梁；英文编辑 王天奇；
形式规范审核编辑部主任 郭旭；最终清样审核总编辑 马连生

世界華人消化杂志

Shijie Huaren Xiaohua Zazhi

吴阶平　题写封面刊名
陈可冀　题写版权刊名
(半月刊)
创　刊 1993-01-15
改　刊 1998-01-25
出　版 2023-09-28
原刊名 新消化病学杂志

期刊名称
世界华人消化杂志

国际标准连续出版物号
ISSN 1009-3079 (print) ISSN 2219-2859 (online)

共同主编
党双锁, 博士, 教授, 研究员, 主任医师, 710004, 陕西省西安市, 西安交通大学医学院第二附属医院感染科
郭晓钟, 博士, 教授, 110840, 辽宁省沈阳市, 北部战区总医院消化内科
霍丽娟, 博士, 主任医师, 030001, 山西省太原市, 山西医科大学第一医院消化内科
江学良, 博士, 教授, 250001, 山东省济南市, 山东中医药大学第二附属医院消化中心
田艳涛, 博士, 教授, 主任医师, 100021, 北京市, 国家癌症中心/中国医学科学院北京协和医学院肿瘤医院胰胃外科
王小众, 博士, 教授, 350001, 福建省福州市, 福建医科大学附属协和医院消化内科
姚登福, 博士, 教授, 226001, 江苏省南通市, 南通大学附属医院临床医学研究中心
张宗明, 博士, 教授, 100073, 北京市, 首都医科大学北京电力医院普外科

编辑委员会
编辑委员会成员在线名单, 详见:
https://www.wjgnet.com/1009-3079/editorialboard.htm

编辑部
王金磊, 主任
《世界华人消化杂志》编辑部
Baishideng Publishing Group Inc
7041 Koll Center Parkway, Suite 160, Pleasanton, CA 94566, USA
Telephone: +1-925-3991568
E-mail: wcjd@wjgnet.com
http://www.wjgnet.com

出版
百世登出版集团有限公司
Baishideng Publishing Group Inc
7041 Koll Center Parkway, Suite 160, Pleasanton, CA 94566, USA
Telephone: +1-925-3991568
E-mail: bpgoffice@wjgnet.com
https://www.wjgnet.com

制作
北京百世登生物医学科技有限公司
100025, 北京市朝阳区东四环中路62号, 远洋国际中心D座903室
电话: +86-10-85381901

《世界华人消化杂志》是一本高质量的同行评议，开放获取和在线出版的学术刊物. 本刊被国际检索系统《化学文摘(Chemical Abstracts, CA)》、《医学文摘库/医学文摘(EMBASE/Excerpta Medica, EM)》、《文摘杂志(Abstract Journal, AJ)》、Scopus、《中文科技期刊数据库(CSTJ)》和《超星期刊域出版平台(Superstar Journals Database)》数据库收录.

《世界华人消化杂志》正式开通了在线办公系统(https://www.baishideng.com)，所有办公流程一律可以在线进行，包括投稿、审稿、编辑、审读，以及作者、读者和编者之间的信息反馈交流.

特别声明
本刊刊出的所有文章不代表本刊编辑部和本刊编委会的观点，除非特别声明. 本刊如有印装质量问题，请向本刊编辑部调换.

定价
每期136.00元 全年24期3264.00元

© 2023 Baishideng Publishing Group Inc. All rights reserved.

WCJD 世界华人消化杂志®

Contents

Volume 31 Number 18 September 28, 2023

EDITORIAL

753 Mechanism of postoperative recurrence and metastasis of intrahepatic cholangiocellular carcinoma and clinical prevention and treatment strategy
Sheng X, Qin JM

BASIC RESEARCH

766 Protective effect of continuous blood purification on liver, kidney, and intestinal function in rats with oral carbon tetrachloride poisoning
Bao MM, Xu PP, Wu CL

CLINICAL PRACTICE

773 Predictive value of a nomogram based on DCE-MRI and DWI quantitative parameters and serum CEA level for risk of postoperative recurrence/metastasis of rectal cancer
Dong WZ, Ni HL, Cai C

782 Vitamin D combined with compound glutamine for treatment of mesenteric lymphadenitis in preschool children: Efficacy and effect on cellular immune function
Zheng J, Zheng SH, Ying XN

CASE REPORT

791 Primary dedifferentiated liposarcoma of the pancreas: A case report and literature review
Yang JL, Jin YL, Sun YS

World Chinese Journal of Digestology
Volume 31 Number 18 September 28, 2023

Contents

COVER

Editorial Board Member of *World Chinese Journal of Digestology*, Peng-Wei Zhao, Associate Professor, Master's Supervisor, Microbiology & Immunology Lab, Inner Mongolia Medical Univerisity, No 5 Xinhua Street, Hohhot 010059, Inner Mongolia Autonomous Region, China. pengwzhao@126.com

Indexed/Abstracted by

Chemical Abstracts, EMBASE/Excerpta Medica, Abstract Journals, Scopus, CSTJ and Superstar Journals Database.

RESPONSIBLE EDITORS FOR THIS ISSUE

Assistant Editor: *Yan-Liang Zhang*
Review Editor: *Yan-Liang Zhang*
Production Editor: *Yan-Liang Zhang*
English Language Editor: *Tian-Qi Wang*
Proof Editor: *Xu Guo*
Layout Reviewer: *Lian-Sheng Ma*

Shijie Huaren Xiaohua Zazhi

Founded on January 15, 1993
Renamed on January 25, 1998
Publication date September 28, 2023

NAME OF JOURNAL
World Chinese Journal of Digestology

ISSN
ISSN 1009-3079 (print) ISSN 2219-2859 (online)

CO-EDITORS-IN-CHIEF

Shuang-Suo Dang, Professor, Department of Infectious Diseases, The Second Affiliated Hospital of Medical School of Xi'an Jiaotong University, Xi'an 710004, Shaanxi Province, China

Xiao-Zhong Guo, Professor, Department of Gastroenterology, North Theater General Hospital, Shenyang 110840, Liaoning Province, China

Li-Juan Huo, Chief Physician, Department of Gastroenterology, The First Hospital of Shanxi Medical University, Taiyuan 030001, Shanxi Province, China

Xue-Liang Jiang, Professor, Digestive Center of The Second Affiliated Hospital of Shandong University of Traditional Chinese Medicine, Jinan 250001, Shandong Province, China

Yan-Tao Tian, Professor, Chief Physician, National Cancer Center/Department of Pancreatic and Gastric Surgery, Cancer Hospital, Chinese Academy of Medical Sciences and Peking Union Medical College, Beijing 100021, China

Xiao-Zhong Wang, Professor, Department of Gastroenterology, Union Hospital, Fujian Medical University, Fuzhou 350001, Fujian Province, China

Deng-Fu Yao, Professor, Clinical Research Center, Affiliated Hospital of Nantong University, Nantong 226001, Jiangsu Province, China

Zong-Ming Zhang, Professor, Department of General Surgery, Beijing Electric Power Hospital, Capital Medical University, Beijing 100073, China

EDITORIAL BOARD MEMBERS

All editorial board members resources online at https://www.wjgnet.com/1009-3079/editorialboard.htm

EDITORIAL OFFICE

Jin-Lei Wang, Director
World Chinese Journal of Digestology
Baishideng Publishing Group Inc
7041 Koll Center Parkway, Suite 160, Pleasanton, CA 94566, USA
Telephone: +1-925-3991568
E-mail: wcjd@wjgnet.com
https://www.wjgnet.com

PUBLISHER

Baishideng Publishing Group Inc
7041 Koll Center Parkway, Suite 160, Pleasanton, CA 94566, USA
Telephone: +1-925-3991568
E-mail: bpgoffice@wjgnet.com
https://www.wjgnet.com

PRODUCTION CENTER

Beijing Baishideng BioMed Scientific Co., Limited Room 903, Building D,
Ocean International Center,
No. 62 Dongsihuan Zhonglu,
Chaoyang District, Beijing 100025, China
Telephone: +86-10-85381901

PRINT SUBSCRIPTION

RMB 136 Yuan for each issue
RMB 3264 Yuan for one year

COPYRIGHT

© 2023 Baishideng Publishing Group Inc. Articles published by this open access journal are distributed under the terms of the Creative Commons Attribution Non-commercial License, which permits use, distribution, and reproduction in any medium, provided the original work is properly cited, the use is non commercial and is otherwise in compliance with the license.

SPECIAL STATEMENT

All articles published in journals owned by the Baishideng Publishing Group (BPG) represent the views and opinions of their authors, but not the views, opinions or policies of the BPG, except where otherwise explicitly indicated.

INSTRUCTIONS TO AUTHORS

Full instructions are available online at https://www.wjgnet.com/1009-3079/Nav/36. If you do not have web access, please contact the editorial office.

WCJD 世界华人消化杂志®

在线投稿: https://www.baishideng.com

世界华人消化杂志 2023年9月28日; 31(18): 753-765

DOI: 10.11569/wcjd.v31.i18.753

ISSN 1009-3079 (print) ISSN 2219-2859 (online)

述评 EDITORIAL

肝内胆管细胞癌术后复发转移机制与临床防治策略

盛 霞, 秦建民

盛霞, 复旦大学附属闵行医院病理科 上海市 201100

秦建民, 海军军医大学第三附属医院普外科 上海市 201805

秦建民, 教授, 主任医师, 研究方向为肝癌复发、转移机制与纳米靶向药物治疗.

基金项目: 上海市闵行区科委项目, No. 2022MHZ089.

作者贡献分布: 本文由盛霞和秦建民完成; 秦建民修改润色.

通讯作者: 秦建民, 教授, 主任医师, 201805, 上海市嘉定区墨玉北路700号, 海军军医大学第三附属医院普外科. jianminqin68@hotmail.com

收稿日期: 2023-09-05
修回日期: 2023-09-12
接受日期: 2023-09-18
在线出版日期: 2023-09-28

Mechanism of postoperative recurrence and metastasis of intrahepatic cholangiocellular carcinoma and clinical prevention and treatment strategy

Xia Sheng, Jian-Min Qin

Xia Sheng, Department of Pathology, Affiliated Minhang Hospital, Fudan University, Shanghai 201100, China

Jian-Min Qin, Department of General Surgery, The Third Hospital Affiliated to Naval Military Medical University, Shanghai 201805, China

Supported by: Shanghai Minhang Project of Science and Technology Commission, No. 2022MHZ089.

Corresponding author: Jian-Min Qin, Professor, Chief Physician, Department of General Surgery, The Third Hospital Affiliated to Naval Military Medical University, No. 700 North Moyu Road, Shanghai 201805, China. jianminqin68@hotmail.com

Received: 2023-09-05
Revised: 2023-09-12
Accepted: 2023-09-18
Published online: 2023-09-28

Abstract

Intrahepatic cholangiocellular carcinoma is a primary adenocarcinoma originating from intrahepatic bile duct epithelial cells. The tumor has no capsule. At the early stage of the tumor, there are infiltration and metastasis along the lymphatic vessels, blood vessels, perineural space, and loose fibrous connective tissue, which are characterized by lymph node metastasis. Due to the absence of characteristic clinical manifestations and the lack of specific molecular markers for early diagnosis, the surgical resection rate is low and the postoperative tumor recurrence and metastasis rate is high. Low efficacy of chemoradiotherapy, molecular targeted drugs, and immunotherapy results in the poor prognosis. Further research of molecular pathology, gene function, and imaging technology can help elucidate the occurrence, recurrence, and metastasis mechanism of intrahepatic cholangiocellular carcinoma to improve its early diagnosis rate and precise clinical staging. Individualized precision treatment and prevention for the risk factors to reduce the recurrence and metastasis rate postoperatively are key to improving the patient prognosis.

© The Author(s) 2023. Published by Baishideng Publishing Group Inc. All rights reserved.

Key Words: Intrahepatic cholangiocellular carcinoma; Recurrence and metastasis; Mechanism; Treatment; Prevention

Citation: Sheng X, Qin JM. Mechanism of postoperative recurrence and metastasis of intrahepatic cholangiocellular carcinoma and clinical prevention and treatment strategy. Shijie Huaren Xiaohua Zazhi 2023; 31(18): 753-765
URL: https://www.wjgnet.com/1009-3079/full/v31/i18/753.htm
DOI: https://dx.doi.org/10.11569/wcjd.v31.i18.753

摘要

肝内胆管细胞癌是一种源于肝内胆管上皮细胞的原发性腺癌, 肿瘤无包膜, 肿瘤早期沿胆管周围淋巴管、血管、神经周围间隙及疏松纤维结缔组织等发

生多途径浸润转移, 以淋巴结转移为特征. 由于早期无特征性临床表现, 缺乏早期诊断特异分子标志物, 手术切除率低, 术后肿瘤复发转移率高, 放化疗、分子靶向药物和免疫治疗疗效低, 预后差. 通过分子病理学、基因功能、影像技术深入研究, 阐明肝内胆管细胞癌发生、复发转移机制, 提高早期诊断率和精准临床分期, 针对肿瘤复发转移危险因素采用个体化的精准治疗方案和预防措施, 是降低肝内胆管细胞癌术后肿瘤复发与转移率, 改善患者预后的关键.

© The Author(s) 2023. Published by Baishideng Publishing Group Inc. All rights reserved.

关键词: 肝内胆管细胞癌; 复发转移; 机制; 治疗; 预防

核心提要: 肝内胆管细胞癌手术切除率低, 术后肿瘤复发转移率高, 放化疗、分子靶向药物和免疫治疗疗效差, 阐明肝内胆管细胞癌发生、复发转移机制, 针对肿瘤复发转移危险因素采用个体化的精准治疗方案和预防措施, 才能降低肝内胆管细胞癌术后肿瘤复发与转移率, 改善患者的预后.

文献来源: 盛霞, 秦建民. 肝内胆管细胞癌术后复发转移机制与临床防治策略. 世界华人消化杂志 2023; 31(18): 753–765
URL: https://www.wjgnet.com/1009-3079/full/v31/i18/753.htm
DOI: https://dx.doi.org/10.11569/wcjd.v31.i18.753

0 引言

肝内胆管细胞癌(intrahepatic cholangiocellular carcinoma, ICC)是一种源于肝内胆管上皮细胞的原发性腺癌, 占肝脏原发恶性肿瘤的5%-20%, 发病率仅次于肝细胞癌, 位居第2位, 与肝内胆管结石、原发性硬化性胆管炎、寄生虫感染、病毒性肝炎等因素密切相关, 其中与肝胆管结石的关系最为密切. ICC肿瘤无包膜, 肿瘤早期沿胆管周围淋巴管、血管、神经周围间隙及疏松纤维结缔组织等发生多途径浸润转移, 以淋巴结转移为特征, 肿瘤侵袭、转移的恶性程度高于肝细胞癌[1,2]. ICC术后61.1%出现复发, 其中64.6%患者术后12 mo内复发, 21.7%患者术后12 mo-24 mo复发, 8.4%患者术后24 mo-36 mo复发, 5.3%患者术后36 mo复发[3]. 即使获得R0切除, ICC术后5年复发率仍高达53.5%-73.4%, 在术后复发ICC患者中, 23.9%为手术切缘复发, 29.3%为肝内复发, 14.8%为肝外复发, 32%为肝内和肝外同时复发; 肝外复发部位主要包括肺、淋巴结、腹膜、骨和肾上腺, 手术切缘复发和肝内复发多见于术后6 mo内, 肝外复发于术后2年内发生[4-6]. 早期和晚期ICC肿瘤复发的临界值为24 mo, Zhang等[5]分析发现ICC术后早期复发为78.8%, 晚期复发为21.2%, 早期肝外复发高于肝内复发(44.1% *vs* 28.3%), 晚期肝内复发高于肝外复发(55.9% *vs* 71.7%). ICC患者术后1、3、5年肿瘤复发率分别为60.4%、79.6%、89.3%, 血清HBsAg阳性患者术后1、3、5年肿瘤复发率分别为36.7%、56%、75.0%, 肿瘤大于5 cm患者术后1、3、5年肿瘤复发率分别为73.8%、87.5%、94.3%, Child-Pugh评分B级患者术后1年内肿瘤复发率为83.3%, 淋巴结转移患者术后1、3、5年肿瘤复发率分别为81.3%、97.8%、100%[7].

ICC淋巴结转移、血管、神经周围、胆管侵犯发生率分别为34%、38%、29%、29%, 年龄较大、肿瘤较大、多中心肿瘤及卫星病灶、淋巴结转移、血管及神经周围侵犯、手术切缘阳性、大范围肝切除、肝外胆管切除、肝硬化、慢性乙肝、多次输血、肿瘤分化差与ICC术后肿瘤复发转移发生率高密切相关[8]. ICC肝移植术后复发率为54.5%, 根治性切除术后5 年生存率为20%-40%, 局部消融治疗5年生存率为24%, ICC对放化疗、分子靶向药物和免疫治疗疗效低, 总有效率为19%-36%[9-11]. ICC手术切缘组织学阳性和淋巴结转移与术后肿瘤复发密切相关, 复发后患者中位生存期为11.1 mo, 复发后再次接受肿瘤切除的患者中位生存期为26.7 mo[10]. 由于ICC早期无特征性临床表现, 缺乏早期诊断特异分子标志物, 就诊时多为中晚期, 手术切除率低, 即使手术切除, 术后肿瘤复发转移率高, 放化疗、分子靶向药物和免疫治疗疗效低, 患者预后差. 如何提高ICC早期诊断率和R0切除率, 降低术后肿瘤复发与转移, 是目前ICC亟待解决的关键问题, 本文结合相关文献, 探讨ICC术后肿瘤复发转移危险因素、机制与临床防治策略.

1 肿瘤复发转移相关危险因素

与肿瘤<5 cm相比, 肿瘤≥5 cm ICC术后复发中位时间更短(5 mo *vs* 11 mo), 有微血管癌栓者术后复发中位时间短于无癌栓者(6 mo *vs* 54 mo), 有淋巴结转移者术后复发中位时间短于无转移者(5 mo *vs* 8 mo), 糖类抗原19-9(carbohydrate antigen 19-9, CA19-9)≥100 U/mL术后复发中位时间短于<100 U/mL(9 mo *vs* 27 mo), 肿瘤≥5 cm、微血管癌栓、淋巴结转移、CA19-9≥100 U/mL是影响ICC术后肿瘤复发的独立危险因素(P<0.05)[12]. 手术切缘阳性的ICC患者术后复发率为60.29%, 远处转移率为42.65%, 显著高于切缘阴性术后复发率为22.06%, 远处转移率为27.94%[13]. 有淋巴结转移(N1)的ICC患者术后肿瘤中位复发时间短于无淋巴结转移(N0)的患者(7 mo *vs* 22 mo)[14]. 等待肝移植时间>100 d的ICC患者肝移植术后肿瘤复发率是等待时间<100 d患者的4倍[15]. 周围神经侵犯的ICC患者83%术后发生肿瘤复发[16]. 多发性肿瘤、淋巴结转移、微血管侵犯(microvascular invasion,

MVI)、谷丙转氨酶(alanine transaminase, ALT)升高、谷氨酰转肽酶(glutamyltransferase, GGT)升高、甲胎蛋白(alpha-fetoprotein, AFP)升高、谷氨酰转移酶与血小板比值(glutamyltransferase to platelet ratio, GPR)升高、白蛋白与碱性磷酸酶比值(albumin to alkaline phosphatase ratio, AAPR)下降、白蛋白与谷氨酰转移酶比值(albumin to glutamyltransferase ratio, AGR)下降、肿瘤淋巴结转移(tumor node metastasis, TNM)分期晚期是ICC术后肿瘤复发的危险因素[17]. 与MVI(-)的宽切缘(≥1 cm) ICC患者相比, MVI(+)的宽切缘术后ICC患者肿瘤复发风险增加约1.5倍, 切缘和MVI是影响HBV相关ICC患者术后肿瘤复发的独立危险因素[18]. CA19-9升高、多发肿瘤、微血管侵袭、大血管侵犯、淋巴结转移和R1切除与ICC术后早期复发密切相关[19,20]. 肿瘤内血管包裹肿瘤簇的存在和PD-L1表达升高具有侵袭性肿瘤特征, 肿瘤内血管包裹肿瘤簇和低淋巴细胞-单核细胞比率(lymphocyte-monocyte ratio, LMR)与ICC术后早期肿瘤复发显著相关[21,22]. 大血管侵犯、微血管侵犯比无血管侵犯的ICC患者更容易发生肝外复发(P<0.05)[23]. 肝内胆管结石合并ICC患者比不合并肝内胆管结石的ICC患者发生周围神经侵犯与脉管癌栓的概率高, 术后易发生肿瘤复发转移[24].

不同的炎性反应细胞抗肿瘤和促肿瘤作用不同, 中性粒细胞与淋巴细胞比值(neutrophil lymphocyte ratio, NLR)能够反映免疫平衡状态, NLR升高提示中性粒细胞相对升高和淋巴细胞相对降低, 高NLR表明患者免疫状态失衡而处于促肿瘤状态[25,26]. NLR≥2.3的ICC患者, 血CEA水平、多发肿瘤和淋巴转移和血管侵犯比例高、肿瘤直径较大, NLR≥2.3患者术后1、3、5年肿瘤复发率显著高于NLR<2.3患者(49%、70%、80% *vs* 35%、57%、65%, P<0.01); CEA>10 μg/L、CA19-9>39 u/L、NLR≥2.3、肿瘤直径≥5 cm、肿瘤多发、淋巴结转移、血管侵犯是ICC术后肿瘤复发的独立危险因素, NLR≥2.3的患者术后肿瘤复发率更高[27]. 与低微淋巴管密度(microlymphatic vessel density, MLVD)相比, 高MLVD的ICC患者淋巴结转移更高, 低MLVD更容易发生肿瘤复发, 肿瘤相关淋巴管生成与ICC患者淋巴转移增加、肿瘤复发显著相关(P<0.001), 术中淋巴结活检评估肿瘤相关淋巴管生成, 不仅指导选择淋巴结切除, 而且为术后治疗方案提供指导[28]. HBV感染ICC患者术后1、3、5年肿瘤复发率分别为44.6%、65.4%、73.8%, 非HBV感染患者分别为41.9%、66.2%、78.2%, HBV感染患者中, NLR低患者术后1、3、5年肿瘤复发率显著低于NLR高的患者(34.6%、55.9%、62.7% *vs* 51.2%、71.4%、80.2%, P<0.001). NLR低无HBV感染ICC患者术后1、3、5年肿瘤复发率与NLR高无HBV感染患者无显著性差异(35.9%、61.5%、73.3% *vs* 44.6%、68.6%、81.0%, P>0.05), 表明NLR升高是乙肝病毒相关ICC患者术后肿瘤复发的独立危险因素[29]. ICC肿瘤周围浆细胞样树突状细胞(plasmacytoid dendritic cells, pDCs)浸润提示肿瘤周围存在免疫耐受微环境, pDCs高的ICC患者术后1、3、5年累计复发率高于pDCs低的患者(41.0%、64.7%、69.5% *vs* 29.0%、38.4%、48.2%, P<0.05)[30]. 由于涉及ICC术后肿瘤复发转移因素较多, 针对上述诸多因素进行分析, 采取个体化的防治措施, 对降低ICC术后肿瘤复发转移具有十分重要意义.

2 肿瘤复发转移机制

ICC肿瘤组织中CD90、DKK1、PRR11、MMP9、TGF-β1、EpCAM蛋白高表达, 导致胆管癌细胞增殖、侵袭能力增强, 极易侵犯血管、淋巴管, 导致术后肿瘤复发转移[31-35]. ICC肿瘤组织中E-cadherin表达明显低于癌旁组织(42% *vs* 68%), Vimentin表达明显高于癌旁组织(50% *vs* 30%)(P<0.05), 肿瘤组织E-cadherin表达下降和Vimentin表达上升促进胆管癌细胞侵袭、转移, 导致血管癌栓、淋巴结和肿瘤转移[36]. Fascin蛋白是一种细胞骨架蛋白, 在ICC肿瘤组织中高表达(55.2%), 而正常肝内胆管组织中不表达, 中低分化癌组织表达显著高于高分化癌组织(74.3% *vs* 26.1%, P<0.05), Fascin-1与F-actin蛋白结合改变细胞膜结构, 增加癌细胞迁移、转移能力, 参与肿瘤侵袭及转移[37]. 转移抑制因子(metastasis suppressor 1, MTSS1)是一种细胞骨架支架蛋白, 调节肌动蛋白的相互作用, 促进细胞间连接, MTSS1表达缺失促进胆管癌细胞迁移, 导致肿瘤复发转移[38]. 硒结合蛋白1(selenium-binding protein 1, SBP1)在ICC肿瘤组织中表达明显下调, SBP1表达降低与微血管侵犯、淋巴转移、TNM分期密切相关, SBP1低表达导致波形蛋白(vimentin)和蜗牛蛋白(snail)等间充质标志物上调, E-cadherin下调, 增强胆管癌细胞上皮间质转化(epithelial mesenchymal transformation, EMT)过程, SBP1减少可能通过激活EMT过程增强癌细胞迁移和侵袭, 促进肿瘤转移[39]. 52.6%阴性粘蛋白ICC患者肿瘤细胞表达CD133, $CD133^+$患者肿瘤细胞TGF-β1/p-Smad2表达升高及EMT样改变(E-Cadherin表达缺失, Vimentin、S100A4表达升高), 促进肿瘤复发转移[40]. 三方基序蛋白44(tripartite motif-containing protein 44, TRIM44)通过下调E-cadherin表达, 上调vimentin、β-catenin和Snail表达, 诱导胆管癌细胞EMT和凋亡抵抗, 促进ICC肿瘤复发转移[41]. 神经纤毛蛋白1(neuropilin-1, NRP1)在ICC肿瘤组织高表达, 激活p-FAK/p-PI3K/p-AKT信号通路, 促进胆管癌细胞增殖和迁移[42]. 骨桥蛋白(osteopontin, OPN)在ICC肿瘤组

织低表达, OPN通过负调控ICC细胞MMP1、MMP10、CXCR4表达增强ICC细胞增殖、迁移和侵袭能力, 循环OPN/体积低水平提示ICC患者肿瘤侵袭性强, 术后易复发[43]. 肿瘤坏死因子受体相关因子4(tumor necrosis factor receptor-associated factor 4, TRAF4)通过激活AKT信号通路促进胆管癌细胞迁移和侵袭, 导致ICC术后累积复发率增加[44]. S100A11调控细胞周期、分化, 通过SMAD2/3信号通路促进胆管癌细胞TGF-β1诱导的EMT, 导致ICC肿瘤转移[45]. 泛素样PHD和无名指结构域2(ubiquitin-like with PHD and ring finger domains 2, UHRF2)抑制胆管癌细胞E-cadherin表达, 参与ICC微血管侵犯及淋巴转移[46]. ICC肿瘤组织中B7-H4上调胆管癌细胞Vimentin和snail表达, 下调E-cadherin表达, 导致EMT, 诱导胆管癌细胞高表达Bcl-2和低表达Bax和裂解的caspase-3, 抑制癌细胞凋亡、激活ERK1/2信号等途径促进胆管癌细胞增殖、侵袭和迁移[47]. 肿瘤组织VEGFR-3阳性表达促进术后肿瘤相关淋巴管生成、淋巴结转移, VEGFR-3阳性表达与肿瘤淋巴结转移及肿瘤复发显著相关[48]. 早期复发的ICC患者CTLA-4的表达密度高于未早期复发ICC患者, CTLA-4在TILs中过表达促进ICC的侵袭转移[49].

ICC常见基因突变包括成纤维生长因子受体(fibroblast growth factor receptor, FGFR)1-3融合/突变和扩增(11%-17%)、异柠檬酸脱氢酶(isocitrate dehydrogenase, IDH)IDH1/2突变(5%-36%)、MCL1放大(21%)、BAP1变异(13%)、RNF43突变(9%)、PIK3CA突变(3%-9%)、BRAF突变(3%-7%)、HER2扩增/突变(7%)、MET扩增(2%-7%)、MET突变(5%)、ARID1A突变(6.9%-36%)、CDKN2A/B缺失(5.6%-25.9%)、KRAS突变(8.6%-24.2%)、SMAD4突变(3.9%-16.7%)、MLL3突变(14.8%)、PTEN基因突变(0.6%-11%)、ARAF变异(11%)、ROBO2变异(9.3%)、ERBB3扩增(7%)、NRAS突变(1.5%-7%)、CDK6突变(7%)、PEG3突变(5.6%)、XIRP突变(5.6%)、RB1突变(5%)、BRCA1/2突变(4%)、NF1突变(4%)、TSC1突变(4%)、RADIL突变(3.7%)、NDC80突变(3.7%)、PCDHA13突变(3.7%)、LAMA2突变(3.7%)、EGFR突变(1.5%-2%)、CTNNB1突变(0.6%), 这些基因的异常扩增或突变导致DNA修饰、表观遗传和信号转导通路发生异常, 使胆管癌细胞增殖异常、侵袭迁移能力增强[50]. IDH突变导致2-羟戊二酸(2-hydroxyglutarate, 2-HG)水平上调, 促使肝细胞核因子4α(hepatocyte nuclear factor 4α, HNF4α)活性增强, DNA及组蛋白处于高甲基化状态, 引起基因组高甲基化修饰的表观遗传改变和细胞的异常分化, 而且IDH1突变诱发胆管炎性反应, 促进THP-1巨噬细胞系从M1向M2型极化, 分泌白细胞介素(interleukin, IL)-10、IL-12和转化生长因子-β(transforming growth factor beta, TGF-β)等细胞因子, 导致ICC发生发展[51-53]. Wang等[54]研究发现IDH1/2突变的ICC患者术后1、4、7年肿瘤复发率显著低于IDH野生型ICC患者(10.5%、45.3%、45.3% *vs* 41.7%、71.5%、81.3%). 29.5%复发ICC肿瘤发生SLIT2突变, SLIT2失活突变导致ICC细胞中PI3K-Akt信号通路激活, 直接增强中性粒细胞趋化性, 介导肿瘤相关中性粒细胞浸润, 促进胆管癌细胞侵袭转移[55]. Lnc-LFAR1能够降低胆管癌细胞E-cadherin水平, 增强vimentin表达, 上调TGF-β1和Smad2、Smad4表达, 促进胆管肿瘤复发与转移[56]. ICC肿瘤细胞上述蛋白分子表达异常、基因扩增/突变引起细胞周期、凋亡或信号转导通路异常使胆管癌细胞异常增殖、侵袭和迁移能力增强, 导致ICC术后肿瘤复发或转移, 利用分子生物学技术阐明参与胆管癌细胞增殖、侵袭和迁移密切相关分子和基因的确切机制, 是防治ICC发生、发展的关键.

3 治疗

ICC肿瘤复发转移中, 44.8%肿瘤切除部位复发、24.1%淋巴结转移、31%肿瘤切除部位复发和淋巴结转移, 最常见的淋巴结转移部位是腹主动脉周围淋巴结, 其次是腹腔动脉、肝总动脉和肝十二指肠韧带淋巴结, 高比例的复发仅发生在潜在的放疗位势区范围内[57]. ICC肿瘤复发或转移治疗方法取决于肿瘤复发或转移部位、数目、肝功能及全身状况, 再次手术切除仍然是治疗ICC肿瘤复发或转移最有效的治疗方法, 但仅少数患者有机会接受根治性手术治疗, 肿瘤局部治疗、放化疗、分子靶向药物和免疫治疗是复发或转移性ICC更为重要的治疗措施.

3.1 手术 对于初次接受R0切除、肝内单发复发病灶、无淋巴结转移、复发时间>2年的复发性ICC, 再次手术切除率为9.7%-28.5%[10,58]. Yamashita等[59]研究发现17%术后复发ICC患者接受再次手术治疗, 术后2、5年生存率分别为87%、44%, 与首次手术治疗原发性ICC生存率相似, ICC复发再切除的远期预后优于其它治疗(5年生存率, 48% *vs* 44%). 复发性ICC患者可从反复手术切除中获益, 与重复可切除性相关的因素是首次切除时的CA19-9、手术切除状态(R0/R1/Rx)及中位复发时间[60]. ICC复发再手术适应证[58,61,62]: (1)单发肿瘤或多发肿瘤数量2-3个, 最大肿瘤直径<5 cm; (2)靛青绿留滞试验中15 min后滞留≤20%; (3)全身情况良好, 肝功能Child-Pugh分级为A/B级; (4)无肝内外同时存在多个转移病灶; (5)初次手术时无明显肝内血管癌栓; (6)无可能导致严重并发症的基础疾病. 再次手术前需要严格进行术前评估确保剩余肝脏有足够的肝脏储备功能, 术式依据肿瘤大小、位置

和残肝体积进行选择, 若残肝体积足够且复发肿瘤为单发, 靛青绿留滞试验中15 min后滞留≤20%, 剩余肝体积≥40%, 可选择规则性肝段或肝叶切除术; 若复发性肿瘤直径>5 cm, 或靠近大血管、位于肝门部等特殊位置, 宜选择肿瘤局部切除[63,64]. 复发ICC患者接受二次切除手术后的中位生存时间明显高于肝动脉化疗栓塞患者(26.1 mo *vs* 9.6 mo)[10]. 复发ICC经再次手术治疗术后1、2、3年生存率分别为82.9%、53%、35.3%,术后1、2、3年复发率分别为53.2%、80.2%、92.6%, 表明肿瘤再次切除使复发ICC患者可获得较好的生存预后, 但仍存在较高肿瘤复发率, 肝硬化、肿瘤多发、肿瘤直径>3 cm、复发时间<12 mo是影响复发肿瘤再切除的不良预后因素[65]. 与肝动脉栓塞化疗、全身化疗相比, ICC复发肿瘤再切除可显著延长患者中位生存(26.1 mo *vs* 9.6 mo、16.8 mo), 对于孤立的复发灶, 再手术切除率为9%-30%, 但50%以上再切除患者术后11.5 mo内再次复发[10,58]. ICC肿瘤复发患者再次手术是否需要淋巴结切除和预防性化疗, Asaoka等[66]研究发现ICC淋巴转移率为54.4%, 其中肝十二指肠淋巴转移率为54.8%, 肝总动脉旁淋巴结为35.4%; 有淋巴结转移的ICC患者术后复发率为32%, 术中淋巴结清扫只对CA19-9水平正常的ICC患者有效, 对于没有淋巴结转移ICC患者, 不常规行预防性淋巴结清扫; 有淋巴结转移的ICC患者术后辅助化疗显著获益, 对肿瘤直径>5 cm且有肝内转移或淋巴结转移的患者术后应进行辅助化疗; 有淋巴结转移ICC患者接受辅助化疗、不接受辅助化疗的患者5年总生存期(overall survival, OS)率分别为61.2%、18.3%, 辅助化疗显著延长患者OS, 但对于CA19-9升高的ICC患者,辅助化疗无明显获益. 淋巴结清扫没有显著提高淋巴结阴性ICC患者的生存率, 淋巴结切除范围对HBV相关ICC患者的生存无显著影响, 常规淋巴结清扫不推荐, 如果术中淋巴结检查提示淋巴结转移阳性时, 应进行淋巴结切除[67]. 严格掌握再次手术指征, 术中淋巴结清扫、术后辅助治疗需要依据淋巴结转移情况、是否存在肿瘤复发转移的高危因素.

3.2 肝移植 由于肝源短缺, 目前肝移植主要用于良性终末期肝病的治疗, 而对于ICC而言, 单发肿瘤、直径≤2 cm的极早期ICC患者肝移植术后5 年生存率为65%, 局部进展期ICC(单发肿瘤直径>2 cm, 或局限于肝脏多发肿瘤, 无肝外、大血管或淋巴结转移)肝移植术后5 年生存率为45%, 建议对单发肿瘤直径≤2 cm, 无法手术切除的ICC行肝移植治疗[68,69]. Facciuto等[70]研究发现符合米兰标准的ICC肝移植术后肿瘤复发率为10%, 5年生存率为78%. 而对于手术切除后肿瘤复发的ICC患者, 如果复发肿瘤为单发、复发时间超过6 mo, 行肝移植术后可获长期生存(185 mo)[57]. 对于术前未接受抗肿瘤化疗的ICC患者, 接受肝移植治疗术后3年生存率为50%-65%[71,72]. Hong等[73]研究发现对于局部进展期ICC(肝实质浸润、多发肿瘤、肿瘤直径≥5 cm、病理分化不良、淋巴血管侵袭、局部淋巴结转移、神经侵袭等)患者, 术前接受新辅助治疗联合术后辅助治疗、术后辅助治疗、术后无辅助治疗接受肝移植术后5年生存率分别为47%、33%和20%(P<0.05). ICC潜在的肝移植选择标准: (1)极早期肿瘤(单个肿瘤, 肿瘤大小≤2 cm)伴肝硬化; (2)局部进展期肿瘤联合新辅助化疗. 依据此标准选择肝硬化和极早期ICC(单个肿瘤≤2 cm)患者肝移植1年、3年、5年OS分别为93%、84%、65%, 局部进展期肿瘤联合新辅助化疗的ICC患者肝移植术后1年、3年和5年OS分别为100%、83.3%、83.3%[74]. 早期ICC患者(包括单发、高分化、直径≤2 cm)肝移植术后1年、3年、5年生存率分别为93%、84%、65%, 高于晚期ICC患者(多发、中低分化、直径>2 cm)61%、47%、30%[75]. 因此借鉴早期和局部进展期ICC肝移植治疗经验, 对于术后复发的ICC肝移植前新辅助治疗联合术后辅助治疗是提高患者肝移植术后生存期非常重要措施, 而且应严格掌握肝移植治疗指征, 对于不适合再次手术切除且符合上述肝移植标准的复发ICC患者, 可以选择合适的患者行肝移植. 由于术后复发的ICC肝移植治疗临床研究较少, 关于术后复发ICC行肝移植治疗指征、时机、免疫抑制剂应用、辅助治疗等问题需要国内外多中心、前瞻性的研究.

3.3 化疗 ICC复发患者全身化疗中位生存期为16.8 mo[10]. Sui等[76]报告2例ICC术后复发患者采用派姆单抗联合替加氟化疗, 其中1例化疗3个周期后使用了15个周期派姆单抗, 另一例化疗5个周期后使用了6个周期派姆单抗, 复查CT和磁共振显示病灶均明显缩小, 腹腔内肿大的转移淋巴结均消失, 疾病无进展生存期分别为16 mo和13 mo, 治疗期间均未出现派姆单抗相关不良反应. Kitano等[77]采用吉西他滨联合顺铂治疗复发性ICC患者中位生存期为16.8 mo. IDH突变的ICC患者首选吉西他滨联合顺铂化疗方案, 中位OS和中位无进展生存期(median progression-free survival, mPFS) 分别为11.7 mo和8 mo[78]. 肝内转移、肿瘤≥4.4 cm的ICC患者术后辅助化疗能够降低术后复发率, 提高患者生存期[59]. ICC术后复发行射频消融联合吉西他滨、顺铂方案治疗客观缓解率为79.2%, 术后1 mo肿瘤完全消融率为86.7%, 中位生存时间为28. 6 mo, 1、2、3年生存率分别为87.3%、69.3%、32.6%[79]. 对于具有复发或转移高危的ICC患者, 辅助化疗能够显著降低肿瘤复发或转移, 已有复发或转移的ICC, 但单一化疗疗效低, 化疗联合手术或局部治疗具有协同增效作用, 显著提高复发或转移ICC治疗效果.

3.4 局部消融治疗 消融治疗ICC局部肿瘤控制率和患者远期生存率差于肝细胞癌, 主要与ICC多无完整包膜, 容易侵犯邻近组织有关,导致肿瘤消融不全复发率高, 因此消融治疗需同时毁损肿瘤及癌旁0.5 cm-1 cm范围内肝脏组织, 才能达到足够消融区域[10]. ICC术后复发肿瘤直径中位数为1.5 cm(0.7 cm-4.4cm), 经射频消融治疗后mPFS为39.8 mo, 肿瘤<1.5 cm患者PFS显著高于≥1.5 cm者[80]. 复发性ICC患者接受二次手术及热消融治疗后中位生存期无显著性差异(26.1 mo *vs* 25.5 mo), 显著高于化疗(9.1 mo)[10]. 微波消融结合肝动脉栓塞化疗治疗ICC患者肿瘤完全消融率为92.3%, 中位无进展生存期(progression-free survival, PFS)和OS分别为6.2 mo和19.5 mo[81]. ICC术后复发经微波消融治疗后95%完全消融, 无瘤生存期1.5 mo-34.2 mo(中位5.6 mo); 6 mo、1年、2年、3年OS分别为94.6%、67.6%、40.5%、27.0%; 复发肿瘤直径是影响肿瘤局部消融术后累积生存率的主要危险因素和预后的唯一独立因素, 复发肿瘤直径>3 cm和术后早期复发(≤1年)是影响肿瘤局部消融术后无瘤生存期的独立危险因素, 对术后晚期复发、直径≤3 cm的肿瘤疗效更好[82]. 与外科切除相比, ICC术后复发肿瘤经微波消融治疗后5年OS(23.7% *vs* 21.8%)和3年RFS(33.1% *vs* 30.6%)相似, 但外科切除术后并发症高于微波消融(13.8% *vs* 5.3%, $P<0.001$); ICC术后局部肿瘤复发患者微波消融治疗后中位OS为12.1 mo (5.9 mo-29.8 mo), 1、3、5年OS分别为50%、21.5%、6.1%, 中位RFS为8.2 mo (2 mo-27 mo), 1、3、5年分别为41.1%、21.5%、6.1%, 肿瘤分化不良、乙型肝炎病毒感染、胆石症和淋巴结转移是影响微波消融术后预后的危险因素[83]. Xu等[84]研究发现复发ICC患者经微波消融术后中位OS为31.3 mo, 1、3、5年OS率分别为81.2%、42.5%、23.7%, 1、3、5年RFS率分别为70.3%、33.1%、0%, 再手术切除术后中位OS为29.4 mo, 1、3、5年OS别为77.4%、36.4%、21.8%, RFS分别为76.7%、30.6%、0%, 二者中位OS、OS、RFS无显著性差异($P>0.05$), 肿瘤数量、转移和ALBI分级是影响OS危险因素, 微波消融可作为复发ICC安全有效治疗方法, 尤其肝功能为ALBI 2级的复发ICC患者, 可以作为首选治疗方法. 对于复发肿瘤>3 cm者, 再切除术后中位OS高于热消融治疗(20.5 mo *vs* 13.5 mo, $P<0.05$), 但术后1、2、3年OS与热消融无显著性差异(83.8%、38%、17.1% *vs* 69.8%、37.3%、20.5%, $P>0.05$)[85]. 对于复发ICC, 应选择肿瘤≤3 cm进行局部消融治疗, 而直径>3 cm, 尤其超过5 cm复发性ICC, 一次消融通常难于达到足够的消融区域致肿瘤消融不全, 导致肿瘤播散或多发转移, 应慎重选择消融治疗, 如果不能手术而选择局部治疗时, 消融联合TACE、放化疗等, 不仅提高消融疗效, 而且减少肿瘤残留和再复发转移.

3.5 肝动脉灌注或栓塞化疗 72%-100%ICC患者血管造影显示肿瘤部分或全部区域为高血供, 肿瘤表达血管内皮生长因子, 为肝动脉栓塞化疗(transarterial chemoembolization, TACE)提供了理论基础[85]. TACE治疗ICC适应证: 适用于肿瘤局限在某一肝段或肝叶, 肝功能Child A级, 肿瘤<8 cm高血供ICC, 但对于肿瘤多发并伴卫星灶, 缺乏血供及肝功能Child B级的复发性ICC患者, TACE不能显著延长患者生存期[86,87]. Liu等[88]研究发现ICC行R0切除术后辅助TACE治疗不能改善TNM Ⅰ期患者生存, TNM Ⅰ期ICC患者术后TACE治疗的肿瘤复发率高于非TACE($P<0.05$), 术后辅助TACE是无复发生存期(recurrence free survival, RFS)恶化的独立预测因子, 根治性术后辅助TACE不能延缓肿瘤复发和延长TNM Ⅰ期ICC患者OS, 辅助TACE可能会增加TNM Ⅰ期ICC患者的复发风险, 不适合TNM Ⅰ期ICC患者. TACE治疗ICC术后局部复发患者中位OS为26.9 mo(8.3 mo-44.4 mo), 1、3、5年OS分别为69.6%、40.5%、21.7%, 中位RFS为26.9 mo(4.3 mo-44.4 mo), 1、3、5年RFS分别为62%、39.3%、21.7%, 肿瘤>5 cm、分化不良和大范围肝切除是影响TACE治疗疗效的独立预后因素[83].

肝动脉灌注化疗(hepatic artery infusion chemotherapy, HAIC)是将顺铂、5-FU等化疗药物直接注入患者肿瘤局部供血动脉中, 减少血浆蛋白结合抗癌药物, 使肿瘤病灶局部的药物浓度升高, 有效杀灭肿瘤细胞, 发挥显著的抗肿瘤治疗效果, HAIC治疗使肿瘤部位药物浓度相当于全身经静脉化疗的10-30倍, 显著提高杀灭肿瘤细胞疗效, 抑制新生血管形成, 促进肿瘤消退[89]. 陈朝等[90]应用HAIC联合吉西他滨治疗进展期ICC, 有效率显著高于静脉化疗(83.3% *vs* 50%), 显著提高抗肿瘤效果. TACE或HAIC治疗能够显著提高ICC肿瘤组织局部药物浓度和杀灭肿瘤细胞作用, 降低化疗药物毒副作用, 尤其适用于肿瘤多发无法手术切除的复发ICC, 但由于ICC肿瘤多为少血供肿瘤, 影响TACE或HAIC疗效, 需要联合放疗、分子靶向药物或免疫治疗, 以提高TACE或HAIC疗效.

3.6 放疗 ICC肿瘤具有少血供、纤维化、无包膜、低分化高度恶性等特点, 利用高能量、穿透力强的射线(X线、电子线、γ射线等), 通过计算机模拟肿瘤适形, 能精准地保证肿瘤的照射剂量, 降低对正常组织的损伤, 破坏肿瘤细胞核中的DNA, 使细胞失去增殖能力, 从而杀死肿瘤细胞、控制肿瘤细胞生长[91]. 利用立体定向放射治疗(stereotactic body radiotherapy, SBRT)治疗无法手术的初发和复发ICC, 术后1、2年OS分别为45%、20%[92]. ICC术后复发接受^{90}Y治疗后患者3、5年OS优于未接受

放疗者(78%、40% *vs* 8%、8%, $P<0.05$)[93]. Kamphues等[94]经导管肿瘤局部注入^{192}铱治疗复发ICC, 1、5年生存率分别为77.1%和51.4%, 远期预后与手术再切除相似. SBRT治疗复发ICC中位OS为13.6 mo, 1年局部控制率为78.6%[95], Smart等[96]应用质子放射治疗复发ICC患者, 中位OS为25 mo, 2年局部控制率为84%. 放射治疗仍然是复发性ICC有效局部治疗方法, 肿瘤≥5 cm是复发患者中唯一与超过放疗区域复发相关因素, 17.2%患者在放疗区复发, 尤其对于肿瘤≥5 cm患者, 应谨慎选择辅助放疗[97]. 对于肿瘤较大、乏血供、侵犯大血管无法手术切除的复发或转移ICC, 放疗具有较好控制肿瘤生长作用, 联合化疗、分子靶向药物或免疫治疗, 是非手术治疗的重要措施.

3.7 *分子靶向药物治疗* 分子靶向药物是针对胆管细胞癌发生分子靶点(靶点基因、受体、抗原)的药物在分子水平治疗干预, 靶向药物通过体液途径到达肿瘤靶点区域, 特异性结合相应的致癌位点, 诱导肿瘤细胞凋亡、坏死或被机体免疫细胞所吞噬, 同时对肿瘤周围正常组织无损害的一种治疗药物. 分子靶向药物治疗的基础是肿瘤分子存在异质性改变, 这些分子的异质性被选择性地定位, 如培米替尼(pemigatinib)是一种高度选择性FGFR 1-3小分子抑制剂, 首个被美国FDA批准用于治疗晚期或转移性胆管癌的分子靶向药物, 与FGFR2野生型ICC患者相比, 培米替尼治疗FGFR2融合/重排患者疗效显著提高(CR, 3% *vs* 0%; PR, 33% *vs* 0%; SD, 47% *vs* 40%; PD, 15% *vs* 35%), 治疗FGFR2基因融合/重排ICC患者, 客观缓解率(objective response rate, ORR)为35.5%, PR为32.7%, 疾病控制率(disease control rate, DCR)为82%, 中位缓解持续时间(duration of response, DOR)为7.5 mo, 中位PFS和OS分别为6.9 mo和21.1 mo, 表明FGFR融合/重排患者是对分子靶向药物治疗最敏感的类型, 但由于胆管癌中FGFR 2 重排或融合突变的比例仅为6.14%, 限制了其临床应用[98]. 针对FGFR2分子靶向药物英菲格拉替尼(infigratinib)治疗ICC的DCR高达83.3%[99]. BRAF-V600E在ICC中突变率为3.3%, BRAF抑制剂达拉非尼治疗ICC患者ORR为41%, 54%患者缓解持续时间>6 mo, 中位PFS和OS分别为7.2 mo和11.3 mo[100,101]. 安罗替尼主要通过抑制VEGF/PI3K/AKT信号通路, 从而抑制肿瘤细胞增殖和侵袭, 促进肿瘤细胞凋亡, 由ICC患者来源的异种移植肿瘤模型(patient-derived tumor xenograft, PDX)显示安洛替尼治疗显著地抑制体内肿瘤的生长(抑瘤率为95.2%), 表明安罗替尼具有抗ICC肿瘤作用, 可以作为治疗ICC分子靶向药物[102]. 艾伏尼布(ivosidenib)治疗IDH1突变的胆管癌患者, DCR为53%, 中位PFS为3.8 mo(3.6 mo-7.3 mo), 6 mo PFS为40.1%, 12 mo PFS为21.8%, 中位OS为13.8 mo (11.1 mo-29.3 mo)[103,104]. Lau等[105]应用mTOR抑制剂依维莫司治疗晚期胆管癌, 治疗12 wk时疾病控制率达52%, 中位PFS为5.5 mo, 中位OS为9.5 mo. 但由于ICC肿瘤组织FGFR2、IDH1/2、BRAF-V600E等突变率较低, 目前尚无针对这些分子靶点的广谱分子靶向药物用于ICC及其复发转移的治疗, 其它针对VEGFR、EGFR、CD47等分子抑制剂治疗ICC具有一定疗效, 仍需要多中心临床验证以及深入研究ICC发生发展的确切分子机制, 研发广谱、高效的分子靶向药物是延长术后复发或转移ICC患者生存期的重要措施.

3.8 *免疫治疗* 免疫检查点分子(programmed death 1, PD-1; cytotoxic T-lymphocyte-associated protein 4, CTLA-4)是肿瘤形免疫逃逸的关键机制, 这些检查点被其特定配体(PD-L1、CD152)分别激活, 促进外周血T细胞凋亡, 免疫检查点分子抑制剂能够增强抗肿瘤免疫反应, 杀灭肿瘤细胞[106]. 仅5% ICC存在微卫星不稳定, 对PD-1抗体治疗敏感[107]. PD-L1在17.7%-30.9% ICC中表达, PD-L1上调可能促进ICC细胞的侵袭和迁移, 并对AKT信号有负反馈抑制作用, PD-L1细胞内信号可以保护癌细胞免受干扰素的细胞毒性, 加速肿瘤进展[108,109]. PD-L1分子在ICC肿瘤组织表达显著高于癌旁组织(51.7% *vs* 5%, $P<0.05$), 不同TNM分期及淋巴结转移PD-L1分子表达亦有差异, 但患者性别、年龄、分化程度和肿瘤直径与PD-L1表达无关[110]. ICC肿瘤组织表达PD-L1表达与ICC患者总生存期降低60%密切相关[111]. PD-1抗体派姆单抗治疗其它治疗失败且具有微卫星不稳定性/错配修复缺陷胆管癌, ORR为40.9%[112]. PD-1抑制剂Toripalimab联合GEMOX(奥沙利铂和吉西他滨)化疗和Lenvatinib治疗晚期ICC的ORR为80%, 疾病控制率为93.3%[113]. Xiong等[114]应用奥拉帕尼和派姆单抗治疗BRCA1突变和PD-L1阳性ICC复发转移, 患者口服奥拉帕尼联合派姆单抗15次治疗, 复发肝内转移肿瘤和淋巴结转移病灶完全消失, 肿瘤标记物正常, 完全缓解9 mo, 收到较好疗效. 王泽阳等[115]应用PD-1抑制剂特瑞普利单抗治疗ICC术后2年复发患者, 一线应用GC方案, PFS为6 mo, 二线应用替吉奥, PFS 为2 mo, 由于患者耐受性差, 三线应用特瑞普利单抗免疫治疗, 6 mo后达到完全缓解, 免疫治疗为术后复发或转移ICC提供较好疗效.

其它如嵌合抗原受体T细胞免疫疗法(CAR-T)、肿瘤疫苗、基因工程疫苗(P53)、过继免疫疗法(CTL细胞、NK细胞、巨噬细胞、 LAK细胞和TIL细胞)等均有一定抗肿瘤作用, 但大多数仍处于临床试验阶段, 需要针对复发或转移性ICC, 通过手术、局部消融、TACE、化疗、放疗、分子靶向药物、免疫治疗等多模式联合治疗手段, 提高复发或转移ICC患者远期生存率.

4 预防

9.5% HBV感染的ICC患者肝切除术后存在乙肝病毒再激活, 而较高的HBV-DNA水平和病毒再激活导致肿瘤复发, 术前抗乙肝病毒治疗可降低HBV感染相关ICC患者术后病毒再激活发生率, 围手术期抗乙肝病毒治疗降低术后肿瘤复发, 使ICC患者生存受益[116]. Li等[117]研究发现肝切除术后辅助TACE能够延长TNM Ⅱ期、Ⅲ期和Ⅳ期ICC患者生存, 但对于TNM Ⅰ期患者不仅不能延长生存期, 反而促进肿瘤复发, 可能与TACE诱导局部血管生成因子促进肿瘤复发转移的机制有关. 与未接受TACE相比, 高危复发ICC患者(N1、T2/T3/T4期)术后接受辅助性TACE治疗显著提高患者术后无复发生存, 1、3年无复发生存率(48%、27% *vs* 27%、0%), 1、3、5年总体生存率(71%、34%、14% *vs* 41%、0%、0%)(P<0.001); 而低危复发ICC患者术后接受辅助性TACE治疗不能提高患者术后无复发生存, 1、3年无复发生存率(56%、34% *vs* 74%、37%), 1、3、5年总体生存率(68%、32%、21% *vs* 73%、41%、27%)(P>0.05)[118]. 与未行TACE相比, ICC术后肿瘤复发再次根治性切除患者术后行TACE预防性治疗4个周期, 显著降低肿瘤复发率(21.28% *vs* 46.8%, P<0.05), 表明TACE能够有效降低ICC再次术后肿瘤复发率[119]. 多发性肿瘤、肿瘤位于肝门、血清癌胚抗原(CEA)浓度>2.2 ng/mL的ICC患者, 术前进行化疗显著降低术后肿瘤复发与转移[120]. T3/T4肿瘤及N1期的ICC患者辅助性化疗对于改善术后远期生存的作用最强, 术后辅助性化疗适用于肿瘤分期较晚、病理类型为胆管浸润型或肿块+胆管浸润型、存在淋巴结转移的ICC患者[121]. 对于具有复发高危因素(R1切除、血管侵犯、TNM分期Ⅲ期、CA19-9值高)的ICC患者, 术后辅助双药联合化疗方案能显著延长患者DFS[122]. AFP、CEA、CA19-9联合检查预测ICC淋巴结转移的灵敏度、特异度和准确度分别为92.3%、96.3%、95%, 优于AFP+CEA(84.6%、81.5%、82.5%)、CEA+CA19-9(84.6%、85.2%、85%)、AFP+CA19-9(84.6%、88.9%、87.5%)、单一指标AFP(76.9%、74.1%、75%)、CEA(61.5%、70.4%、67.5%)、CA9-9(69.2%、81.5%、77.5%)(P<0.05), 多种肿瘤标志物联合检测有助于指导ICC临床分期、淋巴结清扫和术后辅助治疗[123]. ICC淋巴结转移与T分期密切相关, T1淋巴结转移率为22%-24%(T1a: 24%, T1b: 22%), T2为42.9%-55.3%, T3为48%-51.4%, T4为39%-66%[5,124]. 依据不同T分期, 对ICC患者术中采用个体化淋巴结清扫策略, T1a期淋巴结清扫数目不超过5个, T1b+T2期为6-11个, T3期为4-12个, 不建议对T4期行常规淋巴结清扫[125]. ICC术前是否存在淋巴结转移、术中是否需要进行淋巴结清扫及清扫范围、术后是否需要辅助性TACE、化疗或分子靶向药物等治疗? 仍需要进行多中心、前瞻性研究.

5 结论

由于ICC早期无特征性临床表现, 缺乏早期诊断特异分子标志物, 就诊时多为中晚期, 手术切除率低. ICC生物学行为不同于肝细胞癌, 恶性程度高, 即使手术切除, 术后肿瘤复发转移率高, 放化疗、分子靶向药物和免疫治疗疗效低, 患者预后差. 相信随着对ICC发生发展相关基因、分子病理、影像诊断技术研究深入, 不仅能够提高ICC早期诊断率和精确临床分期, 而且指导选择个体化的精准治疗方案, 是降低ICC术后肿瘤复发与转移率, 改善ICC患者预后的关键.

6 参考文献

1 沈锋, 张汉, 杨田, 王葵. 肝内胆管癌的外科综合治疗. 中华消化外科杂志 2018; 17: 213-218 [DOI: 10.3760/cma.j.issn.1673-9752.2018.03.001]

2 徐会明, 冯学军. 肝胆管结石相关性肝内胆管癌手术方案选择及预后分析. 贵州医药杂志 2021; 45: 1605-1607

3 Bagante F, Merath K, Squires MH, Weiss M, Alexandrescu S, Marques HP, Aldrighetti L, Maithel SK, Pulitano C, Bauer TW, Shen F, Poultsides GA, Soubrane O, Martel G, Groot Koerkamp B, Guglielmi A, Itaru E, Pawlik TM. The Limitations of Standard Clinicopathologic Features to Accurately Risk-Stratify Prognosis after Resection of Intrahepatic Cholangiocarcinoma. *J Gastrointest Surg* 2018; 22: 477-485 [PMID: 29352440 DOI: 10.1007/s11605-018-3682-4]

4 Hyder O, Hatzaras I, Sotiropoulos GC, Paul A, Alexandrescu S, Marques H, Pulitano C, Barroso E, Clary BM, Aldrighetti L, Ferrone CR, Zhu AX, Bauer TW, Walters DM, Groeschl R, Gamblin TC, Marsh JW, Nguyen KT, Turley R, Popescu I, Hubert C, Meyer S, Choti MA, Gigot JF, Mentha G, Pawlik TM. Recurrence after operative management of intrahepatic cholangiocarcinoma. *Surgery* 2013; 153: 811-818 [PMID: 23499016 DOI: 10.1016/j.surg.2012.12.005]

5 Zhang XF, Beal EW, Bagante F, Chakedis J, Weiss M, Popescu I, Marques HP, Aldrighetti L, Maithel SK, Pulitano C, Bauer TW, Shen F, Poultsides GA, Soubrane O, Martel G, Koerkamp BG, Itaru E, Pawlik TM. Early versus late recurrence of intrahepatic cholangiocarcinoma after resection with curative intent. *Br J Surg* 2018; 105: 848-856 [PMID: 29193010 DOI: 10.1002/bjs.10676]

6 Hu LS, Zhang XF, Weiss M, Popescu I, Marques HP, Aldrighetti L, Maithel SK, Pulitano C, Bauer TW, Shen F, Poultsides GA, Soubrane O, Martel G, Koerkamp BG, Itaru E, Pawlik TM. Recurrence Patterns and Timing Courses Following Curative-Intent Resection for Intrahepatic Cholangiocarcinoma. *Ann Surg Oncol* 2019; 26: 2549-2557 [PMID: 31020501 DOI: 10.1245/s10434-019-07353-4]

7 Jeong S, Cheng Q, Huang L, Wang J, Sha M, Tong Y, Xia L, Han L, Xi Z, Zhang J, Kong X, Gu J, Xia Q. Risk stratification system to predict recurrence of intrahepatic cholangiocarcinoma after hepatic resection. *BMC Cancer* 2017; 17: 464 [PMID: 28673346 DOI: 10.1186/s12885-017-3464-5]

8 Mavros MN, Economopoulos KP, Alexiou VG, Pawlik TM. Treatment and Prognosis for Patients With Intrahepatic Cholangiocarcinoma: Systematic Review and Meta-analysis. *JAMA Surg* 2014; 149: 565-574 [PMID:24718873 DOI:10.1001/jamasurg.2013.5137]

9 Jutric Z, Johnston WC, Hoen HM, Newell PH, Cassera MA, Hammill CW, Wolf RF, Hansen PD. Impact of lymph node status

in patients with intrahepatic cholangiocarcinoma treated by major hepatectomy: a review of the National Cancer Database. *HPB (Oxford)* 2016;18:79-87 [PMID:26776855 DOI:10.1016/j.hpb.2015.07.006]

10 Spolverato G, Kim Y, Alexandrescu S, Marques HP, Lamelas J, Aldrighetti L, Clark Gamblin T, Maithel SK, Pulitano C, Bauer TW, Shen F, Poultsides GA, Tran TB, Wallis Marsh J, Pawlik TM. Management and Outcomes of Patients with Recurrent Intrahepatic Cholangiocarcinoma Following Previous Curative-Intent Surgical Resection. *Ann Surg Oncol* 2016; 23: 235-243 [PMID: 26059651 DOI: 10.1245/s10434-015-4642-9]

11 Mazzaferro V, El-Rayes BF, Droz Dit Busset M, Cotsoglou C, Harris WP, Damjanov N, Masi G, Rimassa L, Personeni N, Braiteh F, Zagonel V, Papadopoulos KP, Hall T, Wang Y, Schwartz B, Kazakin J, Bhoori S, de Braud F, Shaib WL. Derazantinib (ARQ 087) in advanced or inoperable FGFR2 gene fusion-positive intrahepatic cholangiocarcinoma. *Br J Cancer* 2019; 120: 165-171 [PMID: 30420614 DOI: 10.1038/s41416-018-0334-0]

12 李鹏, 齐瑞兆, 余灵祥, 任辉, 曹倩, 刁广浩, 杨木易, 赵德希, 张宇, 王兆海. 肝内胆管细胞癌切除术后复发与生存时间的影响因素. 中华肝胆外科杂志 2022; 28: 270-274 [DOI: 10.3760/cma.j.cn113884-20211009-00328]

13 胡剑飞, 谢建平. 不同手术方法治疗肝内胆管癌的临床效果评价及预后危险因素分析. 实用癌症杂志 2018; 33: 408-411 [DOI: 10.3969/j.issn.1001-5930.2018.03.019]

14 Kang SH, Hwang S, Lee YJ, Kim KH, Ahn CS, Moon DB, Ha TY, Song GW, Jung DH, Lee SG. Prognostic comparison of the 7th and 8th editions of the American Joint Committee on Cancer staging system for intrahepatic cholangiocarcinoma. *J Hepatobiliary Pancreat Sci* 2018; 25: 240-248 [PMID: 29450978 DOI: 10.1002/jhbp.543]

15 Panjala C, Nguyen JH, Al-Hajjaj AN, Rosser BA, Nakhleh RE, Bridges MD, Ko SJ, Buskirk SJ, Kim GP, Harnois DM. Impact of neoadjuvant chemoradiation on the tumor burden before liver transplantation for unresectable cholangiocarcinoma. *Liver Transpl* 2012; 18: 594-601 [PMID: 22140024 DOI: 10.1002/lt.22462]

16 Zhang Z, Zhou Y, Hu K, Wang D, Wang Z, Huang Y. Perineural invasion as a prognostic factor for intrahepatic cholangiocarcinoma after curative resection and a potential indication for postoperative chemotherapy: a retrospective cohort study. *BMC Cancer* 2020; 20: 270 [PMID: 32228636 DOI: 10.1186/s12885-020-06781-w]

17 Jing CY, Fu YP, Shen HJ, Zheng SS, Lin JJ, Yi Y, Huang JL, Xu X, Zhang J, Zhou J, Fan J, Ren ZG, Qiu SJ, Zhang BH. Albumin to gamma-glutamyltransferase ratio as a prognostic indicator in intrahepatic cholangiocarcinoma after curative resection. *Oncotarget* 2017; 8: 13293-13303 [PMID: 28076328 DOI: 10.18632/oncotarget.14530]

18 Lu WF, Chen PQ, Yan K, Wu YC, Liang L, Yuan JY, Fu Y, Zhang HB. Synergistic impact of resection margin and microscopic vascular invasion for patients with HBV-related intrahepatic cholangiocarcinoma. *Expert Rev Gastroenterol Hepatol* 2021; 15: 575-582 [PMID: 33899638 DOI: 10.1080/17474124.2021.1913053]

19 Wang C, Pang S, Si-Ma H, Yang N, Zhang H, Fu Y, Yang G. Specific risk factors contributing to early and late recurrences of intrahepatic cholangiocarcinoma after curative resection. *World J Surg Oncol* 2019; 17: 2 [PMID: 30606203 DOI: 10.1186/s12957-018-1540-1]

20 Choi WJ, Williams PJ, Claasen MPAW, Ivanics T, Englesakis M, Gallinger S, Hansen B, Sapisochin G. Systematic Review and Meta-Analysis of Prognostic Factors for Early Recurrence in Intrahepatic Cholangiocarcinoma After Curative-Intent Resection. *Ann Surg Oncol* 2022 [PMID: 35181812 DOI: 10.1245/s10434-022-11463-x]

21 Tao P, Ma L, Xue R, Wang H, Zhang S. Clinicopathological and prognostic implications of vessels encapsulate tumor clusters with PD-L1 in intrahepatic cholangiocarcinoma patients. *Transl Cancer Res* 2020; 9: 3550-3563 [PMID: 35117719 DOI: 10.21037/tcr.2020.04.11]

22 Zhang Y, Shi SM, Yang H, Yang LX, Wang Z, Li XD, Yin D, Shi YH, Cao Y, Dai Z, Zhou J, Chen Q. Systemic inflammation score predicts survival in patients with intrahepatic cholangiocarcinoma undergoing curative resection. *J Cancer* 2019; 10: 494-503 [PMID: 30719145 DOI: 10.7150/jca.26890]

23 Hu LS, Weiss M, Popescu I, Marques HP, Aldrighetti L, Maithel SK, Pulitano C, Bauer TW, Shen F, Poultsides GA, Soubrane O, Martel G, Koerkamp BG, Itaru E, Pawlik TM. Impact of microvascular invasion on clinical outcomes after curative-intent resection for intrahepatic cholangiocarcinoma. *J Surg Oncol* 2019; 119: 21-29 [PMID: 30466151 DOI: 10.1002/jso.25305]

24 Xiao J, Zhu J, Liu Z, Wan R, Li Y, Xiao W. Role of surgical treatment for hepatolithiasis-associated intrahepatic cholangiocarcinoma: A retrospective study in a single institution. *J Cancer Res Ther* 2017; 13: 756-760 [PMID: 29237899 DOI: 10.4103/jcrt.JCRT_356_17]

25 李武军, 陈志军, 张斌杰, 陈城, 李予林. NLR动态变化对SCLC化疗患者预后的影响. 实用肿瘤杂志 2019; 34: 252-256 [DOI: 10.13267/j. cnki.syzlzz.2019.03.012]

26 Tang H, Li B, Zhang A, Lu W, Xiang C, Dong J. Prognostic Significance of Neutrophil-to-Lymphocyte Ratio in Colorectal Liver Metastasis: A Systematic Review and Meta-Analysis. *PLoS One* 2016; 11: e0159447 [PMID: 27427969 DOI: 10.1371/journal.pone.0159447]

27 刘建伟, 刘春颖, 夏勇, 闫振林, 李俊, 沈锋. 升高的血清中性粒细胞/淋巴细胞比值与肝内胆管癌较差的预后有关. 肝胆外科杂志 2017; 25: 21-27

28 Sha M, Jeong S, Wang X, Tong Y, Cao J, Sun HY, Xia L, Xu N, Xi ZF, Zhang JJ, Kong XN, Xia Q. Tumor-associated lymphangiogenesis predicts unfavorable prognosis of intrahepatic cholangiocarcinoma. *BMC Cancer* 2019; 19: 208 [PMID: 30849953 DOI: 10.1186/s12885-019-5420-z]

29 Liu J, Xia Y, Xue F, Lu C, Wang J, Wang C, Wu Y, Bai S, Shen F, Wang K. Elevated serum neutrophil-lymphocyte ratio is associated with worse long-term survival in patients with HBV-related intrahepatic cholangiocarcinoma undergoing resection. *Front Oncol* 2022; 12: 1012246 [PMID: 36324563 DOI: 10.3389/fonc.2022.1012246]

30 Hu ZQ, Zhou ZJ, Luo CB, Xin HY, Li J, Yu SY, Zhou SL. Peritumoral plasmacytoid dendritic cells predict a poor prognosis for intrahepatic cholangiocarcinoma after curative resection. *Cancer Cell Int* 2020; 20: 582 [PMID: 33292317 DOI: 10.1186/s12935-020-01676-z]

31 朱彤, 饶井芬, 刘承一, 肇爽, 张力. CD90在肝内胆管细胞癌中的表达及其与患者预后不良的关系. 临床肝胆病杂志 2020; 36: 354-357 [DOI: 10.3969/j.issn.1001-5256.2020.02.024]

32 赵利锋, 程伟华, 雷达, 杨彦伟, 王钢. DKK1 蛋白表达与肝内胆管细胞癌患者淋巴结侵犯及其预后的相关性研究.实用肿瘤学杂志 2017; 31: 228-233 [DOI: 10.11904/j.issn.1002-3070.2017.03.007]

33 宋宗昌, 郭春亮, 唐家宏, 朱路, 申品颖, 张红, 韩怀忠, 赵鹏飞. PRR11对肝内胆管细胞癌患者预后的影响. 胃肠病学和肝病学杂志 2010; 27: 409-412 [DOI: 10.3969/j.issn.1006-5709.2018.04.013]

34 彭睿, 黄晓勇, 蔡加彬, 柯爱武, 施国明, 柏斗胜. 肝内胆管癌TRIM4 4 、基质金属蛋白酶9 蛋白的表达及临床意义. 中国临床医学杂志 2018; 25: 573-577 [DOI: 10.12025/j.issa 1008-6358.2018.20180698]

35 Chen Y, Ma L, He Q, Zhang S, Zhang C, Jia W. TGF-β1 expression is associated with invasion and metastasis of intrahepatic cholangiocarcinoma. *Biol Res* 2015; 48: 26 [PMID: 25993985 DOI: 10.1186/s40659-015-0016-9]

36 康强, 邹浩, 刘立鑫, 王连敏, 吕炎, 张小文. E-cadherin和Vimentin在肝内胆管癌的表达及临床意义. 昆明医科大学学报 2016; 37: 49-53

37 苏宝威, 白明辉, 刘海潮. Fascin - 1在肝内胆管细胞癌中的表达及意义. 广东医学杂志 2019; 40: 1091-1094 [DOI: 10.13820/j.cnki.gdyx.20184866]

38 Shi W, Hasimu G, Wang Y, Li N, Chen M, Zhang H. MTSS1 is an independent prognostic biomarker for survival in intrahepatic cholangiocarcinoma patients. *Am J Transl Res* 2015; 7: 1974-1983 [PMID: 26692940]

39 Zhang XY, Gao PT, Yang X, Cai JB, Ding GY, Zhu XD, Ji Y, Shi GM, Shen YH, Zhou J, Fan J, Sun HC, Yang LX, Huang C. Reduced selenium-binding protein 1 correlates with a poor prognosis in intrahepatic cholangiocarcinoma and promotes the cell epithelial-mesenchymal transition. *Am J Transl Res* 2018; 10: 3567-3578 [PMID: 30662608]

40 Cai X, Li J, Yuan X, Xiao J, Dooley S, Wan X, Weng H, Lu L. CD133 expression in cancer cells predicts poor prognosis of non-mucin producing intrahepatic cholangiocarcinoma. *J Transl Med* 2018; 16: 50 [PMID: 29510695 DOI: 10.1186/s12967-018-1423-9]

41 Peng R, Zhang PF, Zhang C, Huang XY, Ding YB, Deng B, Bai DS, Xu YP. Elevated TRIM44 promotes intrahepatic cholangiocarcinoma progression by inducing cell EMT via MAPK signaling. *Cancer Med* 2018; 7: 796-808 [PMID: 29446253 DOI: 10.1002/cam4.1313]

42 Wu YN, He LH, Bai ZT, Li X. NRP1 is a Prognostic Factor and Promotes the Growth and Migration of Cells in Intrahepatic Cholangiocarcinoma. *Cancer Manag Res* 2020; 12: 7021-7032 [PMID: 32848461 DOI: 10.2147/CMAR.S260091]

43 Zhou KQ, Liu WF, Yang LX, Sun YF, Hu J, Chen FY, Zhou C, Zhang XY, Peng YF, Yu L, Zhou J, Fan J, Wang Z. Circulating osteopontin per tumor volume as a prognostic biomarker for resectable intrahepatic cholangiocarcinoma. *Hepatobiliary Surg Nutr* 2019; 8: 582-596 [PMID: 31929985 DOI: 10.21037/hbsn.2019.03.14]

44 Kang Q, Zou H, Zhou L, Liu LX, Cai JB, Xie N, Li WH, Zhang C, Shi WH, Wang LM, Zhang WH, Zhu H, Wang SF, Zhang XW. Role of the overexpression of TRAF4 in predicting the prognosis of intrahepatic cholangiocarcinoma. *Int J Oncol* 2018; 53: 286-296 [PMID: 29749456 DOI: 10.3892/ijo.2018.4383]

45 Zhang M, Zheng S, Jing C, Zhang J, Shen H, Xu X, Lin J, Zhang B. S100A11 promotes TGF-β1-induced epithelial-mesenchymal transition through SMAD2/3 signaling pathway in intrahepatic cholangiocarcinoma. *Future Oncol* 2018; 14: 837-847 [PMID: 29569474 DOI: 10.2217/fon-2017-0534]

46 Peng R, Huang X, Zhang C, Yang X, Xu Y, Bai D. Overexpression of UHRF2 in intrahepatic cholangiocarcinoma and its clinical significance. *Onco Targets Ther* 2017; 10: 5863-5872 [PMID: 29270024 DOI: 10.2147/OTT.S149361]

47 Xie N, Cai JB, Zhang L, Zhang PF, Shen YH, Yang X, Lu JC, Gao DM, Kang Q, Liu LX, Zhang C, Huang XY, Zou H, Zhang XY, Song ZJ, Sun HX, Fu BM, Ke AW, Shi GM. Upregulation of B7-H4 promotes tumor progression of intrahepatic cholangiocarcinoma. *Cell Death Dis* 2017; 8: 3205 [PMID: 29235470 DOI: 10.1038/s41419-017-0015-6]

48 Sha M, Jeong S, Chen XS, Tong Y, Cao J, Sun HY, Xia L, Xu N, Wang X, Han LZ, Xi ZF, Zhang JJ, Kong XN, Xia Q. Expression of VEGFR-3 in intrahepatic cholangiocarcinoma correlates with unfavorable prognosis through lymphangiogenesis. *Int J Biol Sci* 2018; 14: 1333-1342 [PMID: 30123080 DOI: 10.7150/ijbs.26045]

49 Guo XJ, Lu JC, Zeng HY, Zhou R, Sun QM, Yang GH, Pei YZ, Meng XL, Shen YH, Zhang PF, Cai JB, Huang PX, Ke AW, Shi YH, Zhou J, Fan J, Chen Y, Yang LX, Shi GM, Huang XY. CTLA-4 Synergizes With PD1/PD-L1 in the Inhibitory Tumor Microenvironment of Intrahepatic Cholangiocarcinoma. *Front Immunol* 2021; 12: 705378 [PMID: 34526987 DOI: 10.3389/fimmu.2021.705378]

50 Valle JW, Lamarca A, Goyal L, Barriuso J, Zhu AX. New Horizons for Precision Medicine in Biliary Tract Cancers. *Cancer Discov* 2017; 7: 943-962 [PMID: 28818953 DOI: 10.1158/2159-8290.CD-17-0245]

51 Saha SK, Parachoniak CA, Ghanta KS, Fitamant J, Ross KN, Najem MS, Gurumurthy S, Akbay EA, Sia D, Cornella H, Miltiadous O, Walesky C, Deshpande V, Zhu AX, Hezel AF, Yen KE, Straley KS, Travins J, Popovici-Muller J, Gliser C, Ferrone CR, Apte U, Llovet JM, Wong KK, Ramaswamy S, Bardeesy N. Mutant IDH inhibits HNF-4α to block hepatocyte differentiation and promote biliary cancer. *Nature* 2014; 513: 110-114 [PMID: 25043045 DOI: 10.1038/nature13441]

52 肖黎明, 杨莹, 崔涵, 张珺, 储玮, 谷雨, 袁媛. 异柠檬酸脱氢酶1对肝内胆管细胞癌中炎性反应的影响. 基础医学与临床杂志 2019; 39: 1556-1560

53 Liu JY, Peng CW, Yang GF, Hu WQ, Yang XJ, Huang CQ, Xiong B, Li Y. Distribution pattern of tumor associated macrophages predicts the prognosis of gastric cancer. *Oncotarget* 2017; 8: 92757-92769 [PMID: 29190953 DOI: 10.18632/oncotarget.21575]

54 Wang P, Dong Q, Zhang C, Kuan PF, Liu Y, Jeck WR, Andersen JB, Jiang W, Savich GL, Tan TX, Auman JT, Hoskins JM, Misher AD, Moser CD, Yourstone SM, Kim JW, Cibulskis K, Getz G, Hunt HV, Thorgeirsson SS, Roberts LR, Ye D, Guan KL, Xiong Y, Qin LX, Chiang DY. Mutations in isocitrate dehydrogenase 1 and 2 occur frequently in intrahepatic cholangiocarcinomas and share hypermethylation targets with glioblastomas. *Oncogene* 2013; 32: 3091-3100 [PMID: 22824796 DOI: 10.1038/onc.2012.315]

55 Zhou SL, Luo CB, Song CL, Zhou ZJ, Xin HY, Hu ZQ, Sun RQ, Fan J, Zhou J. Genomic evolution and the impact of SLIT2 mutation in relapsed intrahepatic cholangiocarcinoma. *Hepatology* 2022; 75: 831-846 [PMID: 34543483 DOI: 10.1002/hep.32164]

56 Chen C, Li H, Wang X, Wang L, Zeng Q. Lnc-LFAR1 affects intrahepatic cholangiocarcinoma proliferation, invasion, and EMT by regulating the TGFβ/Smad signaling pathway. *Int J Clin Exp Pathol* 2019; 12: 2455-2461 [PMID: 31934072]

57 Yu W, Hu C, Shui Y, Wu K, Zhang L, Chen Y, Li C, Xu J, Wei Q. Failure patterns after curative resection for intrahepatic cholangiocarcinoma: possible implications for postoperative radiotherapy. *BMC Cancer* 2019; 19: 1108 [PMID: 31727017 DOI: 10.1186/s12885-019-6328-3]

58 Souche R, Addeo P, Oussoultzoglou E, Herrero A, Rosso E, Navarro F, Fabre JM, Bachellier P. First and repeat liver resection for primary and recurrent intrahepatic cholangiocarcinoma. *Am J Surg* 2016; 212: 221-229 [PMID: 26552996 DOI: 10.1016/j.amjsurg.2015.07.016]

59 Yamashita YI, Shirabe K, Beppu T, Eguchi S, Nanashima A, Ohta M, Ueno S, Kondo K, Kitahara K, Shiraishi M, Takami Y, Noritomi T, Okamoto K, Ogura Y, Baba H, Fujioka H. Surgical management of recurrent intrahepatic cholangiocarcinoma: predictors, adjuvant chemotherapy, and surgical therapy for recurrence: A multi-institutional study by the Kyushu Study Group of Liver Surgery. *Ann Gastroenterol Surg* 2017; 1: 136-142 [PMID: 29863136 DOI: 10.1002/ags3.12018]

60 Bartsch F, Eberhard J, Rückert F, Schmelzle M, Lehwald-Tywuschik N, Fichtner-Feigl S, Gaedcke J, Oldhafer KJ, Oldhafer F, Diener M, Mehrabi A, Settmacher U, Becker T, Keck T, Friess H, Strücker B, Opitz S, Lemke J, Schnitzbauer A, Lang H; German ICC Collaboration Group. Repeated resection for recurrent intrahepatic cholangiocarcinoma: A retrospective German multicentre study. *Liver Int* 2021; 41: 180-191 [PMID: 32997886 DOI: 10.1111/liv.14682]

61 Song SC, Heo JS, Choi DW, Choi SH, Kim WS, Kim MJ. Survival benefits of surgical resection in recurrent cholangiocarcinoma. *J Korean Surg Soc* 2011; 81: 187-194 [PMID: 22066120 DOI: 10.4174/jkss.2011.81.3.187]

62 Doussot A, Gonen M, Wiggers JK, Groot-Koerkamp B, DeMatteo RP, Fuks D, Allen PJ, Farges O, Kingham TP, Regimbeau JM,

D'Angelica MI, Azoulay D, Jarnagin WR. Recurrence Patterns and Disease-Free Survival after Resection of Intrahepatic Cholangiocarcinoma: Preoperative and Postoperative Prognostic Models. *J Am Coll Surg* 2016; 223: 493-505.e2 [PMID: 27296525 DOI: 10.1016/j.jamcollsurg.2016.05.019]

63 Zhang SJ, Hu P, Wang N, Shen Q, Sun AX, Kuang M, Qian GJ. Thermal ablation versus repeated hepatic resection for recurrent intrahepatic cholangiocarcinoma. *Ann Surg Oncol* 2013; 20: 3596-3602 [PMID: 23715967 DOI: 10.1245/s10434-013-3035-1]

64 Asayama Y, Nishie A, Ishigami K, Ushijima Y, Takayama Y, Okamoto D, Fujita N, Yoshizumi T, Hida T, Honda H. Histogram analysis of noncancerous liver parenchyma on gadoxetic acid-enhanced MRI: predictive value for liver function and pathology. *Abdom Radiol (NY)* 2016; 41: 1751-1757 [PMID: 27138437 DOI: 10.1007/s00261-016-0753-4]

65 Si A, Li J, Xing X, Lei Z, Xia Y, Yan Z, Wang K, Shi L, Shen F. Effectiveness of repeat hepatic resection for patients with recurrent intrahepatic cholangiocarcinoma: Factors associated with long-term outcomes. *Surgery* 2017; 161: 897-908 [PMID: 27989605 DOI: 10.1016/j.surg.2016.10.024]

66 Asaoka T, Kobayashi S, Hanaki T, Iwagami Y, Tomimaru Y, Akita H, Noda T, Gotoh K, Takeda Y, Tanemura M, Doki Y, Eguchi H. Clinical significance of preoperative CA19-9 and lymph node metastasis in intrahepatic cholangiocarcinoma. *Surg Today* 2020; 50: 1176-1186 [PMID: 32221659 DOI: 10.1007/s00595-020-01992-x]

67 Wu ZF, Wu XY, Zhu N, Xu Z, Li WS, Zhang HB, Yang N, Yao XQ, Liu FK, Yang GS. Prognosis after resection for hepatitis B virus-associated intrahepatic cholangiocarcinoma. *World J Gastroenterol* 2015; 21: 935-943 [PMID: 25624728 DOI: 10.3748/wjg.v21.i3.935]

68 Hand F, Hoti E. Contemporary role of liver transplantation for the treatment of cholangiocarcinoma. *Expert Rev Gastroenterol Hepatol* 2020; 14: 475-481 [PMID: 32401554 DOI: 10.1080/17474124.2020.1765771]

69 Lunsford KE, Javle M, Heyne K, Shroff RT, Abdel-Wahab R, Gupta N, Mobley CM, Saharia A, Victor DW, Nguyen DT, Graviss EA, Kaseb AO, McFadden RS, Aloia TA, Conrad C, Li XC, Monsour HP, Gaber AO, Vauthey JN, Ghobrial RM; Methodist-MD Anderson Joint Cholangiocarcinoma Collaborative Committee (MMAJCCC). Liver transplantation for locally advanced intrahepatic cholangiocarcinoma treated with neoadjuvant therapy: a prospective case-series. *Lancet Gastroenterol Hepatol* 2018; 3: 337-348 [PMID: 29548617 DOI: 10.1016/S2468-1253(18)30045-1]

70 Facciuto ME, Singh MK, Lubezky N, Selim MA, Robinson D, Kim-Schluger L, Florman S, Ward SC, Thung SN, Fiel M, Schiano TD. Tumors with intrahepatic bile duct differentiation in cirrhosis: implications on outcomes after liver transplantation. *Transplantation* 2015; 99: 151-157 [PMID: 25029385 DOI: 10.1097/TP.0000000000000286]

71 Fu BS, Zhang T, Li H, Yi SH, Wang GS, Xu C, Yang Y, Cai CJ, Lu MQ, Chen GH. The role of liver transplantation for intrahepatic cholangiocarcinoma: a single-center experience. *Eur Surg Res* 2011; 47: 218-221 [PMID: 22041581 DOI: 10.1159/000332827]

72 Sotiropoulos GC, Kaiser GM, Lang H, Molmenti EP, Beckebaum S, Fouzas I, Sgourakis G, Radtke A, Bockhorn M, Nadalin S, Treckmann J, Niebel W, Baba HA, Broelsch CE, Paul A. Liver transplantation as a primary indication for intrahepatic cholangiocarcinoma: a single-center experience. *Transplant Proc* 2008; 40: 3194-3195 [PMID: 19010231 DOI: 10.1016/j.transproceed.2008.08.053]

73 Hong JC, Jones CM, Duffy JP, Petrowsky H, Farmer DG, French S, Finn R, Durazo FA, Saab S, Tong MJ, Hiatt JR, Busuttil RW. Comparative analysis of resection and liver transplantation for intrahepatic and hilar cholangiocarcinoma: a 24-year experience in a single center. *Arch Surg* 2011; 146: 683-689 [PMID: 21690444 DOI: 10.1001/archsurg.2011.116]

74 Huang G, Song W, Zhang Y, Yu J, Lv Y, Liu K. Liver transplantation for intrahepatic cholangiocarcinoma: a propensity score-matched analysis. *Sci Rep* 2023; 13: 10630 [PMID: 37391482 DOI: 10.1038/s41598-023-37896-2]

75 Sapisochin G, Facciuto M, Rubbia-Brandt L, Marti J, Mehta N, Yao FY, Vibert E, Cherqui D, Grant DR, Hernandez-Alejandro R, Dale CH, Cucchetti A, Pinna A, Hwang S, Lee SG, Agopian VG, Busuttil RW, Rizvi S, Heimbach JK, Montenovo M, Reyes J, Cesaretti M, Soubrane O, Reichman T, Seal J, Kim PT, Klintmalm G, Sposito C, Mazzaferro V, Dutkowski P, Clavien PA, Toso C, Majno P, Kneteman N, Saunders C, Bruix J; iCCA International Consortium. Liver transplantation for "very early" intrahepatic cholangiocarcinoma: International retrospective study supporting a prospective assessment. *Hepatology* 2016; 64: 1178-1188 [PMID: 27481548 DOI: 10.1002/hep.28744]

76 Sui M, Li Y, Wang H, Luo Y, Wan T, Wang X, Hu B, Cheng Y, Lv X, Xin X, Xu Q, Wang G, Lu S. Two cases of intrahepatic cholangiocellular carcinoma with high insertion-deletion ratios that achieved a complete response following chemotherapy combined with PD-1 blockade. *J Immunother Cancer* 2019; 7: 125 [PMID: 31064408 DOI: 10.1186/s40425-019-0596-y]

77 Kitano Y, Yamashita YI, Nakagawa S, Okabe H, Imai K, Chikamoto A, Baba H. Effectiveness of surgery for recurrent cholangiocarcinoma: A single center experience and brief literature review. *Am J Surg* 2020; 219: 175-180 [PMID: 30797594 DOI: 10.1016/j.amjsurg.2019.02.015]

78 Valle J, Wasan H, Palmer DH, Cunningham D, Anthoney A, Maraveyas A, Madhusudan S, Iveson T, Hughes S, Pereira SP, Roughton M, Bridgewater J; ABC-02 Trial Investigators. Cisplatin plus gemcitabine versus gemcitabine for biliary tract cancer. *N Engl J Med* 2010; 362: 1273-1281 [PMID: 20375404 DOI: 10.1056/NEJMoa0908721]

79 孙巍, 丁晓燕, 陈京龙, 李文东, 郭晓笛, 申燕军, 孙莎莎, 滕颖, 刘晓民, 魏建莹. 射频消融联合系统化疗治疗不可切除或术后复发肝内胆管癌的效果和安全性. 临床肝胆病杂志 2018; 34: 1717-1722 [DOI: 10.3969/j.issn.1001- 5256.2018.08.025]

80 Kim JH, Won HJ, Shin YM, Kim PN, Lee SG, Hwang S. Radiofrequency ablation for recurrent intrahepatic cholangiocarcinoma after curative resection. *Eur J Radiol* 2011; 80: e221-e225 [PMID: 20950977 DOI: 10.1016/j.ejrad.2010.09.019]

81 Takada T, Amano H, Yasuda H, Nimura Y, Matsushiro T, Kato H, Nagakawa T, Nakayama T; Study Group of Surgical Adjuvant Therapy for Carcinomas of the Pancreas and Biliary Tract. Is postoperative adjuvant chemotherapy useful for gallbladder carcinoma? A phase III multicenter prospective randomized controlled trial in patients with resected pancreaticobiliary carcinoma. *Cancer* 2002; 95: 1685-1695 [PMID: 12365016 DOI: 10.1002/cncr.10831].]

82 徐中琪, 甘伟, 刘晟, 钱国军. 经皮热消融治疗术后复发型肝内胆管细胞癌疗效分析. 介入放射学杂志 2016; 25: 973-976 [DOI: 10.3969/j.issn.1008-794X.2016.11.01]

83 Ge Y, Jeong S, Luo GJ, Ren YB, Zhang BH, Zhang YJ, Shen F, Cheng QB, Sui CJ, Wang HY, Xia Q, Chen L. Transarterial chemoembolization versus percutaneous microwave coagulation therapy for recurrent unresectable intrahepatic cholangiocarcinoma: Development of a prognostic nomogram. *Hepatobiliary Pancreat Dis Int* 2020; 19: 138-146 [PMID: 32139295 DOI: 10.1016/j.hbpd.2020.02.005]

84 Xu C, Li L, Xu W, Du C, Yang L, Tong J, Yi Y. Ultrasound-guided percutaneous microwave ablation versus surgical resection for recurrent intrahepatic cholangiocarcinoma: intermediate-term results. *Int J Hyperthermia* 2019; 36: 351-358 [PMID: 30845852 DOI: 10.1080/02656736.2019.1571247]

85 Park BK, Paik YH, Park JY, Park KH, Bang S, Park SW, Chung JB, Park YN, Song SY. The clinicopathologic significance of the expression of vascular endothelial growth factor-C in

intrahepatic cholangiocarcinoma. *Am J Clin Oncol* 2006; 29: 138-142 [PMID: 16601431 DOI: 10.1097/01.coc.0000204402.29830.08]
86 Kim JH, Yoon HK, Sung KB, Ko GY, Gwon DI, Shin JH, Song HY. Transcatheter arterial chemoembolization or chemoinfusion for unresectable intrahepatic cholangiocarcinoma: clinical efficacy and factors influencing outcomes. *Cancer* 2008; 113: 1614-1622 [PMID: 18704990 DOI: 10.1002/cncr.23787]
87 Herber S, Otto G, Schneider J, Manzl N, Kummer I, Kanzler S, Schuchmann A, Thies J, Düber C, Pitton M. Transarterial chemoembolization (TACE) for inoperable intrahepatic cholangiocarcinoma. *Cardiovasc Intervent Radiol* 2007; 30: 1156-1165 [PMID: 17508242 DOI: 10.1007/s00270-007-9032-7]
88 Liu G, Guo W, Wang H, Liu W, Lei L, Xie Q, Li X, Zou S, Wang P, Zhou H, Hu H. Influence of postoperative adjuvant transarterial chemoembolization on the prognosis of early-stage intrahepatic cholangiocarcinoma: a single center study. *Ann Palliat Med* 2021; 10: 3673-3683 [PMID: 33691434 DOI: 10.21037/apm-20-1337]
89 Wang X, Hu J, Cao G, Zhu X, Cui Y, Ji X, Li X, Yang R, Chen H, Xu H, Liu P, Li J, Li J, Hao C, Xing B, Shen L. Phase II Study of Hepatic Arterial Infusion Chemotherapy with Oxaliplatin and 5-Fluorouracil for Advanced Perihilar Cholangiocarcinoma. *Radiology* 2017; 283: 580-589 [PMID: 27820684 DOI: 10.1148/radiol.2016160572]
90 陈朝, 段洁营, 丁文金. 肝动脉灌注联合吉西他滨化疗治疗进展期肝内胆管细胞癌的价值体会. 临床研究杂志 2019; 27: 118-120
91 张金花, 杨碎胜, 司婧. 乳腺癌放疗增敏与机制研究进展. 中华肿瘤防治杂志 2019; 26: 277-284 [DOI: 10.16073/j.cnki.cjcpt.2019.04.014]
92 Jung DH, Kim MS, Cho CK, Yoo HJ, Jang WI, Seo YS, Paik EK, Kim KB, Han CJ, Kim SB. Outcomes of stereotactic body radiotherapy for unresectable primary or recurrent cholangiocarcinoma. *Radiat Oncol J* 2014; 32: 163-169 [PMID: 25324988 DOI: 10.3857/roj.2014.32.3.163]
93 Sulpice L, Rayar M, Boucher E, Pracht M, Meunier B, Boudjema K. Treatment of recurrent intrahepatic cholangiocarcinoma. *Br J Surg* 2012; 99: 1711-1717 [PMID: 23132419 DOI: 10.1002/bjs.8953]
94 Kamphues C, Seehofer D, Collettini F, Bahra M, Neuhaus P, Wust P, Denecke T, Gebauer B, Schnapauff D. Preliminary experience with CT-guided high-dose rate brachytherapy as an alternative treatment for hepatic recurrence of cholangiocarcinoma. *HPB (Oxford)* 2012; 14: 791-797 [PMID: 23134179 DOI: 10.1111/j.1477-2574201200537]
95 Lee J, Yoon WS, Koom WS, Rim CH. Efficacy of stereotactic body radiotherapy for unresectable or recurrent cholangiocarcinoma: a meta-analysis and systematic review. *Strahlenther Onkol* 2019; 195: 93-102 [PMID: 30206644 DOI: 10.1007/s00066-018-1367-2]
96 Smart AC, Goyal L, Horick N, Petkovska N, Zhu AX, Ferrone CR, Tanabe KK, Allen JN, Drapek LC, Qadan M, Murphy JE, Eyler CE, Ryan DP, Hong TS, Wo JY. Hypofractionated Radiation Therapy for Unresectable/Locally Recurrent Intrahepatic Cholangiocarcinoma. *Ann Surg Oncol* 2020; 27: 1122-1129 [PMID: 31873931 DOI: 10.1245/s10434-019-08142-9]
97 Gil E, Joh JW, Park HC, Yu JI, Jung SH, Kim JM. Predictors and patterns of recurrence after curative liver resection in intrahepatic cholangiocarcinoma, for application of postoperative radiotherapy: a retrospective study. *World J Surg Oncol* 2015; 13: 227 [PMID: 26216347 DOI: 10.1186/s12957-015-0637-z]
98 Abou-Alfa GK, Sahai V, Hollebecque A, Vaccaro G, Melisi D, Al-Rajabi R, Paulson AS, Borad MJ, Gallinson D, Murphy AG, Oh DY, Dotan E, Catenacci DV, Van Cutsem E, Ji T, Lihou CF, Zhen H, Féliz L, Vogel A. Pemigatinib for previously treated, locally advanced or metastatic cholangiocarcinoma: a multicentre, open-label, phase 2 study. *Lancet Oncol* 2020; 21: 671-684 [PMID: 32203698 DOI: 10.1016/S1470-2045(20)30109-1]
99 Javle M, Lowery M, Shroff RT, Weiss KH, Springfeld C, Borad MJ, Ramanathan RK, Goyal L, Sadeghi S, Macarulla T, El-Khoueiry A, Kelley RK, Borbath I, Choo SP, Oh DY, Philip PA, Chen LT, Reungwetwattana T, Van Cutsem E, Yeh KH, Ciombor K, Finn RS, Patel A, Sen S, Porter D, Isaacs R, Zhu AX, Abou-Alfa GK, Bekaii-Saab T. Phase II Study of BGJ398 in Patients With FGFR-Altered Advanced Cholangiocarcinoma. *J Clin Oncol* 2018; 36: 276-282 [PMID: 29182496 DOI: 10.1200/JCO.2017.75.5009]
100 Walter D, Hartmann S, Waidmann O. Update on cholangiocarcinoma: potential impact of genomic studies on clinical management. *Z Gastroenterol* 2017; 55: 575-581 [PMID: 28376540 DOI: 10.1055/s-0043-102581]
101 Wainberg ZA, Lassen UN, Elez E, Italiano A, Curigliano G. Efficacy and safety of dabrafenib (D) and trametinib (T) in patients (pts) with BRAF V600E-mutated biliary tract cancer (BTC):A cohort of the ROAR basket trial. *J Clin Oncol* 2019; 37(4_suppl): 187 [DOI: 10.1200/JCO.2019.37.4_suppl.187]
102 Song F, Hu B, Cheng JW, Sun YF, Zhou KQ, Wang PX, Guo W, Zhou J, Fan J, Chen Z, Yang XR. Anlotinib suppresses tumor progression via blocking the VEGFR2/PI3K/AKT cascade in intrahepatic cholangiocarcinoma. *Cell Death Dis* 2020; 11: 573 [PMID: 32709873 DOI: 10.1038/s41419-020-02749-7]
103 Fountzilas C, Gupta M, Lee S, Krishnamurthi S, Estfan B, Wang K, Attwood K, Wilton J, Bies R, Bshara W, Iyer R. A multicentre phase 1b/2 study of tivozanib in patients with advanced inoperable hepatocellular carcinoma. *Br J Cancer* 2020; 122: 963-970 [PMID: 32037403 DOI: 10.1038/s41416-020-0737-6]
104 Lowery MA, Burris HA 3rd, Janku F, Shroff RT, Cleary JM, Azad NS, Goyal L, Maher EA, Gore L, Hollebecque A, Beeram M, Trent JC, Jiang L, Fan B, Aguado-Fraile E, Choe S, Wu B, Gliser C, Agresta SV, Pandya SS, Zhu AX, Abou-Alfa GK. Safety and activity of ivosidenib in patients with IDH1-mutant advanced cholangiocarcinoma: a phase 1 study. *Lancet Gastroenterol Hepatol* 2019; 4: 711-720 [PMID: 31300360 DOI: 10.1016/s2468-1253(19)30189-x]
105 Lau DK, Tay RY, Yeung YH, Chionh F, Mooi J, Murone C, Skrinos E, Price TJ, Mariadason JM, Tebbutt NC. Phase II study of everolimus (RAD001) monotherapy as first-line treatment in advanced biliary tract cancer with biomarker exploration: the RADiChol Study. *Br J Cancer* 2018; 118: 966-971 [PMID: 29527009 DOI: 10.1038/s41416-018-0021-1]
106 Rimassa L, Personeni N, Aghemo A, Lleo A. The immune milieu of cholangiocarcinoma: From molecular pathogenesis to precision medicine. *J Autoimmun* 2019; 100: 17-26 [PMID: 30862450 DOI: 10.1016/j.jaut.2019.03.007]
107 Liu X, Yao J, Song L, Zhang S, Huang T, Li Y. Local and abscopal responses in advanced intrahepatic cholangiocarcinoma with low TMB, MSS, pMMR and negative PD-L1 expression following combined therapy of SBRT with PD-1 blockade. *J Immunother Cancer* 2019; 7: 204 [PMID: 31383016 DOI: 10.1186/s40425-019-0692-z]
108 Dong Z, Liao B, Shen W, Sui C, Yang J. Expression of Programmed Death Ligand 1 Is Associated with the Prognosis of Intrahepatic Cholangiocarcinoma. *Dig Dis Sci* 2020; 65: 480-488 [PMID: 31410753 DOI: 10.1007/]
109 Gato-Cañas M, Zuazo M, Arasanz H, Ibañez-Vea M, Lorenzo L, Fernandez-Hinojal G, Vera R, Smerdou C, Martisova E, Arozarena I, Wellbrock C, Llopiz D, Ruiz M, Sarobe P, Breckpot K, Kochan G, Escors D. PDL1 Signals through Conserved Sequence Motifs to Overcome Interferon-Mediated Cytotoxicity. *Cell Rep* 2017; 20: 1818-1829 [PMID: 28834746 DOI: 10.1016/j.celrep.2017.07.075]
110 何珊, 黄银久, 闵静婷, 范龙飞, 谈燚. 肝内胆管细胞癌组织中PD-L1表达及与临床病理特征的关系. 现代肿瘤医学杂志 2020; 28: 2663-2666 [DOI: 10.3969/j.issn.1672 -4992.2020.15.024]
111 Gani F, Nagarajan N, Kim Y, Zhu Q, Luan L, Bhaijjee F, Anders RA, Pawlik TM. Program Death 1 Immune Checkpoint and Tumor Microenvironment: Implications for Patients With

Intrahepatic Cholangiocarcinoma. *Ann Surg Oncol* 2016; 23: 2610-2617 [PMID: 27012989 DOI: 10.1245/s10434-016-5101-y]

112 Marabelle A, Le DT, Ascierto PA, Di Giacomo AM, De Jesus-Acosta A, Delord JP, Geva R, Gottfried M, Penel N, Hansen AR, Piha-Paul SA, Doi T, Gao B, Chung HC, Lopez-Martin J, Bang YJ, Frommer RS, Shah M, Ghori R, Joe AK, Pruitt SK, Diaz LA Jr. Efficacy of Pembrolizumab in Patients With Noncolorectal High Microsatellite Instability/Mismatch Repair-Deficient Cancer: Results From the Phase II KEYNOTE-158 Study. *J Clin Oncol* 2020; 38: 1-10 [PMID: 31682550 DOI: 10.1200/JCO.19.02105]

113 Zhou J, Fan J, Shi G, Huang X, Wu D, Yang G,Ge N, Hou Y, Sun H, Huang X, He Y, Qiu S, Yang X, Xu Y, Gao Q, Huang C, Lu J, Sun Q, Liang F. 56P Anti-PD1 Antibody Toripalimab, Lenvatinib and Gemox Chemotherapy as First-Line Treatment of Advanced and Unresectable Intrahepatic Cholangiocarcinoma: A Phase II Clinical Trial. *Ann Oncol* 2020; 31: S262-S263 [DOI: 10.1016/j.annonc.2020.08.034]

114 Xiong F, Gong J, Wang Q. Olaparib and Pembrolizumab Treatment for BRCA1-Mutated and PD-L1-Positive Intrahepatic Cholangiocarcinoma Recurrence and Metastasis: A Case Report. *Onco Targets Ther* 2020; 13: 6385-6391 [PMID: 32753881 DOI: 10.2147/OTT.S250454]

115 王泽阳, 曹国辉, 任文君, 贾圆圆, 张宏涛. 特瑞普利单抗三线治疗晚期肝内胆管癌完全缓解1例. 癌症进展杂志 2023; 21: 578-580 [DOI: 10.11877/j.issn.1672-1535.2023.21.05.29]

116 Lei Z, Xia Y, Si A, Wang K, Li J, Yan Z, Yang T, Wu D, Wan X, Zhou W, Liu J, Wang H, Cong W, Wu M, Pawlik TM, Lau WY, Shen F. Antiviral therapy improves survival in patients with HBV infection and intrahepatic cholangiocarcinoma undergoing liver resection. *J Hepatol* 2018; 68: 655-662 [PMID: 29155069 DOI: 10.1016/j.jhep.2017.11.015]

117 Li T, Qin LX, Zhou J, Sun HC, Qiu SJ, Ye QH, Wang L, Tang ZY, Fan J. Staging, prognostic factors and adjuvant therapy of intrahepatic cholangiocarcinoma after curative resection. *Liver Int* 2014; 34: 953-960 [PMID: 24134199 DOI: 10.1111/liv.12364]

118 Wu ZF, Zhang HB, Yang N, Zhao WC, Fu Y, Yang GS. Postoperative adjuvant transcatheter arterial chemoembolisation improves survival of intrahepatic cholangiocarcinoma patients with poor prognostic factors: results of a large monocentric series. *Eur J Surg Oncol* 2012; 38: 602-610 [PMID: 22417704 DOI: 10.1016/j.ejso.2012.02.185]

119 刘明, 黄磊. 经肝动脉化疗栓塞术治疗经手术切除的肝内胆管细胞癌复发患者的疗效. 肝脏杂志 2019; 24: 563-565 [DOI: 10.14000/j.cnki.issn.1008-1704.2019.05.028]

120 Harada N, Yoshizumi T, Yamashita YI, Soejima Y, Ikegami T, Harimoto N, Itoh S, Maehara Y. Impact and Prediction of Lymph Node Involvement in Patients with Intrahepatic Cholangiocarcinoma After Curative Resection. *Anticancer Res* 2017; 37: 3763-3769 [PMID: 28668872 DOI: 10.21873/anticanres.11751]

121 Reames BN, Bagante F, Ejaz A, Spolverato G, Ruzzenente A, Weiss M, Alexandrescu S, Marques HP, Aldrighetti L, Maithel SK, Pulitano C, Bauer TW, Shen F, Poultsides GA, Soubrane O, Martel G, Koerkamp BG, Guglielmi A, Itaru E, Pawlik TM. Impact of adjuvant chemotherapy on survival in patients with intrahepatic cholangiocarcinoma: a multi-institutional analysis. *HPB (Oxford)* 2017; 19: 901-909 [PMID: 28728891 DOI: 10.1016/j.hpb.2017.06.008]

122 Rao L, Ma N, Liu Y, Du L, Qu B. Correlation Between Adjuvant Chemotherapy Regimen, Recurrence Pattern and Prognosis of Cholangiocarcinoma After Radical Surgery. *Front Oncol* 2022; 12: 695228 [PMID: 35223461 DOI: 10.3389/fonc.2022.695228]

123 祁晓婷, 单新洁, 王昌敏. 肿瘤标志物预测肝内胆管细胞癌淋巴结转移的价值. 癌症进展杂志 2019; 17: 1473-1476 [DOI: 10.11877/j.issn.1672-1535.2019.17.12.29]

124 Zhang XF, Chen Q, Kimbrough CW, Beal EW, Lv Y, Chakedis J, Dillhoff M, Schmidt C, Cloyd J, Pawlik TM. Lymphadenectomy for Intrahepatic Cholangiocarcinoma: Has Nodal Evaluation Been Increasingly Adopted by Surgeons over Time?A National Database Analysis. *J Gastrointest Surg* 2018; 22: 668-675 [PMID: 29264768 DOI: 10.1007/s11605-017-3652-2]

125 叶静元, 牛珺玮, 成名翔, 刘长安. 基于T分期探讨肝内胆管癌淋巴结清扫数目.现代医药卫生杂志 2022; 38: 2005-2010 [DOI: 10.3969/j.issn.1009-5519.2022.12.006]

科学编辑: 张砚梁 制作编辑: 张砚梁

WCJD 世界华人消化杂志®

在线投稿: https://www.baishideng.com

世界华人消化杂志 2023年9月28日; 31(18): 766-772

DOI: 10.11569/wcjd.v31.i18.766

ISSN 1009-3079 (print) ISSN 2219-2859 (online)

基础研究 BASIC RESEARCH

连续性血液透析滤过对四氯化碳模型大鼠肝肾肠功能的保护作用

包美美, 许盼盼, 吴春丽

包美美, 许盼盼, 吴春丽, 金华市人民医院血透室 浙江省金华市 321000

包美美, 本科, 主管护师, 主要从事血液透析相关的研究.

作者贡献分布: 此课题由包美美及吴春丽设计; 研究过程由包美美及许盼盼操作完成; 研究所用试剂及分析工具由包美美及吴春丽提供; 数据分析由许盼盼及吴春丽完成; 本论文写作由包美美及许盼盼完成.

通讯作者: 包美美, 本科, 321000, 浙江省金华市金东区丹溪东路267号, 金华市人民医院血透室. hq66594@163.com

收稿日期: 2023-07-27
修回日期: 2023-09-16
接受日期: 2023-09-21
在线出版日期: 2023-09-28

Protective effect of continuous blood purification on liver, kidney, and intestinal function in rats with oral carbon tetrachloride poisoning

Mei-Mei Bao, Pan-Pan Xu, Chun-Li Wu

Mei-Mei Bao, Pan-Pan Xu, Chun-Li Wu, Hemodialysis Room, Jinhua People's Hospital, Jinhua 310015, Zhejiang Province, China

Corresponding author: Mei-Mei Bao, Bachelor, Hemodialysis Room, Jinhua People's Hospital, No. 267 Danxi East Road, Jindong District, Jinhua 321000, Zhejiang Province, China. hq66594@163.com

Received: 2023-07-27
Revised: 2023-09-16
Accepted: 2023-09-21
Published online: 2023-09-28

Abstract

BACKGROUND

Carbon tetrachloride (CCl_4) poisoning is a common type of poisoning in chemical workers, but there is no specific clinical drug available to treat liver, kidney, and intestinal injuries caused by this kind of poisoning.

AIM

To explore the protective effect of continuous blood purification (CBP) on liver, kidney, and intestinal function in rats with oral CCl_4 poisoning and the potential mechanism involved.

METHODS

Sprague-Dawley rats were divided into control group, model group (CCl_4), and CBP treatment group (CCl_4 + CBP). The rat model was established by gavage of CCl_4. Peripheral blood samples were collected to detect the number of white blood cells and neutrophils, and the levels of blood urea nitrogen (BUN), creatinine (Cr), C-reactive protein (CRP), alanine aminotransferase (ALT), aspartate aminotransferase (AST), D-lactic acid (D-LA), intestinal fatty acid binding protein (I-FABP), and procalcitonin (PCT). Liver, kidney, and intestinal tissues were collected for pathological examination, and the relative protein expression level of nuclear transcription factor-κB (NF-κB) pathway molecules was detected by immunohistochemistry and Western blot.

RESULTS

CBP treatment significantly reduced the increase of white blood cell and neutrophil counts ($P < 0.05$) and the increase of serum BUN, Cr, CRP, ALT, AST, D-LA, I-FABP and PCT ($P < 0.05$) induced by CCl_4. CBP treatment also reduced the expression of neutrophil gelatinase-associated lipocalin in kidney tissue and the pathological changes in the liver, kidney, and intestine. Immunohistochemistry and Western blot showed that CBP treatment could reduce the activation of the NF-κB pathway induced by CCl_4 ($P < 0.05$).

CONCLUSION

CBP has a protective effect against liver, kidney, and intestinal injuries induced by CCl_4, and it may improve the symptoms

of liver, kidney, and intestinal injuries by reducing the activation of the NF-κB pathway induced by CCl_4.

© **The Author(s) 2023.** Published by Baishideng Publishing Group Inc. All rights reserved.

Key Words: Continuous blood purification; Carbon tetrachloride (CCl_4); Rat; Multiple organ failure; NF-κB pathway

Citation: Bao MM, Xu PP, Wu CL. Protective effect of continuous blood purification on liver, kidney, and intestinal function in rats with oral carbon tetrachloride poisoning. Shijie Huaren Xiaohua Zazhi 2023; 31(18): 766-772
URL: https://www.wjgnet.com/1009-3079/full/v31/i18/766.htm
DOI: https://dx.doi.org/10.11569/wcjd.v31.i18.766

摘要

背景

四氯化碳(carbon tetrachloride, CCl_4)中毒是化工从业人员常见的中毒类型, 但目前尚无特效的临床药物能治疗此类中毒导致的肝、肾、肠损伤.

目的

探索连续性血液透析滤过(continuous blood purification, CBP)对口服CCl_4中毒大鼠肝、肾、肠功能的保护作用及其潜在干预机制.

方法

将斯波累格·多雷大鼠分为对照组、模型组(CCl_4)和CBP治疗组(CCl_4+CBP), 利用CCl_4灌胃建立大鼠模型. 收集外周血用于检测白细胞和中性粒细胞数以及血清尿素氮(blood urea nitrogen, BUN)、肌酐(creatinine, Cr)、C反应蛋白(C-reactive protein, CRP)、谷丙转氨酶(alanine aminotransferase, ALT)、谷草转氨酶(alanine aminotransferase, AST)、D-乳酸(D-lactic acid, D-LA)、肠性脂肪酸结合蛋白(intestinal fatty acid binding protein, I-FABP)和降钙素(procalcitonin, PCT)的水平. 将收集的肝肾肠组织进行相关病理检测, 免疫组化法和免疫印迹法检测核转录因子(nuclear transcription factor-κB, NF-κB)通路的相对表达水平.

结果

CBP处理可显著降低CCl_4引起的白细胞和中性粒细胞增多($P<0.05$)以及血清BUN、Cr、CRP、ALT、AST、D-LA、I-FABP和PCT的水平的增高($P<0.05$), 并降低肾脏组织中损伤标记物中性粒细胞明胶酶相关脂质运载蛋白的表达以及肝、肾、肠相关病理形态改变. 免疫组化和免疫印迹法检测显示, CBP处理能降低CCl_4引起的NF-κB通路激活($P<0.05$).

结论

CBP对CCl_4引起的肝、肾、肠损伤具有保护效果, 其可能通过降低CCl_4引起NF-κB通路激活从而改善肝、肾、肠损伤的症状.

© **The Author(s) 2023.** Published by Baishideng Publishing Group Inc. All rights reserved.

关键词: 连续性血液透析滤过; 四氯化碳(CCl_4); 大鼠; 多器官衰竭; NF-κB通路

核心提要: 在四氯化碳中毒模型大鼠中, 连续性血液透析滤过能减轻肝、肾、肠损伤, 其作用机制可能与其抑制核转录因子通路有关.

文献来源: 包美美, 许盼盼, 吴春丽. 连续性血液透析滤过对四氯化碳模型大鼠肝肾肠功能的保护作用. 世界华人消化杂志 2023; 31(18): 766-772
URL: https://www.wjgnet.com/1009-3079/full/v31/i18/766.htm
DOI: https://dx.doi.org/10.11569/wcjd.v31.i18.766

0 引言

肾功能损伤通常由化学毒素、药物过量等毒性因素引起[1]. 四氯化碳(carbon tetrachloride, CCl_4)为常见的一种工业溶剂, 是公认的肝毒素[2]. 肝脏并不是CCl_4唯一的毒靶器官, 其还在如肾、肠、肺、睾丸、脑和血液等其它器官或组织中诱发自由基的生成并造成损害[3]. 目前已有证据表明接触或误服CCl_4可诱发急性和慢性的肝、肾、肠损伤[4], 由此引起的肝、肾、肠功能下降可导致严重的并发症, 严重威胁人类健康. 目前针对此类疾病尚无特异的干预措施. 目前已建立成熟的口服CCl_4中毒的相关动物模型, 此可为理解CCl_4中毒导致的相关肝、肾、肠等器官损伤的病理生理学机制及开发相关疗法提供极好的模型方法.

Kramer等[5]人于1977年报道了连续动静脉血液滤过作为急性肾衰竭患者的治疗方案. 此后, 源自此策略的一系列治疗模式被命名为连续性肾脏替代疗法, 也称为连续性血液净化或连续性血液透析滤过(continuous blood purification, CBP)[6]. 近年来, CBP在清除重大疾病中的炎症介质中的应用一直是危重病医学研究的热点. 口服CCl_4中毒诱导器官损伤的动物模型可模拟临床中常见的急性肝、肾、肠损伤疾病模型. 在本研究中, 我们探究了CBP对CCl_4引起的肝、肾、肠损伤的潜在保护作用.

1 材料和方法

1.1 材料 核转录因子(nuclear transcription factor-κB, NF-κB)p65(A2547)和中性粒细胞明胶酶相关脂质运载蛋白(neutrophil gelatinase-associated lipocalin, NGAL)抗体(A3176)购自武汉爱博泰克生物科技有限公司; 甘油醛

-3-磷酸脱氢酶(glyceraldehyde-3-phosphate dehydrogenase, GAPDH)(AF1186)抗体、辣根过氧化物酶(horseradish peroxidase,HRP)标记山羊抗兔二抗(A0208)、花青素3(cyanine 3, Cy3)缀合的山羊抗兔二抗(A0516)、蛋白裂解液(P0013C)、考马斯亮蓝法蛋白测定试剂盒(P0006C)和BeyoECL增强发光试剂盒(P0018S)购自上海碧云天生物技术有限公司; 血尿素氮(blood urea nitrogen, BUN)(C013-2-1)、C反应蛋白(C-reactive protein, CRP)(H126-1-2)、肌酐(creatinine, Cr)(C011-2-1)、谷丙转氨酶(alanine transaminase, ALT)(C009-3-1)、谷草转氨酶(aspartate transaminase, AST)(C010-3-1)、D-乳酸(D-lactic acid, D-LA)(A019-2-1)、肠性脂肪酸结合蛋白(intestinal fatty acid-binding protein, I-FABP)(H265-1-1)和降钙素(procalcitonin, PCT)(H153)检测试剂盒购自南京建成生物工程研究所; 免疫组化链霉菌抗生物素蛋白-过氧化物酶连结(streptavidin-perosidase, SP)法检测试剂盒(SP0021)购自北京索莱宝科技有限公司.

1.2 方法

1.2.1 实验动物及分组处理: 18只雄性7 wk龄斯泼累格·多雷(Sprague Dawley, SD)大鼠(200 g-230 g)购自杭州启真实验动物科技有限公司(SCXK(浙)2022-0005), 在维持22 ℃-25 ℃和保持12 h/12 h的光/暗循环的屏障环境中饲养, 自由进食和饮水. 在实验中, 将大鼠随机分为三组: 对照组、模型组(CCl_4)和CBP治疗组(CCl_4+CBP), 每组纳入6只SD大鼠. 对照组大鼠灌胃生理盐水, CCl_4组和CCl_4+CBP组给大鼠灌胃CCl_4(溶于11%橄榄油), 剂量为1 mL/kg. CBP治疗方法参照文献[7], 通过右颈内静脉插入双向留置导管, 形成体外循环系统, 用稀释法以200 mL/min的流速注入替代液, 在连接导管前, 用肝素-生理盐水(5000 U/L)循环冲洗右颈内静脉30 min, 治疗期间用1500 U/h的肝素持续抗凝, 透析处理持续24 h. 实验第3天, 收集大鼠眼眶静脉血2.5 mL, 麻醉后处死大鼠, 立即取出肝脏、肾脏和肠, 用生理盐水冲洗3次以去除血液, 然后分为俩部分, 一部分用石蜡包埋用于后续病理研究, 另一部分储存在80 ℃下用于蛋白免疫印迹检测. 实验程序按照实验动物管理和使用的指导原则进行.

1.2.2 血生化测定: 每只大鼠取0.3 mL静脉血用EDTA-K2抗凝后, 用VH20型血细胞分析仪(深圳市锦瑞生物科技股份有限公司)对血中白细胞(white blood cell, WBC)和中性粒细胞(neutrophil, NEU)计数. 剩余外周静脉血以2500 rpm离心5 min, 收集血清, 并根据试剂盒说明书步骤检测血清中BUN、CRP、Cr、ALT、AST、D-LA、I-FABP和PCT水平.

1.2.3 苏木精-伊红(hematoxylin-eosin, HE)染色组织病理学: 将石蜡包埋的肝、肾和肠组织切为6 μm厚的切片. 将切片用二甲苯脱蜡, 然后在从高到低不同浓度的酒精中对组织进行再水合. 组织切片行HE染色. 在CX23型光学显微镜(日本Olympus公司)下观察.

1.2.4 免疫荧光和免疫组化染色: 将不同分组的组织切片按上述方法进行脱蜡水合后, 分别进行免疫荧光和免疫组化染色. 对于免疫荧光染色, 肾组织切片用10%山羊血清室温封闭1 h, 滴加抗NGAL抗体(1:500)在4 ℃下孵育过夜, 洗片后, 用Cy3缀合的山羊抗兔二抗(1:500)在37 ℃下避光孵育60 min, 切片用4',6-二脒基-2-苯基吲哚(4',6-diamidino-2-phenylindole, DAPI)复染, 在BX53M型荧光显微镜(日本Olympus公司)下观察. 对于免疫组化染色, 按免疫组化SP法检测试剂盒说明书步骤, 组织切片经3%双氧水处理和10%山羊血清室温封闭后, 滴加NF-κB p65抗体(1:300)在4 ℃下孵育过夜, 按SP法进行免疫组化, 二氨基联苯胺(diaminobenzidine, DAB)显色, 在CX23型光学显微镜下观察.

1.2.5 蛋白质免疫印迹检测: 分别将肝、肾和肠组织切成大小大致相同的小块, 以150-250 μL/20 mg组织的比例加入蛋白质裂解缓冲液(含1%蛋白酶磷酸酶抑制剂), 匀浆, 在冰上裂解30 min以完全溶解组织. 在4 ℃下裂解的样品以12000 rpm离心10 min. 用考马斯亮蓝法蛋白测定试剂盒测量上清液中的蛋白浓度. 取含等量蛋白的裂解上清液通过10%十二烷基硫酸钠聚丙烯酰氨凝胶电泳分离目标蛋白, 并转印到聚偏二氟乙烯膜上. 封闭后, 加入NF-κB p65抗体(1:2000)和GAPDH抗体(1:8000)4 ℃下孵育过夜. 用0.5%吐温20缓冲液冲洗膜后, 室温下孵育HRP标记山羊抗兔二抗(1:2000)1 h. 用BeyoECL增强发光试剂盒显像, 用Image J软件量化NF-κB p65蛋白的相对表达水平.

统计学处理 用GraphPad Prism 8.0.0软件分析数据, 结果表示为均数±标准差(mean±SD). 用单因素方差分析组间差异. $P<0.05$的值表示差异有统计学意义.

2 结果

2.1 连续性血液透析滤过对CCl4模型大鼠血液生化指标的影响 首先通过血液生化法检测了创伤/炎性指标(WBC和NEU细胞计数、CRP和PCT水平)、肾功能指标(BUN和Cr水平)、肝功能指标(ALT和AST水平)和肠功能指标(D-LA和I-FABP水平). 表1结果所示, CCl_4导致大鼠肝肾肠损伤, 表现为WBC和NEU细胞增多($P<0.05$)、CRP、PCT、BUN、Cr、ALT、AST、D-LA和I-FABP水平均显著升高(均$P<0.05$), 而CBP能有效降低CCl_4诱导

表 1　连续性血液透析滤过对CCl_4模型大鼠血液学指标的影响(mean ± SD, n = 6)

Group	WBC (10^9/L)	NEU (10^9/L)	CRP (mg/L)	PCT (mg/L)	BUN (mmol/L)	Cr (μmol/L)	ALT (U/L)	AST (U/L)	D-LA (mmol/L)	I-FABP (ng/L)
Ctrl	7.52 ± 0.93	6.24 ± 1.25	5.86 ± 0.64	0.13 ± 0.02	3.15 ± 0.73	31.43 ± 5.89	46.78 ± 7.54	92.43 ± 21.34	0.65 ± 0.12	8.78 ± 1.35
CCl_4	25.35 ± 4.54[a]	42.18 ± 5.26[c]	47.52 ± 6.74[e]	4.54 ± 0.82[g]	12.56 ± 1.48[j]	75.62 ± 9.41[k]	302.44 ± 56.38[m]	775.73 ± 113.51[o]	1.65 ± 0.25[q]	21.44 ± 4.56[s]
CCl_4+CBP	12.43 ± 2.89[ab]	15.59 ± 1.83[cd]	17.38 ± 2.35[ef]	0.83 ± 0.15[gh]	7.44 ± 1.25[ij]	48.14 ± 5.25[kl]	124.32 ± 32.26[mn]	223.38 ± 54.26[op]	0.86 ± 0.17[qr]	13.26 ± 2.49[st]

CBP: 连续性血液透析滤过; Ctrl: 对照组; CCl4: 四氯化碳, 模型组; CCl4+CBP: 连续性血液透析滤过治疗组; WBC: 白细胞; NEU: 中性粒细胞; CRP: C反应蛋白; PCT: 降钙素; BUN: 尿素氮; Cr: 肌酐; ALT: 谷丙转氨酶; AST: 谷草转氨酶; D-LA: D-乳酸; I-FABP: 肠性脂肪酸结合蛋白. 与对照组相比, [a]P, [c]P, [e]P, [g]P, [j]P, [k]P, [m]P, [o]P, [q]P, [s]P<0.05; 与模型组相比, [b]P, [d]P, [f]P, [h]P, [i]P, [l]P, [n]P, [p]P, [r]P, [t]P<0.05; n = 6.

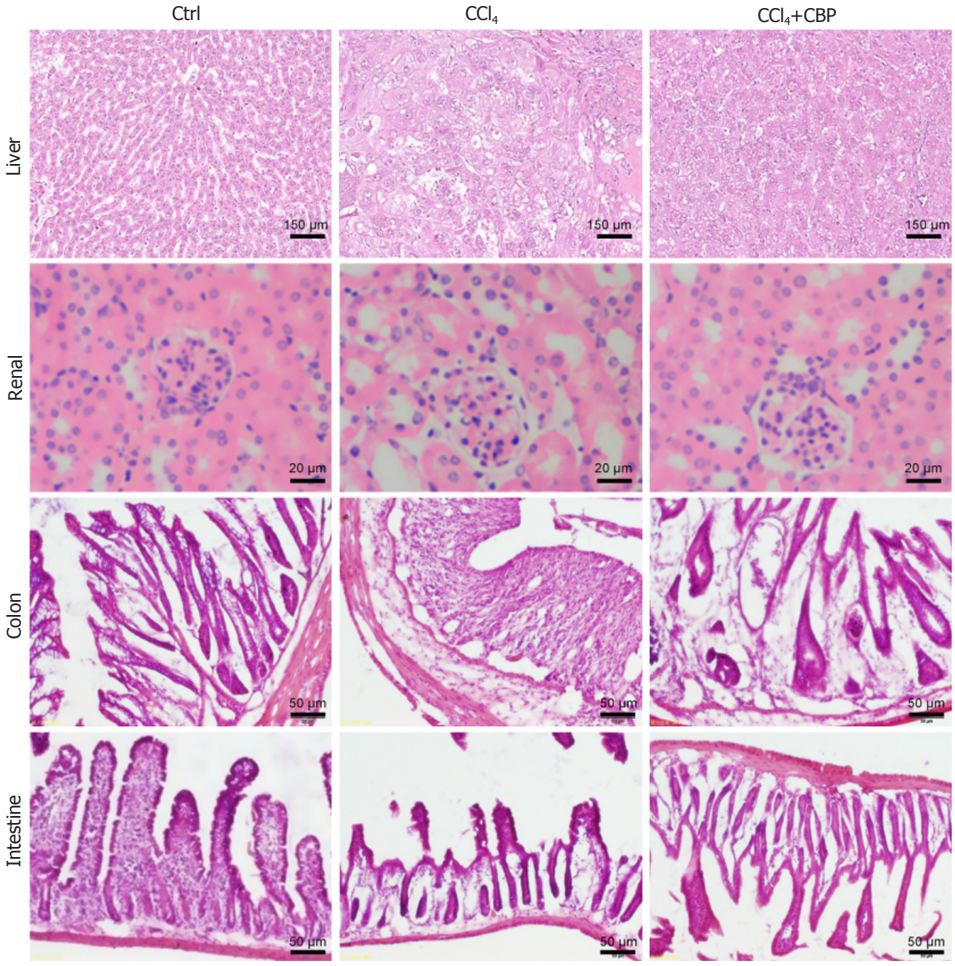

DOI: 10.11569/wcjd.v31.i18.766 **Copyright** ©The Author(s) 2023.

图 1　连续性血液透析滤过对CCl4模型大鼠肝、肾、肠组织病理形态表现的影响(HE染色法). CBP: 连续性血液透析滤过; Ctrl: 对照组; CCl_4: 四氯化碳, 模型组; CCl_4+CBP: 连续性血液透析滤过治疗组.

的上述指标(均P<0.05).

2.2 连续性血液透析滤过对CCl4模型大鼠肝、肾、肠组织病理形态表现的影响 本研究对CBP参与改善CCl_4模型大鼠肝、肾、肠组织病理形态表现进行了HE染色观察检测. 对照组大鼠的肝、肾、结肠和小肠的病理形态正常. CCl_4组大鼠的肝、肾、肠组织病理形态学均发生了明显改变, 表现为: 肝实质肝细胞呈灶状或带状坏死、细胞凋亡和气球样变、汇管区和肝小叶内炎性细胞浸润; 肾小管部分上皮细胞空泡变性、系膜基质扩张且有明显的肾小球肥大及肾小球体积增加; 小肠和结肠组织的绒毛变短和结构不清晰、绒毛黏膜上皮层的上皮细胞受到破坏. CCl_4+CBP组大鼠的肝、肾、肠组织病理形态学均较CCl_4组得到明显改善. 具体见图1所示.

2.3 连续性血液透析滤过对CCl4模型大鼠肾损伤的影响 本研究进一步采用免疫荧光标记NGAL评估了CBP对CCl_4模型大鼠肾损伤的影响, 荧光染色(图2)显示,

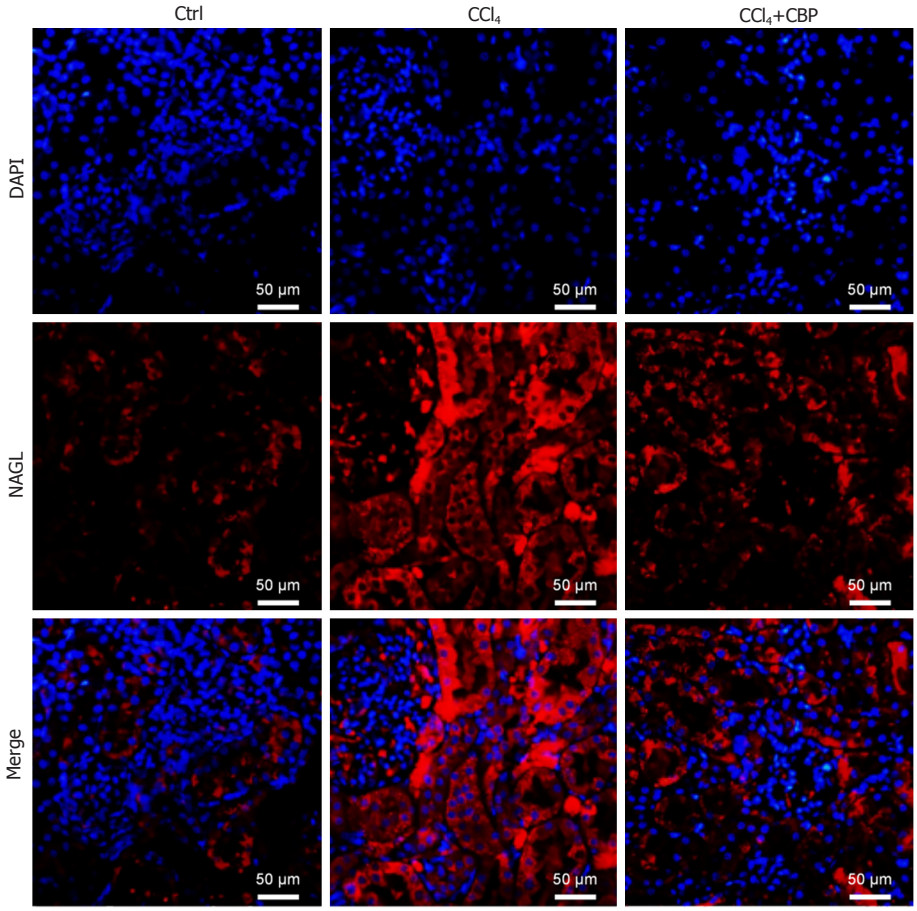

DOI: 10.11569/wcjd.v31.i18.766 **Copyright** ©The Author(s) 2023.

图 2　连续性血液透析滤过对CCl4模型大鼠肾损伤标记物NAGL表达的影响(免疫荧光染色法). DAPI: 4',6-二脒基-2-苯基吲哚; NAGL: 中性粒细胞明胶酶相关脂质运载蛋白; CBP: 连续性血液透析滤过; Ctrl: 对照组; CCl_4: 四氯化碳, 模型组; CCl_4+CBP: 连续性血液透析滤过治疗组.

CCl_4组急性肾损伤的生物标志物NAGL的荧光表达丰度较对照组明显增高, 说明CCl_4组大鼠发生了肾损伤; 而CCl_4+CBP组肾组织中NAGL表达较CCl_4组明显降低, 说明CBP能降低CCl_4导致的肾损伤.

2.4 连续性血液透析滤过对CCl4模型大鼠肝、肾、肠组织NF-κB通路激活的影响　为研究CBP对CCl_4诱发肝、肾、肠损伤的保护作用的机制, 本研究采用免疫组织化学法和蛋白免疫印迹法检测肝、肾、肠组织中NF-κB的表达情况, 图3结果显示, CCl_4诱导了肝、肾、肠组织中NF-κB p65表达上调(P<0.05); 而CBP则有效降低了CCl_4导致该通路激活, 即: NF-κB p65表达较CCl_4组明显降低(P<0.05).

3 讨论

CCl_4中毒主要见于是二氯二氟甲烷、三氯氟甲烷及氯仿等化工从业人员. 常见的CCl_4中毒方式包括吸入高浓度CCl_4蒸汽中毒和接触、口服CCl_4中毒. 尽管CCl_4中毒方式存在差异, 但CCl_4最为突出的是肝脏损害, 另外肾脏也为CCl_4损伤靶器官, 其还能引起胃肠功能紊乱和其他靶器官损伤[3,4,8,9], 而目前尚无特效药物对此类损伤进行干预. 近来研究认为, CBP不仅可维持机体水平衡和排泄代谢产物, 还可调节炎症和促进器官恢复, 尤其是肾衰竭相关疾病的重要治疗策略[10,11]. 另外, CBP也常用于其他急性器官损伤的治疗[12], 但其确切机制尚不清楚. 本研究通过CCl_4口服(灌胃)法建立了大鼠的急性内脏损伤模型, 并在此探索了CBP对CCl_4引起内脏损伤的保护性作用效果, 发现其可改善CCl_4导致的大鼠肝、肾、肠损伤, 并初步揭示了其作用可能与抑制NF-κB信号活性有关.

众所周知, 过度的炎性反应是急性多器官损伤发生的关键病理学因素. 炎性介质的释放, 刺激细胞因子(如肿瘤坏死因子-α、白细胞介素-6和白细胞介素-1β等)、趋化因子和粘附分子的产生, 级联放大反应, 进一步增强了炎性损伤[13]. 另一方面, 活性氧的产生能导致氧化应激和线粒体损伤, 加剧炎性反应和细胞凋亡[14]. 因此, 抑制炎性微环境在治疗急性器官损伤中起着重要作用. 本研究显示, CBP能降低CCl_4造模大鼠外周血中WBC和NEU细胞计数以及血清CRP和PCT水平, 体现了CBP能清除促炎性介质的能力. 此外, 本研究以肾功能(BUN

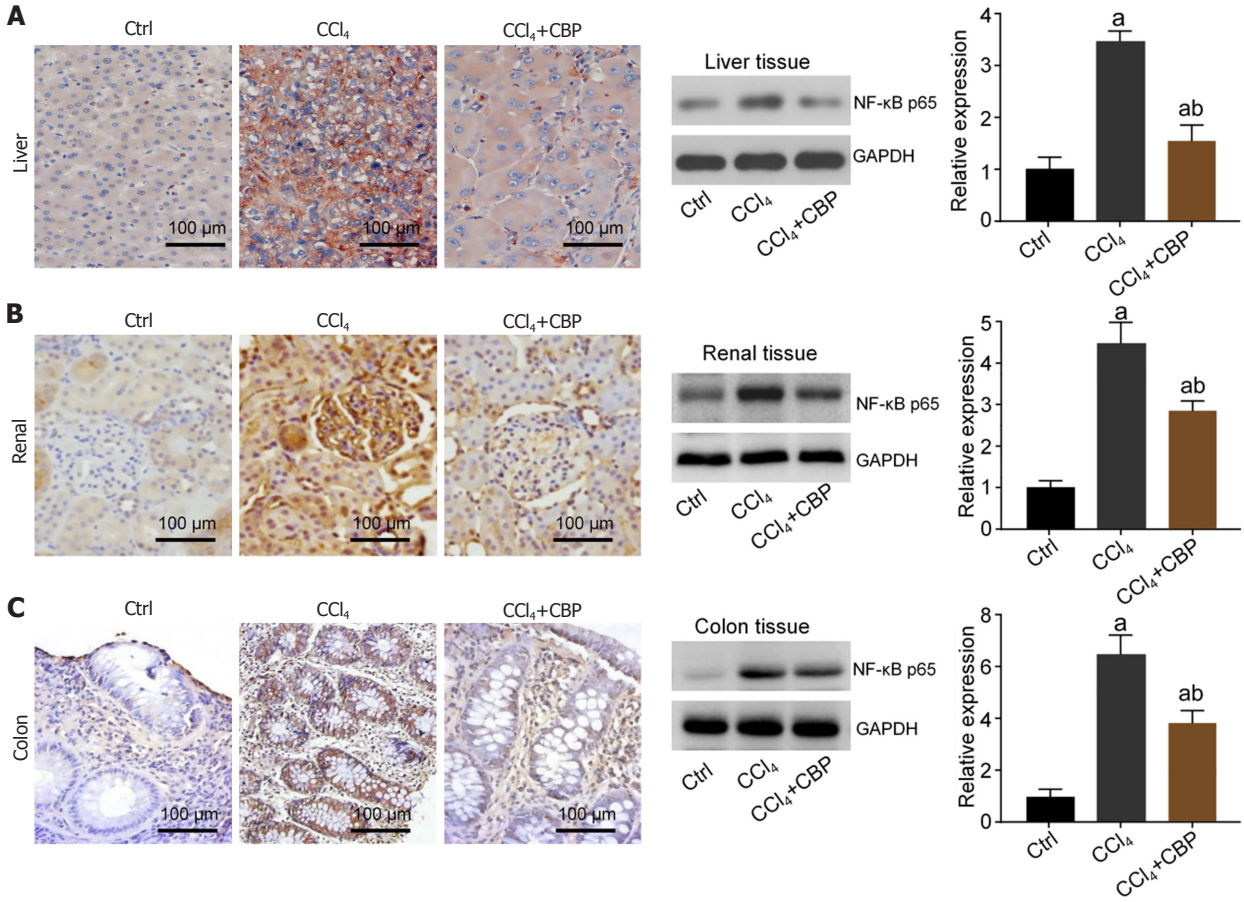

DOI: 10.11569/wcjd.v31.i18.766 **Copyright** ©The Author(s) 2023.

图 3 连续性血液透析滤过抑制CCl4模型大鼠肝、肾、肠组织NF-κB通路激活. A: 每组大鼠肝组织代表性NF-κB p65免疫组织化学染色图像(左)、蛋白免疫印迹检测(中)及相对表达量(右); B: 每组大鼠肾组织代表性NF-κB p65免疫组织化学染色图像(左)、蛋白免疫印迹检测(中)及相对表达量(右); C: 每组大鼠结肠组织代表性NF-κB p65免疫组织化学染色图像(左)、蛋白免疫印迹检测(中)及相对表达量(右). NF-κB p65: 核转录因子p65; CBP: 连续性血液透析滤过; Ctrl: 对照组; CCl4: 四氯化碳,模型组; CCl4+CBP: 连续性血液透析滤过治疗组. $^{a}P<0.05$, 与对照组相比; $^{b}P<0.05$, 与模型组相比; $n = 6$.

和Cr水平)、肝功能(ALT和AST水平)和肠功能(D-LA和I-FABP水平)生化标记物、组织形态学表现以及肾组织损伤标志物水平的改变证实了CBP对CCl_4造成的肝、肾、肠损伤的治疗效果.

既往研究证实了NF-κB信号通路可通过炎性反应参与调节急性器官损伤的进展[15,16]. NF-κB信号通路在组织中的改变与损伤发生及缓解密切相关, 其被认为是急性器官损伤中的细胞因子信号通路、细胞应激反应和炎症因子生成的关键中枢信号通路[15-18]. 已有研究表明, 抑制NF-κB信号通路能减轻CCl_4导致的动物模型中肺、肝、肾和肠损伤[17,19-21]. 为探讨CBP对CCl_4造成的内脏损伤的改善作用是否与NF-κB通路有关, 我们实验分析了各组肝、肾和肠组织中NF-κB p65表达, 发现NF-κB p65在CCl_4造模大鼠中高表达, 而给予CBP治疗后其表达降低, 提示CBP可能至少通过抑制CCl_4肝、肾和肠组织中NF-κB信号激活, 进而改善急性器官损伤的炎性反应以及损伤症状; 但其中涉及的具体机制仍需进一步阐明.

4 结论

总之, 本研究提示CBP可改善CCl_4造成的肝、肾和肠损伤, 其机制至少与抑制NF-κB信号介导的炎性反应有关, 但具有机制仍需进一步阐明. 另外, 本研究还提示了CBP治疗可能是治疗肝、肾和肠损伤尤其是肾损伤的潜在候选干预策略. 在应对器官损伤时, 应严格考虑多器官并发损伤的潜在因素, 尤其存在肾损伤可能时应及时给予CBP治疗.

文章亮点

实验背景

四氯化碳中毒可引起肝脏、肾脏和肠等器官损伤, 而目前针对此类损伤尚无特效的干预措施.

实验动机

连续性血液透析滤过是急重性内脏器官损伤的常见干预措施, 而其对四氯化碳中毒可引起肝脏、肾脏和肠等

器官损伤的干预效果尚不清楚.

实验目标

以灌胃法建立四氯化碳中毒模型大鼠, 观察连续性血液透析滤过是否对四氯化碳中毒大鼠的肝、肾、肠发挥器官保护作用.

实验方法

收集大鼠外周血及肝、肾和肠组织, 进行血液生化检测和病理学检测. 免疫荧光法观察肾损伤标记物中性粒细胞明胶酶相关脂质运载蛋白表达, 免疫组织化学和免疫印迹法检测核转录因子p65的表达.

实验结果

连续性血液透析滤过改善四氯化碳中毒大鼠的血液生化指标及肝、肾、肠组织的病理学形态, 降低肾组织中性粒细胞明胶酶相关脂质运载蛋白的表达及肝、肾、肠组织中核转录因子p65的表达.

实验结论

连续性血液透析滤过能对四氯化碳中毒大鼠的肝、肾、肠发挥器官保护作用.

展望前景

连续性血液透析滤过可能是四氯化碳中毒的潜在候选干预策略, 特别是存在肾损伤可能时应及时给予连续性血液透析滤过干预.

5 参考文献

1 赵峰波, 郭加旺, 刘勇志, 徐颖. 血清β2微球蛋白,胱抑素C在评价早期肾功能损伤中的敏感性. 实用临床医药杂志 2013; 17: 157-158 [DOI: 10.7619/jcmp.201321050]

2 张永州, 吴先闯, 刘瑜新, 娄婷婷, 陈海洋. 水飞蓟素缓解四氯化碳所致小鼠急性肝损伤的机制. 西北药学杂志 2023; 38: 64-68 [DOI: 10.3969/j.issn.1004-2407.2023.02.011]

3 程树林, 胡春燕, 朱平宇, 周文浩, 龚志勇. 泰克地那林对四氯化碳诱导小鼠急性肾损伤的治疗作用. 中国现代医学杂志 2018; 28: 19-23 [DOI: 10.3969/j.issn.1005-8982.2018.18.004]

4 Nautiyal N, Maheshwari D, Tripathi DM, Kumar D, Kumari R, Gupta S, Sharma S, Mohanty S, Parasar A, Bihari C, Biswas S, Rastogi A, Maiwall R, Kumar A, Sarin SK. Establishment of a murine model of acute-on-chronic liver failure with multi-organ dysfunction. *Hepatol Int* 2021; 15: 1389-1401 [PMID: 34435344 DOI: 10.1007/s12072-021-10244-0]

5 Kramer P, Matthias C, Matthaei D, Scheler F. Elimination of cardiac glycosides through hemofiltration. *J Dial* 1977; 1: 689-695 [PMID: 608877 DOI: 10.3109/08860227709037664]

6 唐喜宁, 韦谨, 卢凤华, 李明莉. 连续血液净化治疗中血滤器凝血原因及护理进展. 中外医学研究 2015; 9: 156-158 [DOI: 10.14033/j.cnki.cfmr.2015.24.089]

7 Ling L, Wen QK, Zhang SH, Zhi LD, Li H, Li G, Zhang WJ. Continuous Blood Purification Ameliorates Multiple Organ Failure Through Inhibiting the Activation of the P38 MAPK Signaling Pathway in a Rat Model. *Kidney Blood Press Res* 2018; 43: 938-950 [PMID: 29895012 DOI: 10.1159/000490473]

8 Unsal V, Cicek M, Sabancilar İ. Toxicity of carbon tetrachloride, free radicals and role of antioxidants. *Rev Environ Health* 2021; 36: 279-295 [PMID: 32970608 DOI: 10.1515/reveh-2020-0048]

9 Zheng Y, Cui B, Sun W, Wang S, Huang X, Gao H, Gao F, Cheng Q, Lu L, An Y, Li X, Sun N. Potential Crosstalk between Liver and Extra-liver Organs in Mouse Models of Acute Liver Injury. *Int J Biol Sci* 2020; 16: 1166-1179 [PMID: 32174792 DOI: 10.7150/ijbs.41293]

10 何强, 陈江华. 脓毒症的急性肾损伤. 中华肾脏病杂志 2006; 22: 655-657 [DOI: 10.3760/j.issn:1001-7097.2006.11.003]

11 方秀花, 梅本刚. 连续性肾脏替代治疗非计划性下机原因分析及护理对策. 重庆医学 2016; 45: 3881-3883 [DOI: 10.3969/j.issn.1671-8348.2016.27.049]

12 王建文, 彭佑铭, 陈星, 吴鸿. 连续性血液透析滤过在多器官功能障碍综合征治疗中的应用及疗效评价. 中国中西医结合肾病杂志 2005; 6: 523-525 [DOI: 10.3969/j.issn.1009-587X.2005.09.008]

13 吴莲凤, 陆红, 洪炜龙, 张行, 刘乐平, 白永恒. M1/M2型巨噬细胞极化参与肾组织炎症损伤和修复进程. 中国病理生理杂志 2017; 33: 2245-2251 [DOI: 10.3969/j.issn.1000-4718.2017.12.021]

14 毛志敏, 黄燕如, 万毅刚, 陈好利, 史喜苗, 孟宪杰, 姚建. 糖尿病肾病肾组织氧化应激的调控机制及中药的干预作用. 中国中药杂志 2014; 39: 3707 [DOI: 10.4268/cjcmm20141909]

15 Li ZL, Ji JL, Wen Y, Cao JY, Kharbuja N, Ni WJ, Yin D, Feng ST, Liu H, Lv LL, Liu BC, Wang B. HIF-1α is transcriptionally regulated by NF-κB in acute kidney injury. *Am J Physiol Renal Physiol* 2021; 321: F225-F235 [PMID: 34229478 DOI: 10.1152/ajprenal.00119.2021]

16 Alharbi KS, Fuloria NK, Fuloria S, Rahman SB, Al-Malki WH, Javed Shaikh MA, Thangavelu L, Singh SK, Rama Raju Allam VS, Jha NK, Chellappan DK, Dua K, Gupta G. Nuclear factor-kappa B and its role in inflammatory lung disease. *Chem Biol Interact* 2021; 345: 109568 [PMID: 34181887 DOI: 10.1016/j.cbi.2021.109568]

17 Dai C, Li H, Wang Y, Tang S, Velkov T, Shen J. Inhibition of Oxidative Stress and ALOX12 and NF-κB Pathways Contribute to the Protective Effect of Baicalein on Carbon Tetrachloride-Induced Acute Liver Injury. *Antioxidants (Basel)* 2021; 10 [PMID: 34207230 DOI: 10.3390/antiox10060976]

18 Ren Q, Guo F, Tao S, Huang R, Ma L, Fu P. Flavonoid fisetin alleviates kidney inflammation and apoptosis via inhibiting Src-mediated NF-κB p65 and MAPK signaling pathways in septic AKI mice. *Biomed Pharmacother* 2020; 122: 109772 [PMID: 31918290 DOI: 10.1016/j.biopha.2019.109772]

19 Ma JQ, Li Z, Xie WR, Liu CM, Liu SS. Quercetin protects mouse liver against CCl_4-induced inflammation by the TLR2/4 and MAPK/NF-κB pathway. *Int Immunopharmacol* 2015; 28: 531-539 [PMID: 26218279 DOI: 10.1016/j.intimp.2015.06.036]

20 Aslan A, Gok O, Beyaz S, Ağca CA, Erman O, Zerek A. Ellagic acid prevents kidney injury and oxidative damage via regulation of Nrf-2/NF-κB signaling in carbon tetrachloride induced rats. *Mol Biol Rep* 2020; 47: 7959-7970 [PMID: 33006714 DOI: 10.1007/s11033-020-05873-x]

21 Zhang Z, Zhang L, Zhang Q, Liu B, Li F, Xin Y, Duan Z. HO-1/CO Maintains Intestinal Barrier Integrity through NF-κB/MLCK Pathway in Intestinal HO-1(-/-) Mice. *Oxid Med Cell Longev* 2021; 2021: 6620873 [PMID: 34104309 DOI: 10.1155/2021/6620873]

科学编辑: 张砚梁 制作编辑: 张砚梁

WCJD 世界华人消化杂志®

在线投稿: https://www.baishideng.com

世界华人消化杂志 2023年9月28日; 31(18): 773-781

DOI: 10.11569/wcjd.v31.i18.773

ISSN 1009-3079 (print) ISSN 2219-2859 (online)

临床实践 CLINICAL PRACTICE

含DCE-MRI、DWI定量参数及血清CEA水平的列线图模型对直肠癌术后复发转移风险的预测价值

董伍真, 倪浩亮, 蔡 成

董伍真, 倪浩亮, 蔡成, 金华市中心医院 浙江省金华市 321000

董伍真, 主治医师, 硕士, 研究方向为胃肠外科、肿瘤学.

作者贡献分布: 董伍真负责文章立题和撰写, 倪浩亮负责数据统计分析, 蔡成负责资料收集.

通讯作者: 董伍真, 主治医师, 硕士, 321000, 浙江省金华市婺城区明月街351号, 金华市中心医院. di27676202@163.com

收稿日期: 2023-07-31
修回日期: 2023-08-21
接受日期: 2023-09-21
在线出版日期: 2023-09-28

Predictive value of a nomogram based on DCE-MRI and DWI quantitative parameters and serum CEA level for risk of postoperative recurrence/metastasis of rectal cancer

Wu-Zhen Dong, Hao-Liang Ni, Cheng Cai

Wu-Zhen Dong, Hao-Liang Ni, Cheng Cai, Jinhua Central Hospital, Jinhua 321000, Zhejiang Province, China

Corresponding author: Wu-Zhen Dong, Attending Physician, Master, Jinhua Central Hospital, No. 351 Mingyue Street, Wucheng District, Jinhua 321000, Zhejiang Province, China. di27676202@163.com

Received: 2023-07-31
Revised: 2023-08-21
Accepted: 2023-09-21
Published online: 2023-09-28

Abstract

BACKGROUND

The prognosis of rectal cancer is poor, and early prediction of recurrence and metastasis after radical surgery is of great significance for improving its prognosis. This study integrated multiple influencing factors such as multimodal magnetic resonance imaging (MRI) parameters, tumor markers, and clinicopathological features to develop a nomogram to provide a basis for the development of clinical intervention measures for this malignancy.

AIM

To develop a nomogram based on dynamic contrast enhanced MRI (DCE-MRI) and diffusion-weighted imaging (DWI) quantitative parameters and serum carcinoembryonic antigen (CEA) level, and to analyze the predictive value of this model for the risk of postoperative recurrence and metastasis of rectal cancer, so as to guide the development of clinical intervention measures for this malignancy.

METHODS

A total of 120 patients who underwent laparoscopic-assisted radical resection of rectal cancer at our hospital from March 1, 2019 to February 28, 2022 were selected as research subjects. According to the presence of recurrence/metastasis within 1 year after surgery, the patients were divided into a recurrence/metastasis group (n = 29) and a no recurrence/metastasis group (n = 91). The relevant parameters [apparent diffusion coefficient (ADC), transfer rate constant (Ktrans), blood return constant (Kep), and extravascular extracellular space volume fraction (Ve)] of multimodal MRI imaging techniques were compared between the two groups to analyze their predictive value for postoperative recurrence/metastasis. Univariate analysis with Lasso model screening for predictive factors related to postoperative recurrence/metastasis was performed, and logistic regression analysis was used to analyze the influencing factors of postoperative recurrence/metastasis. A nomogram was developed based on the influencing factors identified, and the predictive value of the model for postoperative recurrence/metastasis was assessed. Calibration curve and decision curve analysis

(DCA) were used to verify the calibration degree and clinical effectiveness of the model, respectively.

RESULTS

ADC in the recurrence/metastasis group was lower than that in the no recurrence/metastasis group, while Ktrans and Kep were higher than those in the no recurrence/metastasis group ($P < 0.05$). Obstruction, degree of differentiation, clinical stage, lymph node metastasis, postoperative CEA, ADC, Ktrans, and Kep were identified to be independent influencing factors on postoperative recurrence/metastasis ($P < 0.05$). The area under the curve of the nomogram was higher than that of ADC, Ktrans, and Kep combined ($P < 0.05$), and the nomogram had good calibration and clinical efficacy.

CONCLUSION

The nomogram developed based on DCE-MRI and DWI quantitative parameters and serum CEA level has appreciated predictive value for postoperative recurrence/metastasis of rectal cancer, and clinical intervention measures can be formulated according to these high risk factors to reduce the risk of postoperative recurrence/metastasis.

© The Author(s) 2023. Published by Baishideng Publishing Group Inc. All rights reserved.

Key Words: Rectal cancer; MRI; Multimodal imaging technology; Recurrence; Metastasis; Nomogram; Prediction

Citation: Dong WZ, Ni HL, Cai C. Predictive value of a nomogram based on DCE-MRI and DWI quantitative parameters and serum CEA level for risk of postoperative recurrence/metastasis of rectal cancer. Shijie Huaren Xiaohua Zazhi 2023; 31(18): 773-781
URL: https://www.wjgnet.com/1009-3079/full/v31/i18/773.htm
DOI: https://dx.doi.org/10.11569/wcjd.v31.i18.773

摘要

背景

直肠癌预后较差, 早期预测直肠癌根治性手术后复发转移对改善预后具有重要意义. 本研究同时整合多模态磁共振成像(magnetic resonance imaging, MRI)技术相关参数、肿瘤标志物、临床病理特征等多种影响因素,并建立列线图模型, 为临床制定干预措施提供依据.

目的

探讨基于磁共振动态增强(dynamic contrast enhanced MRI, DCE-MRI)、磁共振扩散加权成像(diffusion-weighted imaging, DWI)定量参数及血清癌胚抗原(carcinoembryonic antigen, CEA)水平构建列线图模型, 分析该模型对直肠癌术后复发转移风险的预测价值, 以指导临床制定干预措施.

方法

选取2019-03-01/2022-02-28于本院行腹腔镜辅助下直肠癌根治术的120例患者直肠癌为研究对象, 根据患者术后1年内复发转移情况分为复发转移组(n = 29), 无复发转移组(n = 91). 对比两组3.0T MRI多模态成像技术相关参数[表观扩散系数(apparent diffusion coefficient, ADC)、血管通透性常数(Transfer rate constant, Ktrans)、血液回流常数(Rate constant, Kep)、血管外细胞外间隙容积百分比(extravascular extracellular space volume fraction, Ve)]. 单因素、Lasso模型筛选术后复发转移相关预测因子, 采用Logistic回归分析术后复发转移的影响因素. 基于影响因素构建列线图模型, 评价该模型对术后复发转移的预测价值, 校准曲线、决策曲线分析(decision curve analysis, DCA)验证该模型校准度、临床效用性.

结果

复发转移组ADC低于无复发转移组, Ktrans、Kep高于无复发转移组(P<0.05); 梗阻、分化程度、临床分期、淋巴结转移、术后CEA及ADC、Ktrans、Kep为术后复发转移的独立影响因素(P<0.05); 列线图模型预测术后复发转移的AUC高于ADC、Ktrans、Kep联合预测(P<0.05), 且具有良好校准度、临床效用性.

结论

基于DCE-MRI、DWI定量参数及血清CEA水平构建列线图模型对直肠癌术后复发转移具有一定预测价值, 临床可针对高危因素制定干预措施, 有助于降低术后复发转移风险.

© The Author(s) 2023. Published by Baishideng Publishing Group Inc. All rights reserved.

关键词: 直肠癌; MRI; 多模态成像技术; 复发; 转移; 列线图; 预测

核心提要: 基于磁共振动态增强、磁共振扩散加权成像定量参数及血清癌胚抗原水平构建列线图模型, 对直肠癌术后复发转移具有一定预测价值, 有助于降低术后复发转移风险.

文献来源: 董伍真, 倪浩亮, 蔡成. 含DCE-MRI、DWI定量参数及血清CEA水平的列线图模型对直肠癌术后复发转移风险的预测价值. 世界华人消化杂志 2023; 31(18): 773-781
URL: https://www.wjgnet.com/1009-3079/full/v31/i18/773.htm
DOI: https://dx.doi.org/10.11569/wcjd.v31.i18.773

0 引言

我国直肠癌发病率、病死率逐年上升, 已严重威胁患者生命安全, 临床常采用根治性手术治疗, 但术后约有20%-60%患者发生复发转移, 导致预后较差[1]. 因而早期预测直肠癌根治性手术后复发转移对改善患者预后具有重要意义. 目前临床主要采用美国癌症联合委员会

-TNM分期系统(AJC-TNM)、血清肿瘤标志物等预判复发转移, 其中AJC-TNM系统仅考虑肿瘤解剖学特性, 易忽视肿瘤分化程度等生物学特性, 而不同血清肿瘤新型标志物可能存在特异性低等问题, 因而需建立联合预测模型[2]. 多模态磁共振成像(magnetic resonance imaging, MRI)可直观显示肿瘤血流动力学信息、病灶形态学特征, 且在预防局部复发等方面具有一定应用优势[3,4]. 故而探究直肠癌术后复发转移与影像学特征相关性, 对直肠癌临床治疗方案制定具有一定参考价值. 既往研究表明列线图依据可纳入更多危险因素, 可评估个体发生结局事件的概率, 提高预测效果准确性[5,6]. 但同时整合多模态MRI成像技术相关参数、肿瘤标志物、临床病理特征等多种影响因素尚未见报道, 基于此, 本研究对比分析直肠癌术后复发转移者3.0T MRI多模态成像技术相关参数, 采用Lasso-Logistic回归分析术后复发转移的影响因素, 并建立列线图模型, 为临床早期制定干预措施提供依据.

1 材料和方法

1.1 材料 选取2019-03-01/2022-02-28于本院行腹腔镜辅助下直肠癌根治术的120例直肠癌患者为研究对象, 其中男69例、女51例, 年龄53-67(60.32±3.19)岁, 体重指数20-28(24.15±1.78) kg/m^2, 组织类型: 管状腺癌105例、粘液腺癌12例、印绒细胞癌3例; 分化程度: 低分化17例、中高分化103例. 本研究经本院伦理委员会批准. 纳入标准: 符合直肠癌诊断标准[7], 且经病理组织学证实; 首次就诊且未发生远处转移; 术前未接受放疗或辅助化疗者; 符合手术指征者; 根治性切除采用全直肠系膜切除术; 单一病灶; 美国东部肿瘤协作组评分≤2分; 美国麻醉医师协会分级为Ⅰ-Ⅱ级[8]; 签署知情同意书. 排除标准: 合并其他恶性肿瘤者; 既往直肠手术史者; MRI检查禁忌者; 非原发性直肠癌者; 伴有心肺功能障碍者; 腹腔出血或肿胀者; 预计生存期≤3 mo.

1.2 方法

1.2.1 治疗方法与随访调查: 研究对象均行腹腔镜辅助下直肠癌根治术, 使用德国STORZ腹腔镜、内镜电视摄像系统与冷光源系统进行手术治疗, 采用静息复合麻醉, 在脐轮上缘置入腹腔镜, 设置辅助切口取出癌组织, 然后清除淋巴结、切除直肠系膜. 术后随访, 每3 mo随访1次, 统计术后1年内复发转移情况, 腹部超声、纤维结肠镜、病理检查等证实结肠肿瘤复发转移, 包括出现新直肠癌病灶、盆腔转移灶、远处转移灶[9].

1.2.2 收集临床资料: 以查阅病历方式收集临床资料, 包括性别、年龄、BMI、梗阻、肿瘤直径、组织类型、分化程度、浸润深度、临床分期[10]、淋巴结转移、手术时间、输血、术后辅助化疗、术后住院时间、术后癌胚抗原(carcinoembryonic antigen, CEA), 其中采用罗氏Cobas e601电化学发光分析仪检测术后首次常规体检时血清CEA水平, 判定CEA水平分界范围: <5.0 μg/L、≥5.0 μg/L[11].

1.2.3 3.0T MRI多模态成像技术检查: 研究对象治疗前接受3.0T MRI(Siemens Magnetom Verio)扫描仪扫描, 每期采集时间10 s, 共扫描40期. (1)MRI扫描部位轴位T_1加权成像、矢状位T_2加权成像, 层厚4 mm, 脉冲重复、回波时间分别为700 ms、11 ms, 层数24, 视野230 mm; 冠状压脂T_2加权成像层厚4 nn, 脉冲重复、回波时间分别为4500 ms、85 ms, 层数20, 视野240 mm; (2)对比增强扫描前进行DWI扫描, 采用平面回波序列, 扫描参数: TR 7200 ms、TE 88 ms、层厚4 mm、层间距6 mm, 激励次数2, 视野340 mm, 矩阵192 mm×192 mm, b值分别为0、800 s/mm^2; (3)DCE-MRI扫描T_1容积内插体部(VIBE)横断位, 视野260 mm×260 mm, 层厚3.6 mm, 脉冲重复、回波时间分别为5.08 ms、1.74 ms, 矩阵138×192, 层间距3.6 mm×20%, 然后翻转角2°、15°序列, 以计算原始T_1值; 以2.0 mL/s速率注射造影剂钆喷酸葡胺(北京北陆药业股份有限公司)0.1 mmol/kg, 然后以相同注射速率注入生理盐水20 mL, 采用翻转角15°的VIBE序列扫描35期, 9.3 s/期. 扫描结束后采用Siemens 3.0T MRI Verio工作站处理数据, 表观扩散系数(apparent diffusion coefficient, ADC): 依据动态增强图像确定病变位置, 以病变实性部分为研究区域, 并检测3个感兴趣区(ROI), 计算平均值. 采用4D tissue软件分析定量增强参数: 选取病变强化明显区域(3个)为ROI, 结合原始T_1值, 参照Tolfs模型计算血管通透性常数(Ktrans)、血管外细胞外间隙容积百分比(Ve)、血液回流常数(Kep), 分别计算平均值. 由2位具有放射专科10年以上工作经验的副主任医师进行扫描操作分析数据, 并进行多模态参数的一致性检验.

统计学处理 采用SPSS 24.0分析数据, 计量资料以(mean±SD)表示, 组间比较采用t检验; 计数资料以n(%)表示, 采用χ^2检验或Fisher确切概率法分析; 单因素、Lasso-Logistic回归分析术后复发转移的独立影响因素; 采用R4.0.3软件构建列线图风险预测模型; 绘制受试者工作特征曲线(receiver operator characteristic, ROC)并计算ROC下面积(area under the curve, AUC), 不同预测方案间比较采用Z检验; 采用Boostrap法进行1000次内部抽样验证列线图模型一致性, 以减少过度拟合偏差; 临床有效性验证通过决策曲线分析(decision curve analysis, DCA), 量化列线图模型在不同

阈值概率下的净收益, 以P<0.05为差异有统计学意义.

2 结果

2.1 术后复发转移情况 120例直肠癌术后患者中, 术后1年经临床手术或实验室检查确诊出现29例复发转移, 其中局部复发9例, 远处转移18例, 局部复发伴转移2例. 局部复发: 盆腔复发6例、肠内复发3例; 远处转移: 肝转移8例、肺转移5例、骨转移4例、多发转移1例; 2例局部复发伴转移分别为盆腔复发伴肝转移, 肠内复发伴肝转移.

2.2 直肠癌术后复发转移的单因素分析 单因素分析可知, 梗阻、肿瘤直径、分化程度、临床分期、淋巴结转移、术后CEA及3.0T MRI多模态成像技术相关参数ADC、Ktrans、Kep均与直肠癌术后复发转移有关(P<0.05). 见表1.

2.3 DCE-MRI、DWI定量参数对直肠癌术后复发转移的预测价值 以直肠癌术后转移复发为阳性, 无转移复发为阴性, 绘制ADC、Ktrans、Kep联合预测直肠癌术后复发转移的ROC曲线, 结果可见, 联合预测AUC值为0.899(95%CI: 0.830-0.947), 敏感度为89.66%, 特异度为76.67%. 见图1.

2.4 直肠癌术后复发转移的多因素分析

2.4.1 直肠癌术后复发转移的相关因素的筛选: 本研究纳入120例行直肠癌手术患者(术后复发转移29例, 无复发转移91例), 单因素分析差异有统计学意义的9个因素经Lasso回归筛选出8个因素: 梗阻、分化程度、临床分期、淋巴结转移、术后CEA及ADC、Ktrans、Kep.

2.4.2 直肠癌术后复发转移的多因素Logistic回归分析: 以直肠癌术后复发转移与否为因变量(未发生 = 0, 发生 = 1), 单因素分析与Lasso回归筛选相吻合的8个变量作为自变量(赋值见表2), 进行多因素Logistic回归分析, 结果显示, 梗阻、分化程度、临床分期、淋巴结转移、术后CEA及ADC、Ktrans、Kep均为直肠癌术后复发转移的独立影响因素(P<0.05). 见表3.

2.5 建立列线图风险预测模型 将2.3得出的独立影响因素进行整合, 构建预测直肠癌术后复发转移的列线图模型, 见图2.

2.6 验证列线图风险预测模型 ROC曲线显示, 该模型AUC分别为0.954(95%CI: 0.901-1.000)明显高于上述3.0T DCE-MRI、DWI定量参数ADC、Ktrans、Kep联合预测AUC值, 见图3.

校准曲线显示, 该模型预测概率与实际概率关系的校准图, 见图4, 提示预测可靠性较高. 列线图模型经Boostrap法进行1000次内部抽样验证后, 得到模型预测值与实际观察值趋于45°斜线, 提示该模型校准度良好.

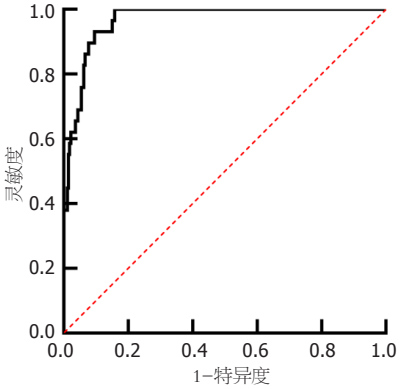

DOI: 10.11569/wcjd.v31.i18.773 **Copyright** ©The Author(s) 2023.

图 1 DCE-MRI、DWI定量参数预测直肠癌术后复发转移的ROC曲线. DCE-MRI: 磁共振动态增强; DWI: 磁共振扩散加权成像; ROC: 受试者工作特征曲线.

DCA曲线显示, 列线图模型相较于单纯DCE-MRI、DWI定量参数, 可获取更大的净获益, 见图5.

3 讨论

直肠癌细胞增殖能力增强, 癌细胞种植于其他粘膜、根治术清除不彻底均可导致陈旧病灶复发[12,13]. 本研究结果显示, 直肠癌术后复发转移率为24.17%, 这与既往研究报道结果相似[14], 提示临床急需建立早期预测直肠癌术后复发转移风险的预测模型.

3.0T MRI多模态成像技术可探测出体内水分子扩散运动变化情况, 并可反映肿瘤组织血流动力学情况[15,16]. ADC降低可能与巨噬细胞浸润、血管变化有关[17]. 本研究结果显示, 复发转移组ADC低于无复发转移组, 这可能是由于直肠癌细胞数量较多, 导致组织密度增加、细胞外间隙减小, 减弱水分子在组织内扩散能力, 进而降低ADC. Ktrans可反映内皮细胞间隙完整性, Kep升高表明肿瘤细胞增殖速度越快, 肿瘤细胞所需营养成分越多, 致使新生血管形成, 而Ktrans、Ve、Kep可定量评估病灶组织新生血管形成[18,19]. 本研究结果显示, 复发转移组Ktrans、Kep高于无复发转移组, 这与既往研究不同[20], 其原因在于本研究纳入研究对象均在术前进行3.0T MRI多模态成像技术检查, 致使Ktrans、Kep呈高表达状态. 由此推测Ktrans、Kep可能与复发转移密切相关, 可能作为预测复发转移的潜在指标.

Lasso可压缩部分回归系统, 保留子集选择、岭回归, Lasso-Logistic回归分析可解决多重共线性问题, 可选择某个哑变量化后的变量, 因而选择的变量对结果具有较好的解释性[21]. 本研究结果显示梗阻、分化程度、临床分期、淋巴结转移、术后CEA及ADC、Ktrans、Kep为直肠癌术后复发转移的独立影响因素. 癌组织血流速度快、内皮细胞间隙增宽可加快对比剂进出血管速

表 1　直肠癌术后复发转移的单因素分析

因素	复发转移组(n = 29)	无复发转移组(n = 91)	t/χ^2	P
性别			0.020	0.889
男	17(58.62)	52(57.14)		
女	12(41.38)	39(42.86)		
年龄(岁)	57.82 ± 6.85	56.94 ± 7.12	0.585	0.560
BMI(kg/m^2)	23.94 ± 2.25	23.59 ± 2.41	0.692	0.491
梗阻			7.664	0.006
有	19(65.52)	33(36.26)		
无	10(34.48)	58(63.74)		
肿瘤直径(cm)	8.74 ± 2.22	6.25 ± 1.59	6.635	0.000
组织类型			0.786	0.675
管状腺癌	24(82.76)	81(89.01)		
粘液腺癌	4(13.79)	8(8.79)		
印戒细胞癌	1(3.45)	2(2.20)		
分化程度			5.664	0.017
中、高分化	21(72.41)	82(90.11)		
低分化	8(27.59)	9(9.89)		
临床分期			10.232	0.001
Ⅰ-Ⅱ期	9(31.03)	59(64.84)		
Ⅲ期	20(68.97)	32(35.16)		
神经血管侵犯			0.110	0.741
有	13(44.83)	44(48.35)		
无	16(55.17)	47(51.65)		
直肠系膜浸润深度			0.003	0.955
T1-T2	2(6.90)	6(6.59)		
T3-T4	27(93.10)	85(93.41)		
淋巴结转移			7.069	0.008
有	19(65.52)	34(37.36)		
无	10(34.48)	57(62.64)		
手术时间			0.468	0.494
<120 min	7(24.14)	28(30.77)		
≥120 min	22(75.86)	63(69.23)		
输血			3.064	0.080
有	11(37.93)	33(36.26)		
无	18(62.07)	58(63.74)		
术后CEA			8.950	0.003
<5.0 μg/L	10(34.48)	60(65.93)		
≥5.0 μg/L	19(65.52)	31(34.07)		
术后辅助化疗			0.253	0.615
有	16(55.17)	55(60.44)		
无	13(44.83)	36(39.56)		
术后住院时间			1.343	0.246
<14 d	13(44.83)	52(57.14)		
≥14 d	16(55.17)	39(42.86)		
MRI多模态参数				
ADC(×10^{-3} mm^2/s)	0.81 ± 0.10	1.12 ± 0.15	10.402	0.000
Ktrans(min)	0.45 ± 0.08	0.37 ± 0.06	5.745	0.000
Kep(min)	1.05 ± 0.25	0.87 ± 0.19	4.101	0.000
Ve	0.25 ± 0.06	0.27 ± 0.08	1.238	0.218

BMI: 体质量指数; CEA: 癌胚抗原; MRI: 磁共振成像; ADC: 表观扩散系数; Ktrans: 血管通透性常数; Kep: 血液回流常数; Ve: 血管外细胞外间隙容积百分比.

表 2　赋值量表

变量	赋值情况
梗阻	无 = 0, 有 = 1
分化程度	低分化 = 1, 中、高分化 = 2
临床分期	Ⅰ－Ⅱ期 = 1, Ⅲ期 = 2
淋巴结转移	无 = 0, 有 = 1
术后CEA	<5.0 μg/L = 1, ≥5.0 μg/L = 2
ADC	连续变量, 按实际值
Ktrans	连续变量, 按实际值
Kep	连续变量, 按实际值

CEA: 癌胚抗原; ADC: 表观扩散系数; Ktrans: 血管通透性常数; Kep: 血液回流常数.

表 3　直肠癌术后复发转移的多因素Logistic回归分析

因素	赋值情况	β	S.E.	Wald χ^2	OR	95%CI	*P*
梗阻	无 = 0, 有 = 1	1.864	0.474	15.460	6.448	1.374–30.258	<0.001
分化程度	低分化 = 1, 中、高分化 = 2	–0.620	0.125	24.631	0.538	0.405–0.714	<0.001
临床分期	Ⅰ－Ⅱ期 = 1, Ⅲ期 = 2	2.170	0.392	30.632	8.754	1.859–41.226	<0.001
淋巴结转移	无 = 0, 有 = 1	2.169	0.499	18.896	8.751	2.145–35.698	<0.001
术后CEA	<5.0 μg/L = 1, ≥5.0 μg/L = 2	2.093	0.403	26.985	8.113	2.020–32.585	<0.001
ADC	连续变量, 按实际值	–0.684	0.154	19.704	0.505	0.372–0.685	<0.001
Ktrans	连续变量, 按实际值	1.973	0.491	16.146	7.192	1.452–35.621	<0.001
Kep	连续变量, 按实际值	1.905	0.425	20.099	6.722	1.374–32.884	<0.001

CEA: 癌胚抗原; ADC: 表观扩散系数; Ktrans: 血管通透性常数; Kep: 血液回流常数.

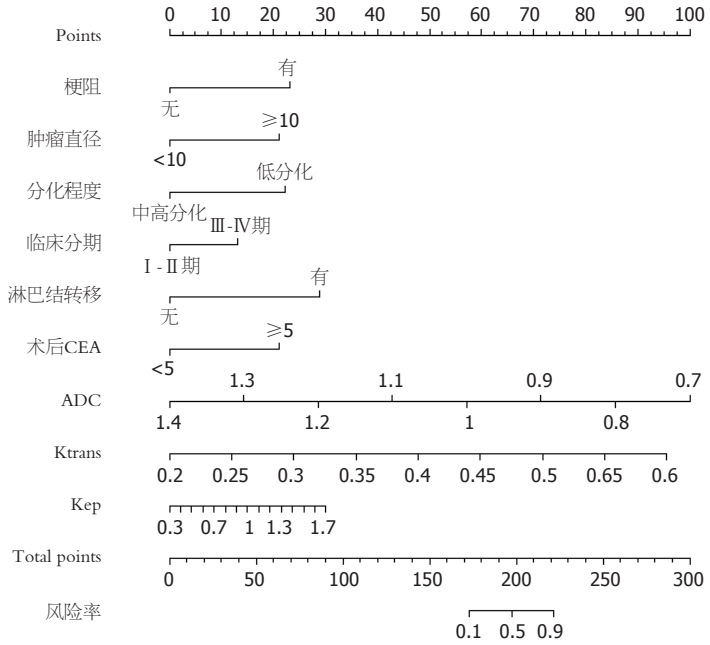

DOI: 10.11569/wcjd.v31.i18.773 **Copyright** ©The Author(s) 2023.

图 2　预测直肠癌术后复发转移的列线图模型. CEA: 癌胚抗原; ADC: 表观扩散系数; Ktrans: 血管通透性常数.

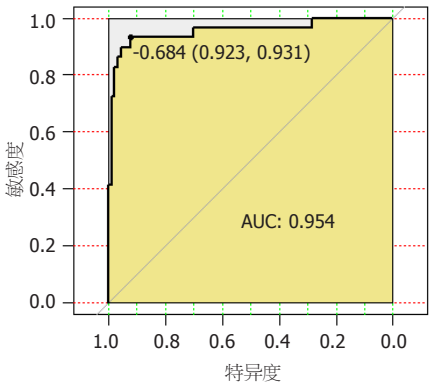

DOI: 10.11569/wcjd.v31.i18.773 **Copyright** ©The Author(s) 2023.

图 3　列线图模型的ROC曲线. AUC: 曲线下面积; ROC: 受试者工作特征曲线.

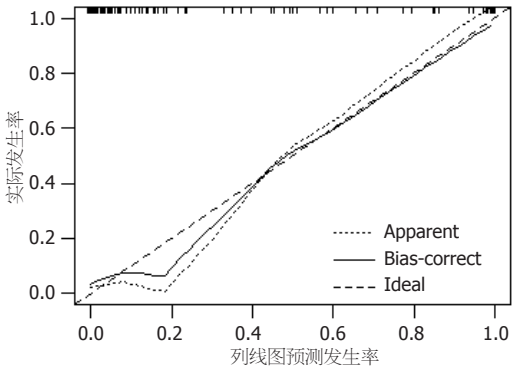

B = 1000 repetitions, boot Mean absolute error = 0.03, *n* =120

DOI: 10.11569/wcjd.v31.i18.773 **Copyright** ©The Author(s) 2023.

图 4　列线图模型内部验证的校准曲线.

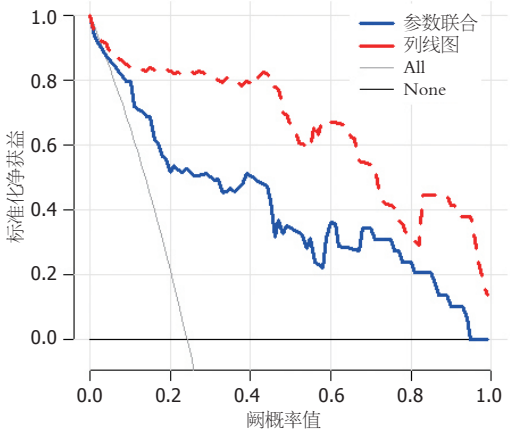

DOI: 10.11569/wcjd.v31.i18.773 **Copyright** ©The Author(s) 2023.

图 5　列线图模型的DCA曲线. DCA: 决策曲线分析.

度, 因而Ktrans、Kep升高, ADC降低[22]. 由此推测ADC、Ktrans、Kep异常变化可能提示临床分期增高、肿瘤侵袭能力增强、血管通透性增高. 梗阻可促使肠壁血液循环降低, 引发肠道穿孔, 致使癌细胞脱落并种植于腹腔内, 加之机体对有毒物质清除能力降低, 可激活癌细胞致使肿瘤复发转移[23]. 分化程度降低、临床分期越高、肿瘤入侵淋巴管可增加手术难度, 若术中未完全切除肿瘤或淋巴结, 可造成肿瘤复发转移[24]. CEA可促使肿瘤细胞向周围组织侵袭转移[25]. 临床工作者应重视上述影响因素, 并予以相应干预措施, 以降低术后复发转移风险. 相较于既往研究报道[26,27], 本研究探讨3.0T MRI多模态成像技术相关参数、临床病理特征及血清肿瘤标志物对术后复发转移的预测效能, 这也是本研究创新之处. 本研究基于独立影响因素构建列线图模型, 该模型预测术后复发转移的AUC为0.954, 显示出良好预测效能, 且具有良好区分度与一致性, 表明该模型个体化预测术后复发转移具有可靠性. 但这些结果并未充分说明该模型是否在临床实际中应用, 本研究进一步分析发现列线图模型相较于单纯3.0T MRI多模态成像技术相关参数, 可获取更大净获益, 这也是本研究创新之处, 提示基于3.0T MRI多模态成像技术相关参数建立预测术后复发转移的列线图模型, 可获得直肠癌患者术后复发转移的概率. 临床医师应鼓励高危人群定期接受结肠镜检查, 并予以化疗、药物辅助治疗.

4 结论

综上所述, 梗阻、分化程度、临床分期、淋巴结转移、术后CEA及ADC、Ktrans、Kep为直肠癌术后复发转移的独立影响因素, 基于以上影响因素构建的列线图模型对复发转移具有一定预测效能. 但本研究仅探究术后1年复发风险, 受限于人力资源、科研经费、时间等, 样本量较小, 且未进行外部验证, 有待临床日后扩大样本量, 利用不同中心数据或新增病例做进一步验证.

文章亮点

实验背景

直肠癌细胞增殖能力增强, 癌细胞种植于其他粘膜、根治术清除不彻底均可导致陈旧病灶复发, 临床急需建立早期预测直肠癌术后复发转移风险的预测模型.列线图依据可纳入更多危险因素, 可评估个体发生结局事件的概率, 提高预测效果准确性. 本研究同时整合多模态MRI成像技术相关参数、肿瘤标志物、临床病理特征等多种影响因素建立列线图模型, 为临床早期制定干预措施提供依据.

实验动机

探讨基于磁共振动态增强(dynamic contrast enhanced MRI, DCE-MRI)、磁共振扩散加权成像(diffusion-weighted imaging, DWI)定量参数及血清癌胚抗原(carcinoembryonic antigen, CEA)水平构建列线图模型, 分

析该模型对直肠癌术后复发转移风险的预测价值, 以指导临床制定干预措施.

实验目标

本研究探讨3.0T MRI多模态成像技术相关参数、临床病理特征及血清肿瘤标志物对术后复发转移的预测效能.

实验方法

选取2019-03-01/2022-02-28于本院行腹腔镜辅助下直肠癌根治术的120例患者直肠癌为研究对象, 根据患者术后1年内复发转移情况分为复发转移组(n = 29), 无复发转移组(n = 91). 单因素、Lasso模型筛选术后复发转移的影响因素. 基于影响因素构建列线图模型.

实验结果

复发转移组ADC低于无复发转移组, Ktrans、Kep高于无复发转移组(P<0.05); 梗阻、分化程度、临床分期、淋巴结转移、术后CEA及ADC、Ktrans、Kep均为直肠癌术后复发转移的独立影响因素(P<0.05); 列线图模型预测术后复发转移的AUC高于ADC、Ktrans、Kep联合预测(P<0.05), 且具有良好校准度、临床效用性, 设计合理, 数据详实.

实验结论

梗阻、分化程度、临床分期、淋巴结转移、术后CEA及ADC、Ktrans、Kep为直肠癌术后复发转移的独立影响因素, 基于以上影响因素构建的列线图模型对复发转移具有一定预测效能.

展望前景

基于3.0T MRI多模态成像技术相关参数建立预测术后复发转移的列线图模型, 可获得直肠癌患者术后复发转移的概率. 设计合理, 数据详实, 值得推广继承和研究, 对临床具有指导意义. 临床医师应鼓励高危人群定期接受结肠镜检查, 并予以化疗、药物辅助治疗.

5 参考文献

1 Fernandes MC, Gollub MJ, Brown G. The importance of MRI for rectal cancer evaluation. *Surg Oncol* 2022; 43: 101739 [PMID: 35339339 DOI: 10.1016/j.suronc.2022.101739]

2 Mizushima H, Sakimura Y, Nishimura A, Tawara H, Hayashi K, Kato K, Tsuji T, Yamamoto D, Kitamura H, Kadoya S, Bando H, Kurumaya H, Minato H. Solitary pleural metastasis in rectal cancer. *Clin J Gastroenterol* 2022; 15: 164-170 [PMID: 34988881 DOI: 10.1007/s12328-021-01565-6]

3 Deal M, Bardet F, Walker PM, de la Vega MF, Cochet A, Cormier L, Bentellis I, Loffroy R. Three-dimensional nuclear magnetic resonance spectroscopy: a complementary tool to multiparametric magnetic resonance imaging in the identification of aggressive prostate cancer at 3.0T. *Quant Imaging Med Surg* 2021; 11: 3749-3766 [PMID: 34341747 DOI: 10.21037/qims-21-331]

4 Delli Pizzi A, Cianci R, Genovesi D, Esposito G, Timpani M, Tavoletta A, Pulsone P, Basilico R, Gabrielli D, Rosa C, Caravatta L, Di Tommaso M, Caulo M, Filippone A. Performance of diffusion-weighted magnetic resonance imaging at 3.0T for early assessment of tumor response in locally advanced rectal cancer treated with preoperative chemoradiation therapy. *Abdom Radiol (NY)* 2018; 43: 2221-2230 [PMID: 29332248 DOI: 10.1007/s00261-018-1457-8]

5 Li T, Huang J, Lei P, Yang X, Chen Z, Chen P, Zhai J, Guo X, Wei H. A novel nomogram for anastomotic leakage after surgery for rectal cancer: a retrospective study. *Peer J* 2022; 10: e14437 [PMID: 36518266 DOI: 10.7717/peerj.14437]

6 Song J, Chen Z, Huang D, Wu Y, Lin Z, Chi P, Xu B. Nomogram Predicting Overall Survival of Resected Locally Advanced Rectal Cancer Patients with Neoadjuvant Chemoradiotherapy. *Cancer Manag Res* 2020; 12: 7375-7382 [PMID: 32884350 DOI: 10.2147/CMAR.S255981]

7 中华人民共和国卫生和计划生育委员会医政医管局, 中华医学会肿瘤学分会. 中国结直肠癌诊疗规范(2017年版). 中华外科杂志 2018; 56: 241-258 [DOI: 10.3760/cma.j.issn.0529-5815.2018.04.001]

8 Hawkins JL. American Society of Anesthesiologists' Practice Guidelines for Obstetric Anesthesia: update 2006. *Int J Obstet Anesth* 2007; 16: 103-105 [PMID: 17293104 DOI: 10.1016/j.ijoa.2007.01.001]

9 李东言, 杜斌, 郑燕君, 沈友辉. 结肠癌经肠镜诊断及病理结果与CEA、CA199水平的相关性分析. 中国实验诊断学 2018; 22: 1744-1746 [DOI: 10.3969/j.issn.1007-4287.2018.10.021]

10 Weiser MR. AJCC 8th Edition: Colorectal Cancer. *Ann Surg Oncol* 2018; 25: 1454-1455 [PMID: 29616422 DOI: 10.1245/s10434-018-6462-1]

11 赵芳. 徐斌. 蒋敬庭. 吴昌平. 未转移结直肠癌患者术后转移风险预测列线图的构建. 临床检验杂志 2018; 36: 388-391 [DOI: 10.13602/j.cnki.jcls.2018.05.18]

12 Deng HY, Zhu XQ, Ding YY, Li JD, Yang J, Ke TF, Wang R, Chen Q, Hu J, Wang YY, Liao CD. Multislice spiral CT images combined with CEA and lymphocyte-to-neutrophil ratio predict recurrence and post-operative metastasis of rectal cancer. *Mol Cell Probes* 2020; 50: 101502 [PMID: 31891748 DOI: 10.1016/j.mcp.2019.101502]

13 Svensson Neufert R, Jörgren F, Buchwald P. Impact of rectal washout on recurrence and survival after anterior resection for rectal cancer. *BJS Open* 2022; 6 [PMID: 36458839 DOI: 10.1093/bjsopen/zr]

14 陈育洪, 程黎阳, 陈俊勇, 李泽航, 王乐霄. 腹腔镜辅助下右半结肠癌根治术后复发转移危险因素及风险列线图模型的建立. 贵州医科大学学报 2021; 46: 840-845 [DOI: 10.19367/j.cnki.2096-8388.2021.07.016]

15 Gao F, Shi B, Wang P, Wang C, Fang X, Dong J, Lin T. The Value of Intravoxel Incoherent Motion Diffusion-Weighted Magnetic Resonance Imaging Combined With Texture Analysis of Evaluating the Extramural Vascular Invasion in Rectal Adenocarcinoma. *Front Oncol* 2022; 12: 813138 [PMID: 35311135 DOI: 10.3389/fonc.2022.813138]

16 Xia Y, Wang L, Wu Z, Tan J, Fu M, Fu C, Pan Z, Zhu L, Yan F, Shen H, Ma Q, Cai G. Comparison of Computed and Acquired DWI in the Assessment of Rectal Cancer: Image Quality and Preoperative Staging. *Front Oncol* 2022; 12: 788731 [PMID: 35371999 DOI: 10.3389/fonc.2022.788731]

17 Cai C, Hu T, Gong J, Huang D, Liu F, Fu C, Tong T. Multiparametric MRI-based radiomics signature for preoperative estimation of tumor-stroma ratio in rectal cancer. *Eur Radiol* 2021; 31: 3326-3335 [PMID: 33180166 DOI: 10.1007/s00330-020-07403-6]

18 Ciolina M, Caruso D, De Santis D, Zerunian M, Rengo M, Alfieri N, Musio D, De Felice F, Ciardi A, Tombolini V, Laghi

A. Dynamic contrast-enhanced magnetic resonance imaging in locally advanced rectal cancer: role of perfusion parameters in the assessment of response to treatment. *Radiol Med* 2019; 124: 331-338 [PMID: 30560501 DOI: 10.1007/s11547-018-0978-0]
19 Fang J, Sun W, Wu D, Pang P, Guo X, Yu C, Lu W, Tang G. Value of texture analysis based on dynamic contrast-enhanced magnetic resonance imaging in preoperative assessment of extramural venous invasion in rectal cancer. *Insights Imaging* 2022; 13: 179 [PMID: 36417020 DOI: 10.1186/s13244-022-01316-2]
20 Chen Y, Yang X, Wen Z, Liu Y, Lu B, Yu S, Xiao X. Association between high-resolution MRI-detected extramural vascular invasion and tumour microcirculation estimated by dynamic contrast-enhanced MRI in rectal cancer: preliminary results. *BMC Cancer* 2019; 19: 498 [PMID: 31133005 DOI: 10.1186/s12885-019-]
21 Li Z, Ma X, Shen F, Lu H, Xia Y, Lu J. Evaluating treatment response to neoadjuvant chemoradiotherapy in rectal cancer using various MRI-based radiomics models. *BMC Med Imaging* 2021; 21: 30 [PMID: 33593304 DOI: 10.1186/s12880-021-00560-0]
22 Chen Y, Jiang Z, Guan X, Li H, Li C, Tang C, Lei Y, Dang Y, Song B, Long L. The value of multi-parameter diffusion and perfusion magnetic resonance imaging for evaluating epithelial-mesenchymal transition in rectal cancer. *Eur J Radiol* 2022; 150: 110245 [PMID: 35299114 DOI: 10.1016/j.ejrad.2022.110245]
23 Biondo S, Gálvez A, Ramírez E, Frago R, Kreisler E. Emergency surgery for obstructing and perforated colon cancer: patterns of recurrence and prognostic factors. *Tech Coloproctol* 2019; 23: 1141-1161 [PMID: 31728784 DOI: 10.1007/s10151-019-02110-x]
24 Morohashi H, Sakamoto Y, Miura T, Ichinohe D, Umemura K, Akaishi T, Sato K, Kuwata D, Yamazaki K, Wakiya T, Hakamada K. Effective dissection for rectal cancer with lateral lymph node metastasis based on prognostic factors and recurrence type. *Int J Colorectal Dis* 2021; 36: 1251-1261 [PMID: 33527145 DOI: 10.1007/s00384-021-03870-5]
25 Lai IL, You JF, Chern YJ, Tsai WS, Chiang JM, Hsieh PS, Hung HY, Hsu YJ. The risk factors of local recurrence and distant metastasis on pT1/T2N0 mid-low rectal cancer after total mesorectal excision. *World J Surg Oncol* 2021; 19: 116 [PMID: 33849564 DOI: 10.1186/s12957-021-02223-4]
26 曹世长, 程建平, 于久飞. 基于新型血小板指数评分Nomograms模型对结直肠癌术后复发的预测价值. 中华肿瘤防治杂志 2022; 29: 431-439 [DOI: 10.16073/j.cnki.cjcpt.2022.06.09]
27 刘书霞, 张磊, 石远凯, 韩晓红. 非转移性结直肠癌患者术后预后影响因素分析及列线图预测模型的构建. 中华肿瘤杂志 2022; 44: 167-172 [DOI:10.3760/cma.j.cn112152-20200321-00244]

科学编辑: 张砚梁 制作编辑: 张砚梁

ISSN 1009-3079 (print) ISSN 2219-2859 (online) DOI: 10.11569 © 2023 Baishideng Publishing Group Inc. All rights reserved.

• 消息 •

《世界华人消化杂志》性质、刊登内容及目标

本刊讯 《世界华人消化杂志》[国际标准刊号ISSN 1009-3079 (print), ISSN 2219-2859 (online), DOI: 10.11569, *Shijie Huaren Xiaohua Zazhi*/*World Chinese Journal of Digestology*], 是一本由来自国内31个省、市、自治区、和香港特别行政区和719位胃肠病学和肝病学专家支持的开放存取的同行评议的半月刊杂志, 旨在推广国内各地的胃肠病学和肝病学领域临床实践和基础研究相结合的最具有临床意义的原创性及各类评论性的文章, 使其成为一种公众资源, 同时科学家、医生、患者和学生可以通过这样一个不受限制的平台来免费获取全文, 了解其领域的所有的关键的进展, 更重要的是这些进展会为本领域的医务工作者和研究者服务, 为他们的患者及基础研究提供进一步的帮助.

除了公开存取之外, 《世界华人消化杂志》的另一大特色是对普通读者的充分照顾, 即每篇论文都会附带有一组供非专业人士阅读的通俗易懂的介绍大纲, 包括实验背景、实验动机、实验目标、实验方法、实验结果、实验结论、展望前景.

《世界华人消化杂志》报道的内容包括食管、胃、肠、肝、胰肿瘤, 食管疾病、胃肠及十二指肠疾病、肝胆疾病、肝脏疾病、胰腺疾病、感染、内镜检查法、流行病学、遗传学、免疫学、微生物学, 以及胃肠道运动对神经的影响、传送、生长因素和受体、营养肥胖、成像及高科技技术.

《世界华人消化杂志》的目标是出版高质量的胃肠病学和肝病学领域的专家评论及临床实践和基础研究相结合具有实践意义的文章, 为内科学、外科学、感染病学、中医药学、肿瘤学、中西医结合学、影像学、内镜学、介入治疗学、病理学、基础研究等医生和研究人员提供转换平台, 更新知识, 为患者康复服务.

WCJD 世界华人消化杂志®

在线投稿: https://www.baishideng.com

世界华人消化杂志 2023年9月28日; 31(18): 782-790

DOI: 10.11569/wcjd.v31.i18.782

ISSN 1009-3079 (print) ISSN 2219-2859 (online)

临床实践 CLINICAL PRACTICE

维生素D联合复方谷氨酰胺治疗学龄前儿童肠系膜淋巴结炎的疗效及对细胞免疫功能的影响

郑 静, 郑盛华, 应雪娜

郑静, 郑盛华, 应雪娜, 岱山县第一人民医院儿科 浙江省舟山市 316200

郑静, 副主任医师, 研究方向为儿呼吸.

作者贡献分布: 郑静负责立项相关, 主导实施研究课题; 郑盛华负责资料收集; 应雪娜负责项目收尾统计总结分析等.

通讯作者: 郑静, 副主任医师, 316200, 浙江省岱山县高亭镇康健路88号, 浙江省岱山县第一人民医院. zhengjing0620@163.com

收稿日期: 2023-07-22
修回日期: 2023-08-31
接受日期: 2023-09-18
在线出版日期: 2023-09-28

Vitamin D combined with compound glutamine for treatment of mesenteric lymphadenitis in preschool children: Efficacy and effect on cellular immune function

Jing Zheng, Sheng-Hua Zheng, Xue-Na Ying

Jing Zheng, Sheng-Hua Zheng, Xue-Na Ying, Department of Pediatrics, The First People's Hospital of Daishan County, Zhoushan 316200, Zhejiang Province, China

Corresponding author: Jing Zheng, Deputy Chief Physician, The First People's Hospital of Daishan County, No. 88 Kangjian Road, Gaoting Town, Daishan County, Zhoushan 316200, Zhejiang Province, China. zhengjing0620@163.com

Received: 2023-07-22
Revised: 2023-08-31
Accepted: 2023-09-18
Published online: 2023-09-28

Abstract

BACKGROUND

Mesenteric lymphadenitis (ML) is a major cause of acute diarrhoea in children and affects their health. The etiology of ML is not fully understood and is generally thought to be caused by respiratory viral or bacterial infections, which are closely related to immunocompromise. Vitamin D and compound glutamine have been shown to have immune-regulating effects. This study was conducted to investigate the effects of vitamin D combined with compound glutamine in children with ML.

AIM

To evaluate the efficacy of vitamin D combined with compound glutamine in the treatment of ML in preschool children and analyze its influence on cellular immune function.

METHODS

A total of 180 preschool children with ML treated at our hospital from December 2019 to December 2022 were included and randomly divided into either a control group or a study group. The control group (90 cases) was treated with compound glutamine alone, and the study group (90 cases) was treated with vitamin D combined with compound glutamine for 7 d. The therapeutic effects, adverse reactions, time to improvement of clinical symptoms, serum inflammatory factors [tumor necrosis factor-α (TNF-α), procalcitonin (PCT), and interleukin-8 (IL-8)], immune function indicators [immunoglobulin (Ig)A, IgG, $CD3^+$ T cells, and $CD4^+/CD8^+$ ratio], and imaging indicators (lymph) were compared between the two groups. The patients were followed for 2 mo after treatment, and the recurrence rate of abdominal pain was statistically compared between the two groups.

RESULTS

The total effective rate of the study group was 92.22% (83/90) compared with 86.67% (78/90) of the control group (P > 0.05). Fever subsided, abdominal pain disappeared, nausea/

vomiting disappeared, and lymph node enlargement disappeared in a shorter time in the study group than in the control group ($P < 0.05$). The levels of serum PCT, TNF-α, and IL-8 in the study group were significantly lower than those in the control group after 3 days of treatment ($P < 0.05$). The serum levels of IgA, IgG, $CD3^+$ T cells and $CD4^+/CD8^+$ ratio in the study group were higher than those in the control group after 3 days of treatment ($P < 0.05$). After 3 days of treatment, the longitudinal and transverse diameters of lymph nodes in the study group were shorter than those in the control group ($P < 0.05$). The incidence of adverse reactions in the study group was 2.22% (2/90) compared with 3.33% (3/90) in the control group ($P > 0.05$), and the recurrence rate of abdominal pain in the study group was 5.56% (5/90), lower than that in the control group (14.44%, 13/90) ($P < 0.05$).

CONCLUSION

Vitamin D combined with compound glutamine in the treatment of preschool children with ML is safe and effective, can significantly inhibit the inflammatory response, improve immune function, promote the regression of symptoms, accelerate the recovery of disease, and reduce the recurrence rate.

© The Author(s) 2023. Published by Baishideng Publishing Group Inc. All rights reserved.

Key Words: Mesenteric lymphadenitis; Compound glutamine; Vitamin D; Immune function; Symptom improvement; Recurrence rate

Citation: Zheng J, Zheng SH, Ying XN. Vitamin D combined with compound glutamine for treatment of mesenteric lymphadenitis in preschool children: Efficacy and effect on cellular immune function. Shijie Huaren Xiaohua Zazhi 2023; 31(18): 782-790
URL: https://www.wjgnet.com/1009-3079/full/v31/i18/782.htm
DOI: https://dx.doi.org/10.11569/wcjd.v31.i18.782

摘要

背景

肠系膜淋巴结炎(mesenteric lymphadenitis, ML)是儿童急性腹泻发生的主要原因, 影响患儿身体健康. 目前, 其病因尚不完全清晰, 一般认为因呼吸道病毒或细菌感染引起, 与免疫功能低下密切相关. 维生素D与复方谷氨酰胺被证实具有调节免疫的作用, 故本研究将维生素D联合复方谷氨酰胺应用至ML患儿, 尝试探讨其应用效果.

目的

探究维生素D联合复方谷氨酰胺治疗学龄前儿童ML的疗效及对细胞免疫功能的影响.

方法

选取2019-12/2022-12我院180例学龄前ML患儿, 随机分为两组. 对照组90例, 采用复方谷氨酰胺治疗, 研究组90例, 采用维生素D联合复方谷氨酰胺治疗, 均持续治疗7 d. 比较两组治疗效果、不良反应、临床症状改善时间、治疗前后血清炎性因子[肿瘤坏死因子-α(tumor necrosis factor α, TNF-α)、降钙素原(procalcitonin, PCT)、白介素-8(interleukin 8, IL-8)]、免疫功能指标[免疫球蛋白A(immunoglobulin A, IgA)、IgG、$CD3^+$、$CD4^+/CD8^+$]、影像学指标(淋巴结长径、短径), 治疗结束后随访2 mo, 统计比较两组腹痛复发率.

结果

研究组治疗总有效率92.22%(83/90)与对照组86.67%(78/90)比较, 无显著差异(P>0.05); 研究组发热消退、腹痛消失、恶心/呕吐消失、淋巴结肿大消失时间较对照组缩短(P<0.05); 研究组治疗3 d后血清PCT、TNF-α、IL-8水平低于对照组(P<0.05); 研究组治疗3 d后血清IgA、IgG、$CD3^+$、$CD4^+/CD8^+$水平高于对照组(P<0.05); 研究组治疗3 d后淋巴结长径、短径短于对照组(P<0.05); 研究组不良反应发生率2.22%(2/90)与对照组3.33%(3/90)比较, 无显著差异, 研究组腹痛复发率5.56%(5/90)低于对照组14.44%(13/90)(P<0.05).

结论

维生素D联合复方谷氨酰胺治疗学龄前儿童ML安全有效, 能显著抑制患儿机体炎症反应, 改善免疫功能, 促进症状消退, 加速病情恢复, 且能降低复发率.

© The Author(s) 2023. Published by Baishideng Publishing Group Inc. All rights reserved.

关键词: 肠系膜淋巴结炎; 复方谷氨酰胺; 维生素D; 免疫功能; 症状改善; 复发率

核心提要: 采用维生素D联合复方谷氨酰胺治疗小儿肠系膜淋巴结炎, 疗效确切, 能进一步促进患儿康复, 具有较高临床应用价值.

文献来源: 郑静, 郑盛华, 应雪娜. 维生素D联合复方谷氨酰胺治疗学龄前儿童肠系膜淋巴结炎的疗效及对细胞免疫功能的影响. 世界华人消化杂志 2023; 31(18): 782–790
URL: https://www.wjgnet.com/1009-3079/full/v31/i18/782.htm
DOI: https://dx.doi.org/10.11569/wcjd.v31.i18.782

0 引言

肠系膜淋巴结炎(mesenteric lymphadenitis, ML)是由细菌、病毒感染引起的炎症性疾病, 好发于学龄前儿童, 因小儿肠系膜发育尚不成熟, 病原菌进入肠系膜淋巴结后可刺激炎性因子大量释放, 从而引起淋巴结充血、水肿, 导致患儿出现发热、腹痛、恶心呕吐等症状, 严重

时可导致肠系膜淋巴结出现化脓性改变, 引起肠梗阻、肠套叠等严重并发症[1,2]. 目前, 抗菌或抗病毒药物是临床主要治疗方式, 能有效缓解患儿症状, 但不良反应较为明显, 且易复发, 故治疗效果有限. 复方谷氨酰胺是复方制剂, 能直接作用于有炎症的黏膜, 可起到抑制炎症、修复黏膜的作用[3]. 另外, 有学者认为, 小儿免疫功能低下是导致病毒、细菌感染的重要因素之一[4]. 维生素D能促进钙、磷的吸收, 且具有调节机体免疫的作用[5]. 相关研究已证实[6,7], 维生素D可通过增强机体免疫预防病毒感染, 对治疗病毒性疾病具有良好辅佐效果. 鉴于此, 本研究将维生素D联合复方谷氨酰胺应用至学龄前患儿, 发现该方案能促进患儿症状改善, 可为临床治疗儿童ML提供参考.

1 材料和方法

1.1 *材料* 研究对象为我院2019-12/2022-12收治的学龄前ML患儿180例, 纳入标准: 符合ML相关诊断标准[8]; 年龄3-6岁; X射线腹平片检查显示正常; 患儿监护人知情本研究, 并签署书面同意书. 排除标准: 合并其他急腹症, 如肠套叠、急性胰腺炎、急性阑尾炎等; 合并重度脱水、严重性肺炎等; 非病毒或细菌感染引起的肠系膜淋巴结炎; 合并先天性心脏病、肠道畸形等疾病; 肝肾功能障碍; 存在自身免疫性缺陷; 对本研究药物过敏; 剔除标准: 依从性差; 出现严重不良反应; 其他原因中途自主退出研究者; 误纳者; 未按研究方案进行治疗者. 两组治疗期间均未出现脱落病例, 随机将其分为对照组(n = 90)、研究组(n = 90), 两组基线资料均衡可比(P>0.05), 见表1. 本研究经我院伦理委员会审核批准.

1.2 *方法* 入院后根据患儿感染情况予以抗生素或抗病毒药物治疗, 且抗病毒抗生素方案、疗程保持一致.

1.2.1 *对照组*: 在上述基础上同时采用复方谷氨酰胺(670 mg/包, 国药准字H20030947, 海南海神同洲制药), 按20 mg·kg^{-1}剂量进行治疗, 开水冲服, 3次/d.

1.2.2 *研究组*: 采用维生素D联合复方谷氨酰胺治疗, 维生素D补充使用阿法骨化醇软胶囊(0.25 μg/粒, 国药准字H20010320, 昆明贝克诺顿制药), 0.25 μg/次, 1次/d, 复方谷氨酰胺同对照组. 两组均持续治疗7 d.

1.3 *疗效评估标准* 显效: 治疗后患儿临床症状体征完全消失, 无反复, 实验室检查各项指标均恢复正常, 肠系膜淋巴结彩超显示体积缩小≥1/2; 有效: 治疗后患儿腹痛明显缓解, 偶有反复, 实验室检查各项指标均基本正常, 肠系膜淋巴结彩超显示体积缩小, 但<1/2; 无效: 腹痛等症状未见明显改善或病情加重. 总有效率 = 1-无效率.

1.4 *观察指标*

1.4.1 *临床症状改善时间*: 观察比较两组腹痛消失、发热消退、恶心/呕吐消失、淋巴结肿大消失时间.

1.4.2 *血清炎性因子、免疫功能指标*: 分别于治疗前、治疗3 d后、治疗7 d后采集患儿4 mL空腹静脉血, 以半径10 cm、转速3000 r/min离心12 min, 分离上层血清, -70 ℃保存待检. 降钙素原(procalcitonin, PCT)、肿瘤坏死因子-α(tumor necrosis factor α, TNF-α)、白介素-8(interleukin 8, IL-8)采用ELISA法检测, 免疫球蛋白A(immunoglobulin A, IgA)、IgG采用免疫比浊法检测, 仪器采用全自动生化分析仪(LABOSPECT 008 AS型, 日本日立公司). $CD3^+$、$CD4^+$、$CD8^+$采用免疫荧光法检测, 并计算$CD4^+/CD8^+$值, 仪器采用免疫荧光检测仪(FS-112型, 广州万孚生物技术股份有限公司).

1.4.3 *影像学指标*: 分别于治疗前、治疗3 d后、治疗7 d后检测患儿肠系膜淋巴结长径、短径, 仪器采用彩色超声诊断仪(Vivid E80型, 美国GE公司).

1.4.4 *不良反应及腹痛复发率*: 观察记录两组治疗期间出现的不良反应, 并于治疗结束后随访2 mo, 统计比较两组腹痛复发率.

统计学处理 统计学分析运用SPSS 22.0统计学软件分析数据, 计量资料以(mean±SD)表示, 多时间点指标采用重复测量方差分析, 组间比较采用独立样本t检验, 计数资料以n(%)表示, 数据比较采用χ^2检验, 若理论频数≥1且≤5, 则用校正χ^2检验, 检验标准: α = 0.05(双尾).

2 结果

2.1 *治疗效果* 两组治疗总有效率比较, 无显著差异. 见表2.

2.2 *临床症状改善时间* 研究组发热消退、腹痛消失、恶心/呕吐消失、淋巴结肿大消失时间短于对照组(P<0.05). 见表3.

2.3 *血清炎性因子* 重复测量方差分析: 血清PCT、TNF-α、IL-8水平组间-时间点交互作用比较, 差异有统计学意义(P<0.05); 组间比较, 研究组治疗3 d后血清PCT、TNF-α、IL-8水平低于对照组(P<0.05); 组内比较, 两组治疗前、治疗3 d、7 d后血清PCT、TNF-α、IL-8水平呈逐渐降低趋势(P<0.05). 见表4、图1.

2.4 *免疫功能指标* 重复测量方差分析: 血清IgA、IgG、$CD3^+$、$CD4^+/CD8^+$水平组间-时间点交互作用比较, 差异有统计学意义(P<0.05); 组间比较, 研究组治疗3 d后血清IgA、IgG、$CD3^+$、$CD4^+/CD8^+$水平高于对照组(P<0.05); 组内比较, 两组治疗前、治疗3 d、7 d后血清IgA、IgG、$CD3^+$、$CD4^+/CD8^+$水平呈逐渐升高趋势(P<0.05). 见表5、图2和3.

2.5 *影像学指标* 重复测量方差分析: 淋巴结长径、短径

表 1　两组基线资料比较[mean ± SD/*n*(%)]

组别	*n*	性别(例)		年龄(岁)	病程(d)	体重(kg)	身高(cm)	患病原因(例)	
		男	女					细菌感染	病毒感染
研究组	90	49(54.44)	41(45.56)	4.72 ± 0.52	14.75 ± 3.28	18.63 ± 2.35	108.47 ± 5.62	48(53.33)	42(46.67)
对照组	90	44(48.89)	46(51.11)	4.60 ± 0.63	15.29 ± 3.32	18.39 ± 2.16	106.98 ± 6.19	52(57.78)	38(42.22)
t/χ^2		0.556	1.394	1.098	0.713	1.691	0.360		
P		0.456	0.165	0.274	0.477	0.093	0.549		

表 2　治疗效果[*n*(%)]

组别	*n*	无效	有效	显效	总有效率
研究组	90	7(7.78)	28(31.11)	55(61.11)	83(92.22)
对照组	90	12(13.33)	26(28.89)	52(57.78)	78(86.67)
χ^2					1.471
P					0.225

表 3　临床症状改善时间(mean ± SD, d)

组别	*n*	发热消退	腹痛消失	恶心/呕吐消失	淋巴结肿大消失
研究组	90	2.23 ± 0.68	3.16 ± 0.97	2.36 ± 0.71	6.41 ± 1.65
对照组	90	3.19 ± 0.72	4.03 ± 1.10	3.28 ± 0.84	7.72 ± 1.83
t		9.196	5.628	7.935	5.044
P		<0.001	<0.001	<0.001	<0.001

表 4　血清炎性因子(mean ± SD)

指标	组别	*n*	治疗前	治疗3 d后	治疗7 d后
PCT(μg/L)	研究组	90	1.41 ± 0.45	0.79 ± 0.22	0.51 ± 0.15
	对照组	90	1.38 ± 0.43	0.96 ± 0.25	0.55 ± 0.17
	组间			F = 35.306, P<0.001	
	时间			F = 143.754, P<0.001	
	组间-时间交互			F = 72.268, P<0.001	
TNF-α(ng/L)	研究组	90	49.12 ± 7.36	26.34 ± 5.20	22.39 ± 4.75
	对照组	90	48.57 ± 7.13	30.75 ± 5.46	23.46 ± 4.92
	组间			F = 29.562, P<0.001	
	时间			F = 105.184, P<0.001	
	组间-时间交互			F = 65.138, P<0.001	
IL-8(pg/mL)	研究组	90	615.32 ± 64.89	341.26 ± 35.70	295.84 ± 31.26
	对照组	90	607.61 ± 62.53	385.67 ± 40.85	302.71 ± 33.49
	组间			F = 96.407, P<0.001	
	时间			F = 208.419, P<0.001	
	组间-时间交互			F = 136.628, P<0.001	

PCT: 降钙素原; TNF-α: 肿瘤坏死因子α; IL-8: 白介素8.

组间-时间点交互作用比较, 差异有统计学意义(P<0.05); 组间比较, 研究组治疗3 d后淋巴结长径、短径短于对照组(P<0.05); 组内比较, 两组治疗前、治疗3 d、7 d后淋巴结长径、短径呈逐渐缩短趋势(P<0.05). 见表6、图4.

2.6 不良反应及腹痛复发率　两组不良反应发生率比较, 无显著差异, 研究组腹痛复发率低于对照组(P<0.05). 见

表 5　免疫功能指标(mean ± SD)

指标	组别	*n*	治疗前	治疗3 d后	治疗7 d后
IgA(g/L)	研究组	90	0.39 ± 0.08	0.75 ± 0.10	0.82 ± 0.11
	对照组	90	0.41 ± 0.10	0.67 ± 0.11	0.79 ± 0.12
	组间			F = 20.149, P<0.001	
	时间			F = 56.284, P<0.001	
	组间–时间交互			F = 38.053, P<0.001	
IgG(g/L)	研究组	90	5.92 ± 0.84	7.86 ± 0.87	8.13 ± 0.91
	对照组	90	6.11 ± 0.90	7.13 ± 0.91	7.89 ± 0.93
	组间			F = 64.059, P<0.001	
	时间			F = 135.752, P<0.001	
	组间–时间交互			F = 94.346, P<0.001	
CD3+(%)	研究组	90	47.51 ± 3.82	58.71 ± 5.26	62.18 ± 5.83
	对照组	90	48.06 ± 4.11	54.29 ± 5.07	60.54 ± 5.69
	组间			F = 19.422, P<0.001	
	时间			F = 49.876, P<0.001	
	组间–时间交互			F = 26.754, P<0.001	
CD4+/CD8+	研究组	90	1.08 ± 0.18	1.33 ± 0.20	1.38 ± 0.25
	对照组	90	1.10 ± 0.19	1.21 ± 0.18	1.32 ± 0.23
	组间			F = 14.860, P<0.001	
	时间			F = 38.746, P<0.001	
	组间–时间交互			F = 25.183, P<0.001	

IgA: 免疫球蛋白A; IgG: 免疫球蛋白G; CD3: 分化簇3; CD4: 分化簇4; CD8: 分化簇8.

表 6　影像学指标(mean ± SD, mm)

指标	组别	*n*	治疗前	治疗3 d后	治疗7 d后
淋巴结长径	研究组	90	1.56 ± 0.31	1.03 ± 0.16	0.98 ± 0.15
	对照组	90	1.52 ± 0.29	1.21 ± 0.20	1.02 ± 0.17
	组间			F = 16.156, P<0.001	
	时间			F = 32.748, P<0.001	
	组间–时间交互			F = 22.359, P<0.001	
淋巴结短径	研究组	90	0.81 ± 0.20	0.52 ± 0.16	0.46 ± 0.13
	对照组	90	0.78 ± 0.19	0.61 ± 0.17	0.50 ± 0.15
	组间			F = 17.464, P<0.001	
	时间			F = 38.052, P<0.001	
	组间–时间交互			F = 24.743, P<0.001	

表7.

3 讨论

由于小儿脏腑娇嫩, 各系统尚未发育完全, 病原菌侵袭肠道或上呼吸道后, 可通过血液循环到达淋巴结, 透过肠黏膜, 从而引起ML. 既往研究表明[9], 该疾病多为病毒感染所致, 极少数由细菌、支原体等感染引起. 抗生素或抗病毒药物为临床首选用药, 疗效较好, 但患儿病情易反复发作, 且抗生素易损害肠道菌群, 影响肠道屏障功能, 为ML发病创造便利条件, 形成恶性循环. 因此, 亟待寻找一种更加安全有效的治疗方法.

复方谷氨酰胺主要成分包括谷氨酰胺、甘草、白术和茯苓, 是临床治疗肠炎的常用药物. 其中谷氨酰胺为非必需氨基酸, 可调节代谢, 同时也是构成肠黏膜细胞的主要原材料, 补充外源性谷氨酰胺, 利于维持肠黏膜上皮结构完整性, 保护肠道黏膜屏障功能, 可促进肠黏膜修复与功能重建, 而茯苓、白术等有效活性成分能提高患儿机体免疫力, 可抵抗病原菌侵袭[10,11]. 另外, Lee[12]学者发现, 维生素D在肠道中高表达, 且对炎症性肠道疾病具有显著改善作用. 国内相关报道也指出[13],

表 7　不良反应及腹痛复发率[*n*(%)]

组别	*n*	不良反应				腹痛复发率
		颜面潮红	便秘	饱胀感	合计	
研究组	90	1(1.11)	0(0.00)	1(1.11)	2(2.22)	5(5.56)
对照组	90	1(1.11)	1(1.11)	1(1.11)	3(3.33)	13(14.44)
χ^2					–	3.951
P					1.000	0.047

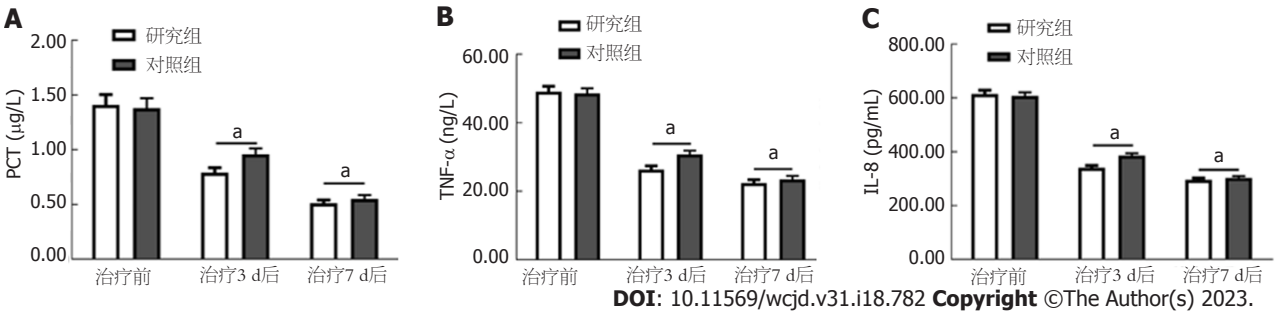

DOI: 10.11569/wcjd.v31.i18.782 **Copyright** ©The Author(s) 2023.

图 1　两组治疗前后血清炎性因子变化直方图. A: PCT的含量; B: TNF−α的含量; C: IL−8的含量. $^aP<0.05$, 与治疗3 d后、治疗7 d后两组对照比较. PCT: 降钙素原; TNF−α: 肿瘤坏死因子α; IL−8: 白介素8.

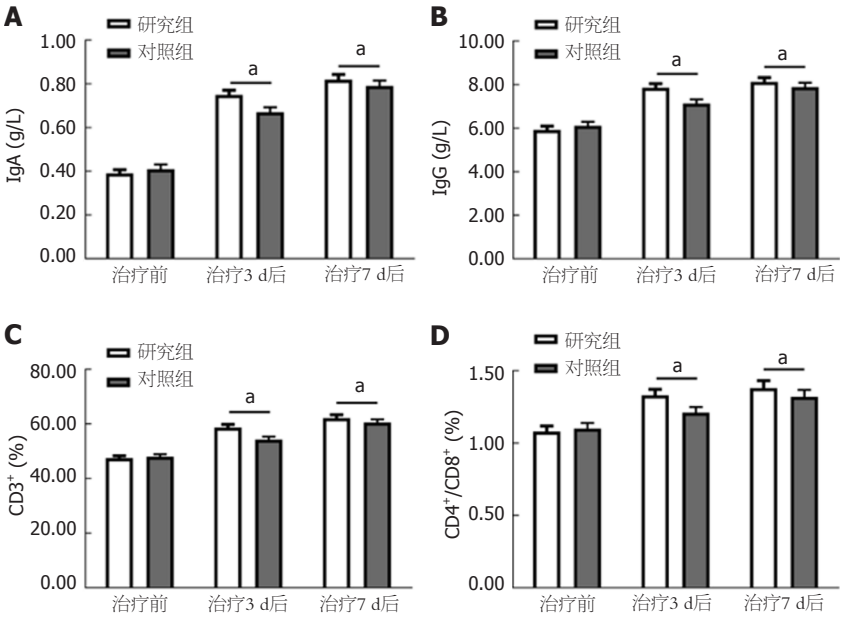

DOI: 10.11569/wcjd.v31.i18.782 **Copyright** ©The Author(s) 2023.

图 2　两组治疗前后免疫功能指标变化直方图. A: IgA的含量; B: IgG的含量; C: $CD3^+$的百分比; D: $CD4^+/CD8^+$的比值. $^aP<0.05$, 与治疗3 d后、治疗7 d后两组对照比较. IgA: 免疫球蛋白A; IgG: 免疫球蛋白G; CD3: 分化簇3; CD4: 分化簇4; CD8: 分化簇8.

维生素D能通过减轻肠道氧化应激损伤, 促进肠黏膜修复. 本研究将维生素D与复方谷氨酰胺联合应用至学龄前ML患儿, 结果发现, 治疗后总有效率高达92.22%, 且研究组临床症状改善时间及淋巴结长径、短径较对照组均明显缩短, 可见联合用药不仅能保证疗效, 还可改善患儿淋巴结水肿现象, 有利于加速患儿症状消失. 分析原因可能为[14,15]: 维生素D能调控单核细胞表面受体表达, 抑制炎性因子释放, 从而改善患儿机体炎症反应, 加速发热、淋巴结水肿等症状消退, 同时, 维生素D可促使肠上皮细胞紧密连接, 修复肠黏膜屏障, 与复方谷氨酰胺发挥协同增效作用, 进一步提高治疗效果. 同时, 联合用药亦未见明显不良反应, 保证了用药安全.

既往研究发现, 外界致病因素进入人体后, 免疫系统会快速响应并识别、消除入侵病原菌, 淋巴结是机

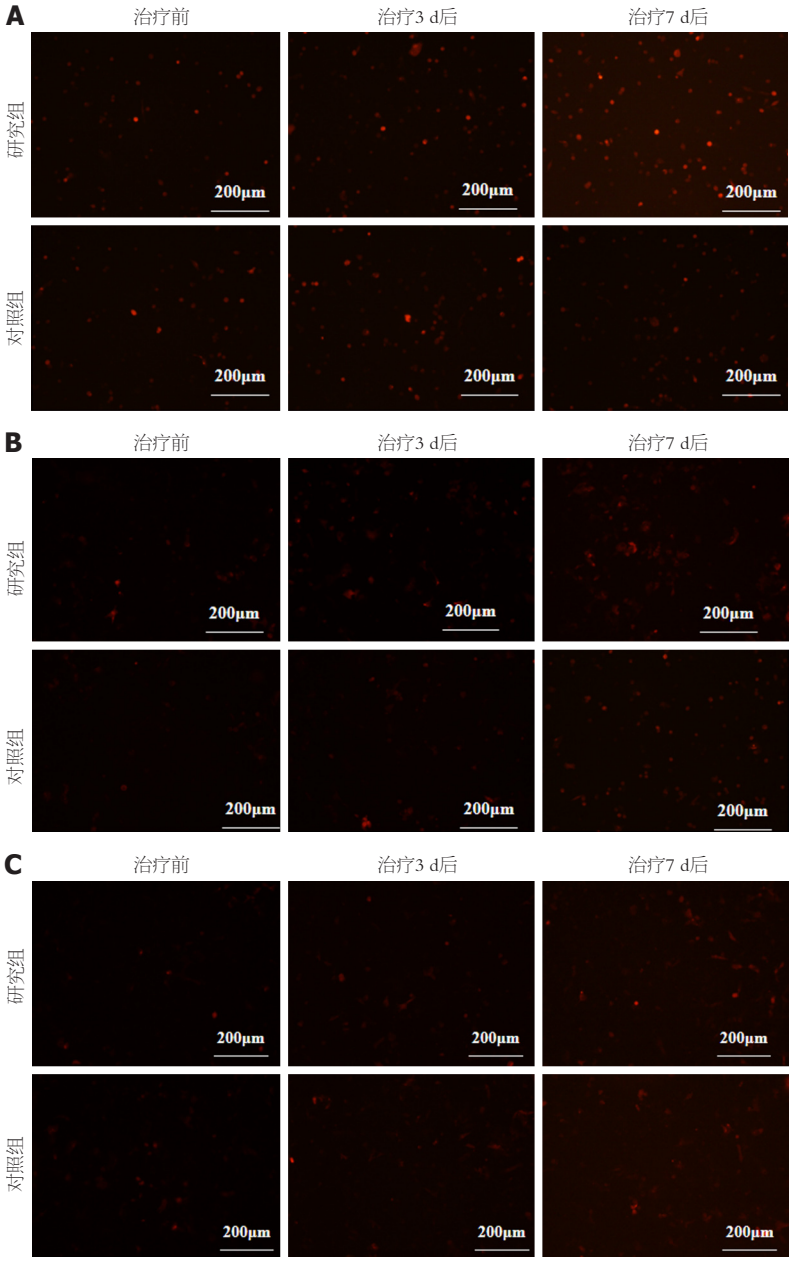

DOI: 10.11569/wcjd.v31.i18.782 **Copyright** ©The Author(s) 2023.

图 3　两组治疗前后免疫功能指标免疫荧光图片. A: $CD3^+$免疫荧光; B: $CD4^+$免疫荧光; C: $CD8^+$免疫荧光.

体重要免疫器官, 病原菌侵袭可激发体内体液免疫与细胞免疫, 促使T细胞、B细胞产生级联反应, 刺激淋巴结反应性增生[16,17]. TNF-α、IL-8是较为常用的炎症评价指标, 可反映ML患儿机体炎症程度、此外, Li等[18]研究指出, 正常情况下PCT在人体内含量极低, 而细菌感染可促使其水平显著升高, 且具有极高的特异性. 本研究通过随机对照发现, 治疗3 d、7 d后研究组血清PCT、TNF-α、IL-8水平较对照组明显对照组, 而血清IgA、IgG、$CD3^+$、$CD4^+$/$CD8^+$水平较对照组明显升高, 与邓国清等[19]研究较为相似, 表明维生素D与复方谷氨酰胺联合能调节机体免疫, 抑制患儿机体炎症反应. 李靓雯[20]、Ismailova[21]等研究报道, 维生素D除了对肠道黏膜具有保护作用外, 还可调节肠道免疫. 在先天性免疫反应中, 抗菌肽能杀灭多种病原菌, 且能增强肠道免疫力, 而抗菌肽β-防御素2和导管素是维生素D受体的靶基因, 可见维生素D可直接诱导人体先天性免疫. 同时, 维生素D也能通过NOD2/NF-κB信号通路或刺激Toll样受体诱导抗菌肽产生. 另外, 有研究发现[22], 维生素D进入人体后转化为1,25-$(OH)_2D_3$, 其能抑制辅助性T细胞介导的免疫应答, 下调辅助性T细胞分泌的炎性因子, 包括IL-8、TNF-α、γ-干扰素等, 从而纠正机体免疫失衡状态. 且本研究发现, 2 mo内研究组腹痛复发率较对照组明显降低,

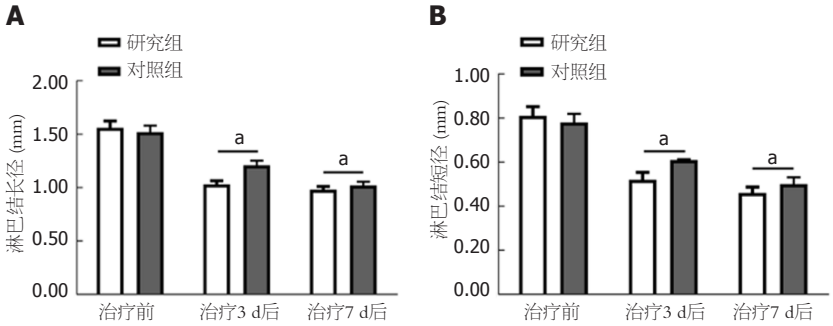

DOI: 10.11569/wcjd.v31.i18.782 **Copyright** ©The Author(s) 2023.

图 4　两组治疗前后影像学指标变化直方图. A: 淋巴结长径; B: 淋巴结短径; $^{a}P<0.05$, 与治疗3 d后、治疗7 d后两组对照比较.

可见联合维生素D疗效更加明显.

4 结论

综上所述, 维生素D联合复方谷氨酰胺能缩短ML患儿病程, 对患儿免疫功能具有显著改善作用, 有利于减轻其机体炎症反应, 且安全性高、复发率低. 然而肠道免疫机制复杂, 本研究并未完全阐明, 后续还需进一步探讨维生素D在肠道内的调节作用, 且抗生素或抗病毒的治疗可能会对结果造成一定影响, 在后续研究中将进一步对不同感染类型进行细化分析, 以为临床治疗ML提供最佳治疗方案.

文章亮点

实验背景

针对儿童肠系膜淋巴结炎(mesenteric lymphadenitis, ML)的治疗, 临床多采用抗菌或抗病毒药物, 但临床实践发现, 治疗效果难以达到理想状态.

实验动机

探讨维生素D联合复方谷氨酰胺在ML患儿中的应用价值与安全性.

实验目标

分析维生素D联合复方谷氨酰胺方案对ML患儿临床疗效、临床症状、细胞免疫功能、血清炎性因子及不良反应的影响.

实验方法

对照组按20 mg·kg^{-1}剂量给予复方谷氨酰胺治疗, 开水冲服, 3次/d; 研究组在对照组基础上同时给予阿法骨化醇软胶囊, 0.25 μg/次, 1次/d, 均持续治疗7 d.

实验结果

研究组治疗总有效率与对照组比较, 无显著差异; 研究组发热消退、腹痛消失、恶心/呕吐消失、淋巴结肿大消失时间D短于对照组($P<0.05$); 研究组治疗3 d后血清降钙素原、肿瘤坏死因子-α、白介素-8水平较对照组显著下降($P<0.05$); 研究组治疗3 d后血清IgA、IgG、$CD3^{+}$、$CD4^{+}/CD8^{+}$水平较对照组明显升高($P<0.05$); 研究组治疗3 d后淋巴结长径、短径较对照组缩短($P<0.05$); 研究组不良反应发生率与对照组比较, 无显著差异, 研究组腹痛复发率低于对照组($P<0.05$).

实验结论

维生素D联合复方谷氨酰胺能进一步改善机体炎症反应, 提高患儿免疫力, 加速患儿恢复, 且该方案安全有效, 但基础性抗生素或抗病毒的治疗可能会影响实验结果, 仍需进一步探讨分析.

展望前景

维生素D与复方谷氨酰胺辅助治疗ML的方案虽未在临床普及, 但通过研究发现, 该方案对改善患儿病情具有一定积极意义, 可为促进患儿病情改善提供指导, 以获得更高的临床价值.

5 参考文献

1 Mehmood A, Ehsan A, Mukhtar M, Inayat F, Ullah W. Acute Mesenteric Tuberculous Lymphadenitis: A Comparative Analysis of Twenty-one Cases. *Cureus* 2019; 11: e4454 [PMID: 31205840 DOI: 10.7759/cureus.4454]

2 Özdamar MY, Karavaş E. Acute mesenteric lymphadenitis in children: findings related to differential diagnosis and hospitalization. *Arch Med Sci* 2020; 16: 313-320 [PMID: 32190142 DOI: 10.5114/aoms.2018.79430]

3 唐美月, 陈威, 曹硕, 王思亮. 美沙拉嗪联合复方谷氨酰胺治疗急性放射性肠炎的疗效观察. 中国医师进修杂志 2019; 42: 124-126 [DOI: 10.3760/cma.j.issn.1673-4904.2019.02.009]

4 Rouva G, Vergadi E, Galanakis E. Acute abdomen in multisystem inflammatory syndrome in children: A systematic review. *Acta Paediatr* 2022; 111: 467-472 [PMID: 34751972 DOI: 10.1111/apa.16178]

5 Park SW, Lee YJ, Ryoo E. Difference in Vitamin D Levels Between Children with Clostridioides difficile Enteritis and Those with Other Acute Infectious Enteritis. *Pediatr Gastroenterol*

Hepatol Nutr 2021; 24: 81-89 [PMID: 33505897 DOI: 10.5223/pghn.2021.24.1.81]
6 汪玲妹, 管世鹤, 张浩, 杨凯, 汪静, 严荣荣, 李太平, 李娇. 维生素D及维生素D受体在慢性乙型肝炎患者体内表达水平及抗病毒相关机制的研究. 安徽医科大学学报 2020; 55: 882-887 [DOI: 10.19405/j.cnki.issn1000-1492.2020.06.012]
7 Mailhot G, White JH. Vitamin D and Immunity in Infants and Children. *Nutrients* 2020; 12 [PMID: 32349265 DOI: 10.3390/nu12051233]
8 胡亚美, 江载芳. 诸福棠实用儿科学(7版). 北京: 人民卫生出版社 2002: 1362
9 Blevrakis E, Vergadi E, Stefanaki M, Alexiadi-Oikonomou I, Rouva G, Germanakis I, Galanakis E. Mesenteric Lymphadenitis Presenting as Acute Abdomen in a Child with Multisystem Inflammatory Syndrome. *Infect Dis Rep* 2022; 14: 428-432 [PMID: 35735756 DOI: 10.3390/idr14030046]
10 陈林. 复方谷氨酰胺联合美沙拉秦治疗溃疡性结肠炎的效果及其抗炎机制. 临床与病理杂志 2023; 43: 461-468 [DOI: 10.11817/j.issn.2095-6959.2023.221842]
11 Jiao N, Xu D, Qiu K, Wang L, Wang L, Piao X, Yin J. Restoring mitochondrial function and normalizing ROS-JNK/MAPK pathway exert key roles in glutamine ameliorating bisphenol A-induced intestinal injury. *FASEB J* 2020; 34: 7442-7461 [PMID: 32285985 DOI: 10.1096/fj.201902503R]
12 Lee C. Controversial Effects of Vitamin D and Related Genes on Viral Infections, Pathogenesis, and Treatment Outcomes. *Nutrients* 2020; 12 [PMID: 32235600 DOI: 10.3390/nu12040962]
13 夏宇, 高鸿亮. 维生素D3联合美沙拉嗪对溃疡性结肠炎患者肠黏膜氧化应激损伤修复作用的临床研究. 胃肠病学 2020; 25: 409-412 [DOI: 10.3969/j.issn.1008-7125.2020.07.006]
14 Cantorna MT, Snyder L, Arora J. Vitamin A and vitamin D regulate the microbial complexity, barrier function, and the mucosal immune responses to ensure intestinal homeostasis. *Crit Rev Biochem Mol Biol* 2019; 54: 184-192 [PMID: 31084433 DOI: 10.1080/10409238]
15 Hassanshahi M, Anderson PH, Sylvester CL, Stringer AM. Current evidence for vitamin D in intestinal function and disease. *Exp Biol Med (Maywood)* 2019; 244: 1040-1052 [PMID: 31366237 DOI: 10.1177/1535370219867262]
16 Corrado M, Pearce EL. Targeting memory T cell metabolism to improve immunity. *J Clin Invest* 2022; 132 [PMID: 34981777 DOI: 10.1172/JCI148546]
17 Lynn DJ, Benson SC, Lynn MA, Pulendran B. Modulation of immune responses to vaccination by the microbiota: implications and potential mechanisms. *Nat Rev Immunol* 2022; 22: 33-46 [PMID: 34002068 DOI: 10.1038/s41577-021-00554-7]
18 Li Q, Yan W, Liu S, Li H. Study on the correlation and clinical significance of T-lymphocyte Subsets, IL-6 and PCT in the severity of patients with sepsis. *Pak J Med Sci* 2023; 39: 227-231 [PMID: 36694784 DOI: 10.12669/pjms.39.1.5711]
19 邓国清, 鲁利群, 黄莉, 贺静, 汪燕, 王旭, 杨欣. 维生素D辅助治疗小儿轮状病毒性肠炎的效果及对免疫功能、胃肠激素的影响. 临床误诊误治 2021; 34: 22-26 [DOI: 10.3969/j.issn.1002-3429.2021.08.006]
20 李靓雯, 杨光. 维生素D调节肠道炎症反应的研究进展. 医学综述 2019; 25: 1272-1276 [DOI: 10.3969/j.issn.1006-2084.2019.07.005]
21 Ismailova A, White JH. Vitamin D, infections and immunity. *Rev Endocr Metab Disord* 2022; 23: 265-277 [PMID: 34322844 DOI: 10.1007/s11154-021-09679-5]
22 Sassi F, Tamone C, D'Amelio P. Vitamin D: Nutrient, Hormone, and Immunomodulator. *Nutrients* 2018; 10 [PMID: 30400332 DOI: 10.3390/nu10111656]

科学编辑: 张砚梁 制作编辑: 张砚梁

ISSN 1009-3079 (print) ISSN 2219-2859 (online) DOI: 10.11569 © 2023 Baishideng Publishing Group Inc. All rights reserved.

• 消息 •

《世界华人消化杂志》参考文献要求

本刊讯 本刊采用"顺序编码制"的著录方法, 即以文中出现顺序用阿拉伯数字编号排序. 提倡对国内同行近年已发表的相关研究论文给予充分的反映, 并在文内引用处右上角加方括号注明角码. 文中如列作者姓名, 则需在"Pang等"的右上角注角码号; 若正文中仅引用某文献中的论述, 则在该论述的句末右上角注码号. 如马连生[1]报告……, 研究[2-5]认为……; PCR方法敏感性高[6,7]. 文献序号作正文叙述时, 用与正文同号的数字并排, 如本实验方法见文献[8]. 所引参考文献必须以近2-3年SCIE, PubMed,《中国科技论文统计源期刊》和《中文核心期刊要目总览》收录的学术类期刊为准, 通常应只引用与其观点或数据密切相关的国内外期刊中的最新文献, 包括世界华人消化杂志(http://www.wjgnet.com/1009-3079/index.jsp)和*World Journal of Gastroenterology*(http://www.wjgnet.com/1007-9327/index.jsp). 期刊: 序号, 作者(列出全体作者). 文题, 刊名, 年, 卷, 起页-止页, PMID编号 ; 书籍: 序号, 作者(列出全部),书名, 卷次, 版次, 出版地, 出版社, 年, 起页-止页.

WCJD 世界华人消化杂志®

在线投稿: https://www.baishideng.com

世界华人消化杂志 2023年9月28日; 31(18): 791-796

DOI: 10.11569/wcjd.v31.i18.791

ISSN 1009-3079 (print) ISSN 2219-2859 (online)

病例报告 CASE REPORT

胰腺原发性去分化脂肪肉瘤: 案例报道和文献综述

杨家立, 金延玲, 孙元水

杨家立, 浙江中医药大学第二临床医学院 浙江省杭州市 310053

金延玲, 浙江省人民医院病理科, 杭州医学院附属人民医院, 浙江省杭州市 310014

孙元水, 浙江省立同德医院普通外科 浙江省杭州市 310012

杨家立, 2021年浙江中医药大学硕士, 住院医师, 主要从事胃肠胰外科.

作者贡献分布: 杨家立和孙元水对此文所作贡献两均等; 此课题由杨家立、孙元水、金延玲设计; 研究过程由杨家立、金延玲操作完成; 数据分析由杨家立完成;本论文写作由杨家立、金延玲、孙元水完成.

通讯作者: 孙元水, 教授, 310012, 浙江省杭州市古翠路234号, 浙江省立同德医院普通外科. m13306580216@163.com

收稿日期: 2023-08-31
修回日期: 2023-09-15
接受日期: 2023-09-18
在线出版日期: 2023-09-28

Primary dedifferentiated liposarcoma of the pancreas: A case report and literature review

Jia-Li Yang, Yan-Ling Jin, Yuan-Shui Sun

Jia-Li Yang, The Second School of Clinical Medicine of Zhejiang Chinese Medical University, Hangzhou 310053, Zhejiang Province, China

Yan-Ling Jin, Cancer Center, Department of Pathology, Zhejiang Provincial People's Hospital, People's Hospital of Hangzhou Medical College, Hangzhou 310014, Zhejiang Province, China

Yuan-Shui Sun, Department of General Surgery, Tongde Hospital of Zhejiang Province, Hangzhou 310012, Zhejiang Province, China

Corresponding author: Yuan-Shui Sun, Professor, Department of General Surgery, Tongde Hospital of Zhejiang Province, No. 234 Gucui Road, Hangzhou 310012, Zhejiang Province, China. m13306580216@163.com

Received: 2023-08-31
Revised: 2023-09-15
Accepted: 2023-09-18

Published online: 2023-09-28

Abstract

BACKGROUND

Dedifferentiated liposarcoma (DDLPS) is a high-grade invasive tumor that more commonly occurs in the retroperitoneum, followed by the thighs and groin. DDLPS in the pancreas is very rare.

CASE SUMMARY

A patient underwent CT examination due to hidden pain in the upper abdomen, which revealed a pancreatic space occupying lesion of unknown nature. Based on the patient's preoperative medical history, physical examination, and auxiliary examination, it was considered that there was a huge space occupying lesion in the head and neck of the pancreas, with clear boundaries and surgical indications. The patient underwent pancreaticoduodenectomy at our hospital, and the postoperative pathology revealed a DDLPS of the pancreas. Three months after the surgery, tumor recurrence occurred. Dacarbazine combined with epirubicin chemotherapy had a poor effect, and the patient passed away 18 mo later.

CONCLUSION

Due to the fact that DDLPS of the pancreas is usually not significantly responsive to radiotherapy and chemotherapy, the currently most effective treatment method for DDLPS of the pancreas is resection with negative margin under a microscope. However, due to the deep location of liposarcoma in the pancreas and its proximity to many surrounding organs, it is difficult to completely remove the tumor, and many patients may develop regional recurrence.

© The Author(s) 2023. Published by Baishideng Publishing Group Inc. All rights reserved.

Key Words: Pancreas; Liposarcoma; Surgical treatment

Citation: Yang JL, Jin YL, Sun YS. Primary dedifferentiated liposarcoma of the pancreas: A case report and literature review. Shijie Huaren Xiaohua Zazhi 2023; 31(18): 791-796
URL: https://www.wjgnet.com/1009-3079/full/v31/i18/791.htm
DOI: https://dx.doi.org/10.11569/wcjd.v31.i18.791

摘要

背景

去分化脂肪肉瘤(dedifferentiated liposarcoma, DDLPS)是一种高级别侵袭性疾病, 好发于腹膜后, 其次为大腿和腹股沟处, 而发生在胰腺的DDLPS非常罕见.

病例简介

本例患者因上腹部隐痛而行CT检查提示胰腺占位性病变, 性质不明.根据患者术前病史、查体、辅助检查, 考虑胰腺头颈部巨大占位性病变, 边界尚清, 存在手术指征, 于我院接受胰十二指肠切除术, 术后病理提示胰腺DDLPS, 术后3 mo患者复查提示肿瘤复发, 予达卡巴嗪联合表柔比星化学治疗后效果不佳, 18 mo后去世.

结论

由于胰腺DDLPS通常对放化疗不明显, 因此, 目前治疗胰腺DDLPS最有效的治疗方法为显微镜下的阴性切除. 但由于发生于胰腺的脂肪肉瘤位置较深, 且临近周围许多器官, 这使得肿瘤很难完全被切除, 许多患者因此会发展为区域性复发性疾病.

© The Author(s) 2023. Published by Baishideng Publishing Group Inc. All rights reserved.

关键词: 胰腺; 脂肪肉瘤; 手术治疗

核心提要: 胰腺去分化脂肪肉瘤非常罕见, 目前该类疾病最有效的治疗方法仍是显微镜下的阴性切除. 但由于胰腺的特殊位置加上肿瘤对放化疗的不敏感性, 使得该位置的肿瘤术后复发概率大大提升, 提高了该类疾病的治疗难度.

文献来源: 杨家立, 金延玲, 孙元水. 胰腺原发性去分化脂肪肉瘤: 案例报道和文献综述. 世界华人消化杂志 2023; 31(18): 791–796
URL: https://www.wjgnet.com/1009-3079/full/v31/i18/791.htm
DOI: https://dx.doi.org/10.11569/wcjd.v31.i18.791

0 引言

脂肪肉瘤(liposarcoma, LPS)是由间充质细胞引起的一种罕见的异质性疾病, 是软组织肉瘤最常见的亚型之一, 约占所有软组织肉瘤的15%-20%[1,2]. 由于它们起源于成脂细胞和脂肪细胞, 因此可发生在身体的任何部位, 最常见的部位是四肢和腹膜后[3]. 去分化脂肪肉瘤(dedifferentiated liposarcoma, DDLPS)作为脂肪肉瘤常见的亚型之一[4], 其发生在胰腺是非常罕见, 仅占胰腺肿瘤的1%[5]. 目前, 国内外仅有少数研究报道了发生于胰腺的脂肪肉瘤. 本文通过报道于我院进行治疗的一例原发性胰腺去分化脂肪肉瘤的临床资料, 通过我们的报道和既往的文献研究回顾, 帮助了解原发性胰腺去分化脂肪肉瘤的诊治方法.

1 病例简介

1.1 主诉 患者, 女, 60岁, 以“上腹部隐痛20余天”为主诉入院.

1.2 现病史 患者20 d前无明显诱因出现上腹隐痛, 呈持续性, 伴恶心, 无呕吐、无头晕头痛、无胸闷心悸、无腹泻、无高热寒战等不适, 1 d前于当地医院查CT提示上腹部占位, 考虑胰腺来源肿瘤, 胰腺腺泡细胞Ca? 神经内分泌肿瘤? 实性假乳头状瘤? 今为求进一步治疗来我院就诊.

1.3 既往史 患者既往体健, 否认其他基础疾病.

1.4 个人史和家族史 无饮酒、吸烟史, 无放射物、毒物接触史, 家中无肿瘤病史.

1.5 查体 神志清, 精神可, 口唇无发绀, 颈静脉无怒张, 甲状腺未及肿大, 皮肤巩膜无黄染. 心界不大, 心率84次/分, 心律齐, 未闻及明显病理性杂音. 双肺呼吸音清, 未闻及干湿性啰音. 腹软, 无压痛、反跳痛, 肝脾肋下未及. 双下肢无浮肿. 神经系统初步查体未见明显异常.

1.6 实验室检查 血常规: 红细胞: 93 g/L, 白细胞: 7.21×10^9/L, 血小板: 378×10^9/L, 轻度贫血. 生化: 白蛋白: 27.7 g/L, 碱性磷酸酶: 168 U/L, 低蛋白血症. 肿瘤标志物(CEA: 1.7 ug/L, CA-199: 5.1 U/mL, AFP: 0.6 ug/L)、免疫球蛋白G4(免疫球蛋白IGG4: 0.23 g/L)、凝血功能、大便常规、尿常规未见明显异常.

1.7 影像学检查 胰腺增强MRI: 胰体部前方肝胃间隙内见一巨大团块影, 大小约160 cm×60 cm×170 mm, 与胰腺分界不清, 可见包膜, 与腹腔其余 器官分界较清, 病灶边缘包绕部分腹腔干分支血管. 病灶呈T1等-稍低信号T2稍低-稍高混杂信号, DWI呈不均匀高信号, 增强扫描动脉期病灶边缘呈不均匀明显强化, 门脉期及静脉期持续渐进性强化, 病灶中心见不规则无强化区. 胰管未见明显扩张, 考虑为胰体部前方低度恶性肿瘤, 实性假乳头状瘤首先考虑, 肉瘤待排. 门静脉CTV: 门静脉主干直径约18 mm, 腔内未见明显充盈缺损, 局部呈受压性改变, 提示门脉高压可能(图1). PET/CT: 腹膜后胰腺前方肝胃间隙可见巨大囊实性软组织团块影, 实性为主, 可见包膜大小约16.2 cm×7.3 cm×14.6 cm, 放射性摄取不均匀增高, SUV_{max}约16.7, 局部可见放射性分布缺损区; 病

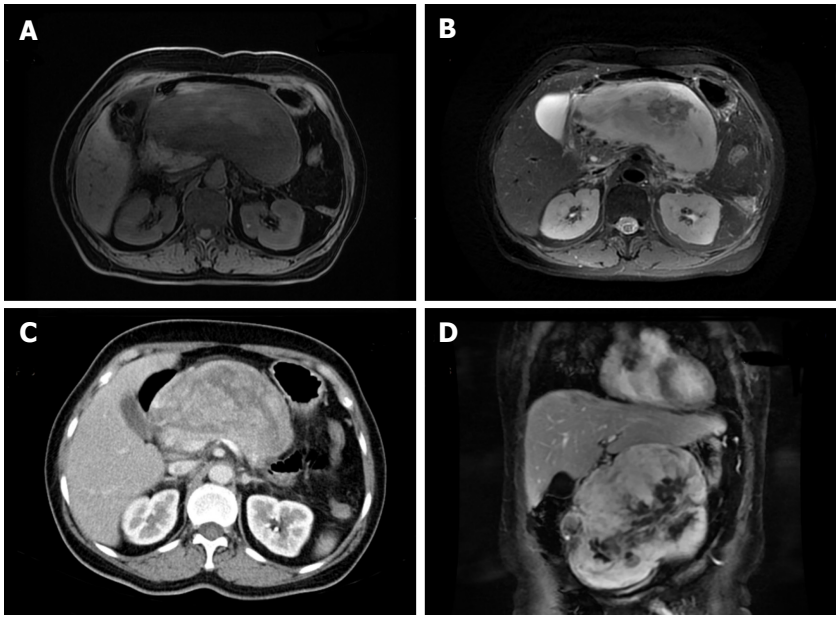

DOI: 10.11569/wcjd.v31.i18.791 **Copyright** ©The Author(s) 2023.

图 1　胰腺去分化脂肪肉瘤影像学表现. A: T1: 胰腺部前方肝胃间隙等–稍低信号影; B: T2: 胰腺部前方肝胃间隙稍低–稍高信号影; C: 门脉CTV: 门脉局部受压, 提示门静脉高压可能; D: 冠状位: 胰腺部巨大团块影, 大小约160 mm × 60 mm × 170 mm.

灶与胰腺分界不清, 与临近腹腔干分布不清, 首先考虑恶性病变伴局部坏死, 胰腺来源可能, 肉瘤待排.

2 治疗

根据患者术前病史、查体、辅助检查, 考虑胰腺头颈部巨大占位性病变, 边界尚清, 存在手术指征, 于我院接受胰十二指肠切除术.

3 最终诊断

标本解剖: 肿瘤位于胰头部、颈部, 包膜完整, 质中, 大小约10 cm×15 cm×20 cm. 胆管直径约1.2 cm, 可及肝胆管切缘距十二指肠乳头约9 cm. 术中冰冻提示: 胰腺切缘阴性. 肿瘤定性: 梭形细胞肿瘤. 术后病理提示: 高级别肉瘤, 考虑为去分化脂肪肉瘤(去分化成分为多形性未分化肉瘤), 浸润性生长, 侵及胰腺实质, 大小14 cm×14 cm×5.5 cm, 核分裂像数10个/10 HPF , 免疫组化染色结果: Calponin(-)、CK5/6(-)、S-100(-)、SMA(-)、CK(Pan)(-)、CD34(+)、Ki67(+, 80%)、CD68(+)、CD163(+)、CD117(-)、DOG1(-)、Desmin(-)、CD35/CR1 (-)、CD23(-)、MDM2(+)、CD99(+)、CDK4(+). 分子检测结果: MDM2基因扩增(+), 支持去分化脂肪肉瘤(图2).

4 结果和随访

术后予抗炎、护肝、维持电解质平衡等对症治疗后, 于术后第31天出院, 未见明显胆漏、胰漏等并发症. 术后3 mo, 患者复查腹部CT提示肿瘤复发, 后予达卡巴嗪联合表柔比星6周期化学治疗, 18 mo后, 患者因该疾病去世.

5 讨论

5.1 *流行病学特征*　软组织肉瘤是由间充质细胞引起的一组罕见的异质性疾病, 其中脂肪肉瘤是最常见的软组织肉瘤, 约占所有软组织肉瘤的15%-20%[1]. 目前, 世界卫生组织(WHO)主要将其分为4种: 高分化脂肪肉瘤(well-differentiated liposarcoma, WDLPS), DDLPS, 粘液样脂肪肉瘤(myxoid liposarcoma, MLPS)和多形性脂肪肉瘤(pleomorphic liposarcoma, PLPS), 其中, WDLPS和DDLPS共同占LPS的大多数[6]. 相比于WDLPS, DDLPS是一种高级别侵袭性疾病, 局部和转移性复发率高, 疾病特异性死亡率是WDLPS的6倍[7]. DDLPS最常见于中老年人, 表现为大而深的肿块, 最常见的部位为腹膜后, 其次为大腿和腹股沟处, 而发生在胰腺的DDLPS非常罕见[8], 对于发生于胰腺的DDLPS, 其最常见病变位置通常位于胰尾部[9]. 本文介绍了1例罕见的, 发生于胰头部的原发性去分化脂肪肉瘤.

5.2 *临床表现及诊断*　由于胰腺脂肪肉瘤位置的的特殊性, 其早期常常没有明显的症状, 部分患者因肿瘤体积巨大而压迫周围组织出现腹部症状, 如腹胀、腹痛、恶心、呕吐等后被发现. 本文患者因持续性隐痛伴呕吐, 后于当地医院行CT检查后发现存在胰腺占位性病变. 在实验室检查包括酶值、肿瘤标志物均在正常值范围, 部分患者会因肿瘤压迫胰腺而表现出CA-199的轻度升高[5]. 在影像学检查方面, CT和MRI是诊断出胰腺占位性病变最常用的检查方法, 但特异度不高. 相比于其他类型脂肪肉瘤, DDLPS由于其脂肪细胞和非脂肪细胞元

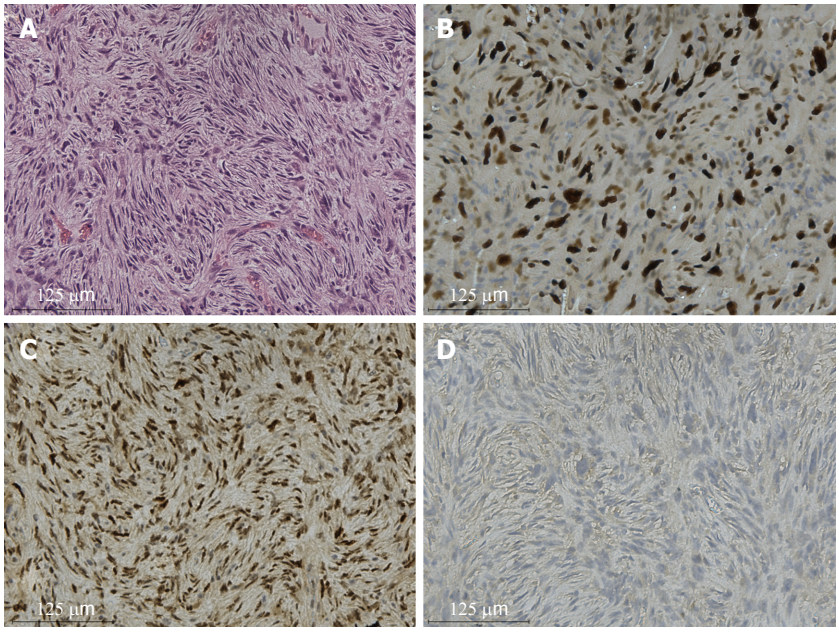

DOI: 10.11569/wcjd.v31.i18.791 **Copyright** ©The Author(s) 2023.

图 2 术后病理及免疫组化图. A: 术后病理图(HEx20); B: 免疫组化Ki67(+, 80%); C: 免疫组化MDM2(+); D: 免疫组化CK(Pan)(−).

素比例的不同, 其在影像学上往往表现出不同的成像结果[10]. Hong等[11]根据DDLPS病灶内脂肪成分的多少, 分为4种类型, Ⅰ类: 主要脂肪中的非脂肪成分, Ⅱ类: 大块非脂肪内的局灶性脂肪成分, Ⅲ类: 明确的脂肪团和明确的非脂肪团, Ⅳ类: 两个主要含有非脂肪成分的物质. Ⅰ, Ⅲ类在影像诊断上, 与DDLPS定义相符, 比较容易诊断, 而Ⅱ, Ⅳ类由于其脂肪含量微乎其微, 在诊断上比较困难, 难以与其他软组织肿瘤相区分[12]. 在CT上, DDLPS通常表现为软组织密度、等密度或者液性密度影, 在MRI上, 其表现为T1WI上低密度或等密度, T2WI上混杂高低或中高信号影[12,13], 由于MRI在检出脂肪成分上较CT明显, 因此, 对于CT未显示脂肪而怀疑DDLPS的患者, 进行MRI检查有利于进一步明确诊断. 超声内镜在检测胰腺组织病变的敏感性非常高(94%-100%), 当放射学上难以确认肿块性质, 必要时可采用超声内镜引导下的穿刺活检(EUS-FNA)明确肿块性质[14]. 在本例中, 由于该患者胰腺肿瘤较大, 因此, 我们在CT基础上, 完善了胰腺增强MRI和门静脉CTV以明确肿瘤与周围血管的关系, 同时, 行PET/CT检查排除患者远处转移的可能.

在组织学上, DDLPS具有多种形态学表现, 常常容易与多形性未分化肉瘤、黏液纤维肉瘤、肌源性肉瘤等肿瘤相混淆[15]. 因此, 往往需要进一步的分子分析来明确诊断. 在分子层面, CDK4, MDM2, P16被认为在诊断DDLPS上最具敏感性和特异性[16]. 而目前该疾病检测的标准方法为通过使用荧光原位杂交(FISH), 使得DDLPS染色体区域12 q 13-15扩增, 而这些扩增会持续影响MDM2(100%)、CDK4(90%)[17]. 在本例中, 该患者的去分化成分为多形性未分化肉瘤, 因此, 为了与其相互鉴别, 我们进行了进一步的分子检测, 检测结果提示: MDM2基因扩增(+), 支持去分化脂肪肉瘤.

5.3 *治疗及预后* 显微镜下的阴性切除是目前治疗脂肪肉瘤最唯一有效的措施[18], 但由于发生于胰腺的脂肪肉瘤位置通常较深, 且临近周围许多重要器官, 这使得肿瘤很难完全被切除, 许多患者因此会发展为区域性复发性疾病[19]. 这类手术的风险难度较大, 必须进行严密的术前评估, 必要时进行血管或三维重建判断血管情况, 对于巨大肿瘤, 需要充分显露肿瘤的位置, 为避免残留, 切除范围应包括周围足够的正常组织, 必要时联合临近器官联合切除, 以达到完全切除肿瘤的目的[20]. 然而, 即使采用这种方法, 这些肿瘤的预后也较差, 其5年生存率为36%-58%, 其死亡的主要原因为肿瘤的局部复发[21]. 由于DDLPS通常对放疗和化疗不敏感[1], 术前和术后的辅助治疗似乎对患者的总生存期没有显著的好处[8]. 近些年来, 曲贝替定、艾日布林, 靶向药物CDK4抑制剂, MDM2拮抗剂等靶向免疫抑制剂被发现在脂肪肉瘤中可能存在作用, 但由于其处于研究的早期, 疗效仍然不明确[22].

去分化脂肪肉瘤作为一种高级别侵袭性疾病, 局部转移复发率高[7], 因此, 定期的影像学检查对与术后患者至关重要. 目前, 根据肉瘤的分级, 高危患者建议前3-4年每2-3 mo随访一次, 低危患者每5 mo复查一次, MRI被推荐为复查首选, 与其他影像学相比, 使用MRI检测肿瘤的局部复发以及远处转移较其他敏感性更高, 更易早期发现复发[23].

6 结论

综上所诉, 胰腺原发性去分化脂肪肉瘤比较罕见, 早期通常没有症状, 部分患者会因肿瘤体积较大产生腹部相关症状. CT, MRI作为其最常用的影像学检查, 可以为术前胰腺脂肪肉瘤的的诊断提供依据. 手术治疗是目前治疗胰腺去分化脂肪肉瘤唯一有效的治疗措施, 由于去分化脂肪肉瘤对放化疗不敏感, 术前、术后的辅助治疗并不会为患者总生存带来显著益处. 去分化脂肪肉瘤易发生局部转移, 定期随访检查至关重要.

7 参考文献

1 Ducimetière F, Lurkin A, Ranchère-Vince D, Decouvelaere AV, Péoc'h M, Istier L, Chalabreysse P, Muller C, Alberti L, Bringuier PP, Scoazec JY, Schott AM, Bergeron C, Cellier D, Blay JY, Ray-Coquard I. Incidence of sarcoma histotypes and molecular subtypes in a prospective epidemiological study with central pathology review and molecular testing. *PLoS One* 2011; 6: e20294 [PMID: 21826194 DOI: 10.1371/journal.pone.0020294]

2 Bray F, Ren JS, Masuyer E, Ferlay J. Global estimates of cancer prevalence for 27 sites in the adult population in 2008. *Int J Cancer* 2013; 132: 1133-1145 [PMID: 22752881 DOI: 10.1002/ijc.27711]

3 Vos M, Boeve WC, van Ginhoven TM, Sleijfer S, Verhoef C, Grünhagen DJ. Impact of primary tumor location on outcome of liposarcoma patients, a retrospective cohort study. *Eur J Surg Oncol* 2019; 45: 2437-2442 [PMID: 31493984 DOI: 10.1016/j.ejso.2019.08.026]

4 Lee ATJ, Thway K, Huang PH, Jones RL. Clinical and Molecular Spectrum of Liposarcoma. *J Clin Oncol* 2018; 36: 151-159 [PMID: 29220294 DOI: 10.1200/JCO.2017.74.9598]

5 Machado MC, Fonseca GM, de Meirelles LR, Zacchi FF, Bezerra RO. Primary liposarcoma of the pancreas: A review illustrated by findings from a recent case. *Pancreatology* 2016; 16: 715-718 [PMID: 27423533 DOI: 10.1016/j.pan.2016.07.003]

6 Creytens D. What's new in adipocytic neoplasia? *Virchows Arch* 2020; 476: 29-39 [PMID: 31501988 DOI: 10.1007/s00428-019-02652-3]

7 Henricks WH, Chu YC, Goldblum JR, Weiss SW. Dedifferentiated liposarcoma: a clinicopathological analysis of 155 cases with a proposal for an expanded definition of dedifferentiation. *Am J Surg Pathol* 1997; 21: 271-281 [PMID: 9060596 DOI: 10.1097/00000478-199703000-00002]

8 Wang GY, Lucas DR. Dedifferentiated Liposarcoma With Myofibroblastic Differentiation. *Arch Pathol Lab Med* 2018; 142: 1159-1163 [PMID: 30281365 DOI: 10.5858/arpa.2018-0205-RA]

9 王泽康, 吴仁毅, 陈峰, 陈雷. 胰腺去分化脂肪肉瘤一例并文献分析. 肝胆胰外科杂志 2023; 35: 429-433 [DOI: 10.11952/j.issn.1007-1954.2023.07.010]

10 Tateishi U, Hasegawa T, Beppu Y, Satake M, Moriyama N. Primary dedifferentiated liposarcoma of the retroperitoneum. Prognostic significance of computed tomography and magnetic resonance imaging features. *J Comput Assist Tomogr* 2003; 27: 799-804 [PMID: 14501373 DOI: 10.1097/00004728-200309000-00019]

11 Hong SH, Kim KA, Woo OH, Park CM, Kim CH, Kim MJ, Chung JJ, Han JK, Rha SE. Dedifferentiated liposarcoma of retroperitoneum: spectrum of imaging findings in 15 patients. *Clin Imaging* 2010; 34: 203-210 [PMID: 20416485 DOI: 10.1016/j.clinimag.2009.12.025]

12 Zhang JY, Yu XD, Song Y, Zhang HT, Chen Y, Ouyang H, Zhao XM. [Comparison of Imaging and Pathologic Findings of Retroperitoneal Dedifferentiated Liposarcoma]. *Zhonghua Zhong Liu Za Zhi* 2019; 41: 223-228 [PMID: 30917460 DOI: 10.3760/cma.j.issn.0253-3766.2019.03.013]

13 O'Regan KN, Jagannathan J, Krajewski K, Zukotynski K, Souza F, Wagner AJ, Ramaiya N. Imaging of liposarcoma: classification, patterns of tumor recurrence, and response to treatment. *AJR Am J Roentgenol* 2011; 197: W37-W43 [PMID: 21700993 DOI: 10.2214/AJR.10.5824]

14 Fabbri C, Luigiano C, Collina G, Cennamo V, D'Imperio N, Jovine E. EUS-FNA diagnosis of single pancreatic metastasis of liposarcoma. *Gastrointest Endosc* 2009; 69: 974-976 [PMID: 19152900 DOI: 10.1016/j.gie.2008.05.061]

15 Kammerer-Jacquet SF, Thierry S, Cabillic F, Lannes M, Burtin F, Henno S, Dugay F, Bouzillé G, Rioux-Leclercq N, Belaud-Rotureau MA, Stock N. Differential diagnosis of atypical lipomatous tumor/well-differentiated liposarcoma and dedifferentiated liposarcoma: utility of p16 in combination with MDM2 and CDK4 immunohistochemistry. *Hum Pathol* 2017; 59: 34-40 [PMID: 27597521 DOI: 10.1016/j.humpath.2016.08.009]

16 Thway K, Flora R, Shah C, Olmos D, Fisher C. Diagnostic utility of p16, CDK4, and MDM2 as an immunohistochemical panel in distinguishing well-differentiated and dedifferentiated liposarcomas from other adipocytic tumors. *Am J Surg Pathol* 2012; 36: 462-469 [PMID: 22301498 DOI: 10.1097/PAS.0b013e3182417330]

17 Weaver J, Rao P, Goldblum JR, Joyce MJ, Turner SL, Lazar AJ, López-Terada D, Tubbs RR, Rubin BP. Can MDM2 analytical tests performed on core needle biopsy be relied upon to diagnose well-differentiated liposarcoma? *Mod Pathol* 2010; 23: 1301-1306 [PMID: 20495536 DOI: 10.1038/modpathol.2010.106]

18 Feki J, Lajnef M, Fourati M, Sakka D, Hassena RB, Slimen MH, Daoud J, Khanfir A. The management of retroperitoneal sarcoma: The experience of a single institution and a review of the literature. *J Taibah Univ Med Sci* 2023; 18: 125-131 [PMID: 36398018 DOI: 10.1016/j.jtumed.2022.07.007]

19 Masaki N, Onozawa M, Inoue T, Kurobe M, Kawai K, Miyazaki J. Clinical features of multiply recurrent retroperitoneal liposarcoma: A single-center experience. *Asian J Surg* 2021; 44: 380-385 [PMID: 33191070 DOI: 10.1016/j.asjsur.2020.10.015]

20 张建伟, 姬静伟, 邢明轩, 王广义, 杜晓宏. 胰腺原发脂肪肉瘤1例报告. 临床肝胆病杂志 2019; 35: 866-867 [DOI: 10.3969/j.issn.1001-5256.2019.04.033]

21 Lewis JJ, Leung D, Woodruff JM, Brennan MF. Retroperitoneal soft-tissue sarcoma: analysis of 500 patients treated and followed at a single institution. *Ann Surg* 1998; 228: 355-365 [PMID: 9742918 DOI: 10.1097/00000658-199809000-00008]

22 McGovern Y, Zhou CD, Jones RL. Systemic Therapy in Metastatic or Unresectable Well-Differentiated/Dedifferentiated Liposarcoma. *Front Oncol* 2017; 7: 292 [PMID: 29250486 DOI: 10.3389/fonc.2017.00292]

23 Gronchi A, Miah AB, Dei Tos AP, Abecassis N, Bajpai J, Bauer S, Biagini R, Bielack S, Blay JY, Bolle S, Bonvalot S, Boukovinas I, Bovee JVMG, Boye K, Brennan B, Brodowicz T, Buonadonna A, De Álava E, Del Muro XG, Dufresne A, Eriksson M, Fagioli F, Fedenko A, Ferraresi V, Ferrari A, Frezza AM, Gasperoni S, Gelderblom H, Gouin F, Grignani G, Haas R, Hassan AB, Hecker-Nolting S, Hindi N, Hohenberger P, Joensuu H, Jones RL, Jungels C, Jutte P, Kager L, Kasper B, Kawai A, Kopeckova K, Krákorová DA, Le Cesne A, Le Grange F, Legius E, Leithner A, Lopez-Pousa A, Martin-Broto J, Merimsky O, Messiou C, Mir O, Montemurro M, Morland B, Morosi C, Palmerini E, Pantaleo MA, Piana R, Piperno-Neumann S, Reichardt P, Rutkowski P, Safwat AA, Sangalli C, Sbaraglia M, Scheipl S, Schöffski P, Sleijfer S, Strauss D, Strauss S, Sundby Hall K, Trama A, Unk M, van de Sande MAJ, van der Graaf WTA, van Houdt WJ, Frebourg T, Casali PG, Stacchiotti S; ESMO Guidelines Committee, EURACAN and GENTURIS. Electronic address: clinicalguidelines@esmo.org. Soft tissue and visceral sarcomas: ESMO-EURACAN-GENTURIS Clinical Practice Guidelines

for diagnosis, treatment and follow-up(☆). *Ann Oncol* 2021; 32: 1348-1365 [PMID: 34303806 DOI: 10.1016/j.annonc.2021.07.006]

科学编辑: 张砚梁 制作编辑: 张砚梁

ISSN 1009-3079 (print) ISSN 2219-2859 (online) DOI: 10.11569 © 2023 Baishideng Publishing Group Inc. All rights reserved.

• 消息 •

书 讯

本刊讯 由池肇春教授等主编的《代谢相关脂肪性肝病肝外并发症》已由天津科学技术出版社出版发行.

本书的出版为国内首创, 填补了国内有关这方面的空白, 拓宽了对《代谢相关脂肪性肝病》认识的高度和深度. 《代谢相关脂肪性肝病肝外并发症》分总论和各论两部分. 1-4章为总论, 分别介绍代谢相关脂肪性肝病肝外并发症研究现状与进展, 包括发病风险、发病机制和治疗近展; 脂肪代谢生物化学和分子生物学; 代谢相关脂肪性肝病肝外并发病免疫学; 肠道微生物生态失衡与代谢相关脂肪性肝病肝外并发病. 5-18章为各论, 分别介绍代谢相关脂肪性肝病肝外并发症与机体各系统疾病的相关性. 可为消化科、肝病科、内分泌代谢科、普外科、肿瘤科、影像科、其他相关科临床医师和从事MAFLD研究的人员学习和参考.

全书71万余字, 精装、图文并茂. 每册定价188元, 可根据购书数量给予优惠, 欢迎选购. 购书联系电话022-23332390(发行部何老师).

WCJD 世界华人消化杂志®

在线投稿: https://www.baishideng.com

www.wjgnet.com

世界华人消化杂志 2023年9月28日; 31(18): I-V

ISSN 1009-3079 (print) ISSN 2219-2859 (online)

1 投稿总则

1.1 性质 《世界华人消化杂志》(*World Chinese Journal of Digestology*, *WCJD*, print ISSN 1009-3079, online ISSN 2219-2859, DOI: 10.11569)是一份国际性同行评议和开放获取(Open Access, OA)的学术出版物. 本刊创刊于1993年1月15日, 半月刊, 每月8和28号在线出版. 《世界华人消化杂志》编辑委员会由719位专家组成, 来自中国31个省、市、自治区以及香港特别行政区.

1.2 目的 《世界华人消化杂志》的目的是发表高质量的胃肠病学和肝病学领域多学科的前沿进展和原创性文章, 促进胃肠病学和肝病学事业的发展, 提高消化系统疾病的预防、诊断和治疗水平.

1.3 范围 《世界华人消化杂志》的范围涵盖消化内科学、消化外科学、消化感染病学、消化中医药学、消化肿瘤学、消化影像学、消化内镜及介入治疗学、消化中西医结合学、消化基础研究、消化病理学和消化护理学.

1.4 栏目 《世界华人消化杂志》的栏目包括述评、基础研究、临床研究、文献综述、研究快报、临床实践和病例报告. 手稿应具有科学性、先进性、可读性和实用性, 重点突出, 文字简练, 数据可靠, 写作规范且表达准确.

1.5 收录 本刊被国际检索系统《化学文摘(Chemical Abstracts, CA)》、《医学文摘库/医学文摘(EMBASE/Excerpta Medica, EM)》、《文摘杂志(Abstract Journal, AJ)》、Scopus、《中文科技期刊数据库(CSTJ)》和《超星期刊域出版平台(Superstar Journals Database)》数据库收录. 《世界华人消化杂志》在Scopus数据库的2017年期刊评价指标包括: CiteScore: 0.04; SJR: 0.109; SNIP: 0.020. 本刊是由美国百世登出版集团有限公司(Baishideng Publishing Group, BPG)主办和出版的一份中文印刷版、电子版和网络版的国际核心学术刊物.

1.6 出版 《世界华人消化杂志》由Baishideng Publishing Group (BPG)编辑和出版. BPG联系地址如下:

7041 Koll Center Parkway, Suite 160, Pleasanton, CA 94566, USA

E-mail: wcjd@wjgnet.com

Help Desk: https://www.baishideng.com/helpdesk

https://www.wjgnet.com

Telephone: +1-925-3991568

1.7 生产 《世界华人消化杂志》由北京百世登生物医学科技有限公司生产制作. 公司联系地址如下:

100025, 北京市朝阳区东四环中路62号

远洋国际中心D座903室

电话: 010-5908-0035

E-mail: wcjd@wjgnet.com

Help Desk: https://www.baishideng.com/helpdesk

https://www.wjgnet.com

1.8 编辑部 《世界华人消化杂志》编辑部主任王金磊, 联系地址如下:

《世界华人消化杂志》编辑部

北京百世登生物医学科技有限公司

100025, 北京市朝阳区东四环中路62号

远洋国际中心D座903室

电话: 010-5908-0035

E-mail: j.l.wang@wjgnet.com

Help Desk: https://www.baishideng.com/helpdesk

http://www.wjgnet.com

1.9 编委 《世界华人消化杂志》编辑委员会成员具体名单见: http://www.wjgnet.com/1009-3079/editorialboard.htm.

1.10 审稿 同行评议过程需要14-28天. 所有的来稿均经2-3位同行专家严格评审, 2位或以上通过为录用, 否则将退稿或手稿修改后再送同行评议.

1.11 投稿 《世界华人消化杂志》在线投稿网址见: https://www.baishideng.com/.

1.12 主页 《世界华人消化杂志》主页网站见: https://www.wjgnet.com/1009-3079/index.htm.

1.13 稿酬 文章在《世界华人消化杂志》出版后, 作者可获得高质量的PDF和样刊两份作为稿酬. PDF包括封面、编委会成员名单、目次、正文和封底.

1.14 版权 著作权归作者所有. 出版权归Baishideng Publishing Group Inc所有.

2 手稿要求

2.1 总体标准 手稿撰写应遵照国家标准GB7713科学技术报告、学位论文和学术论文的编写格式, GB6447文摘编写规则, GB7714文后参考文献著录规则以及GB/T 3179科学技术期刊编排格式等要求, 同时遵照国际医学期刊编辑委员会(International Committee of Medical Journal Editors)制定的《生物医学期刊投稿的统一要求(第5版)》(Uniform requirements for manuscripts submitted to biomedical journals), 具体见: Ann Intern Med 1997; 126: 36-47.

2.2 名词术语 手稿应标准化, 前后统一. 如原词过长且多次出现者, 可于首次出现时写出全称加括号内注简称, 以后直接用简称. 医学名词以全国自然科学名词审定委员会公布的《生理学名词》、《生物化学名词与生物物理学名词》、《化学名词》、《植物学名词》、《人体解剖学名词》、《细胞生物学名词》及《医学名词》系列为准; 药名以《中华人民共和国药典》和卫生部药典委员会编的《药名词汇》为准; 国家食品药品监督管理局批准的新药, 采用批准的药名; 创新性新药请参照我国药典委员会的“命名原则”, 新译名词应附外文. 公认习用缩略语可直接应用(建议第一次也写出全称), 如ALT, AST, mAb, WBC, RBC, Hb, T, P, R, BP, PU, GU, DU, ACTH, DNA, LD50, HBsAg, HCV RNA, AFP, CEA, ECG, IgG, IgA, IgM, TCM, RIA, ELISA, PCR, CT, MRI等. 为减少排印错误, 外文、阿拉伯数字、标点符号必须正确打印在A4纸上. 中医药名词英译要遵循以下原则: (1)有对等词者, 直接采用原有英语词, 如中风stroke, 发热fever; (2)有对应词者应根据上下文合理选用原英语词, 如八法eight principal methods; (3)英语中没有对等词或相应词者, 宜用汉语拼音, 如阴yin, 阳yang, 阴阳学说yinyangology, 人中renzhong, 气功qigong; 汉语拼音要以词为单位分写, 通常应小写, 如weixibao nizhuanwan (胃细胞逆转丸), guizhitang (桂枝汤).

2.3 外文字符 手稿应注意大小写、正斜体与上下角标. 静脉注射应缩写为iv, 肌肉注射为im, 腹腔注射为ip, 皮下注射为sc, 脑室注射为icv, 动脉注射为ia, 口服为po, 灌胃为ig. s(秒)不能写成S, kg不能写成Kg, mL不能写成ML, lcpm (应写为1/min)÷E%(仪器效率)÷60 = Bq, pH不能写PH或PH, *H. pylori*不能写成HP, *T*1/2不能写成tl/2或T, *V*max不能写成Vmax, μ不写为英文u. 需排斜体的外文字, 用斜体表示, 包括生物学中拉丁学名的属名与种名(包括亚属、亚种、变种), 如幽门螺杆菌(*Helicobacter pylori*, *H. pylori*), *Ilex pubescens* Hook, *et Arn.var.glaber* Chang (命名者勿划横线); 常数*K*; 一些统计学符号(如样本数*n*, 均数mean, 标准差SD, *F*检验, *t*检验, 概率*P*和相关系数*r*); 化学名中标明取代位的元素、旋光性和构型符号(如*N*, *O*, *P*, *S*, *d*, *l*), 例如*n*-(normal, 正), *N*-(nitrogen, 氮), *o*-(ortho, 邻), *O*-(oxygen, 氧, 习惯不译), *d*-(dextro, 右旋), *p*-(para, 对), *n*-butyl acetate (醋酸正丁酯), *N*-methylacetanilide (N-甲基乙酰苯胺), *o*-cresol (邻甲酚), 3-*O*-methyl-adrenaline (3-*O*-甲基肾上腺素), *d*-amphetamine (右旋苯丙胺), l-dopa (左旋多巴), *p*-aminosalicylic acid (对氨基水杨酸); 拉丁字及缩写*in vitro*, *in vivo*, *in situ*, *Ibid*, *et al*, *po*, *vs*; 用外文字母代表的物理量, 如*m* (质量), *V* (体积), *F* (力), *p* (压力), *W* (功), *v* (速度), *Q* (热量), *E* (电场强度), *S* (面积), *t* (时间), *z* (酶活性, kat), *t* (摄氏温度, ℃), *D* (吸收剂量, Gy), *A* (放射性活度, Bq), *ρ* (密度, 体积质量, g/L), *c* (浓度, mol/L), *j* (体积分数, mL/L), *w* (质量分数, mg/g), *b* (质量摩尔浓度, mol/g), *l* (长度), *b* (宽度), *h* (高度), *d* (厚度), *R* (半径), *D* (直径), *T*max, *C*max, *V*d, *T*1/2 *CI*等; 基因符号, 通常用小写斜体, 如*ras*, *c-myc*; 基因产物, 用大写正体, 如P16蛋白.

2.4 计量单位 手稿应采用国际单位制并遵照有关国家标准, GB3100-3102-93量和单位. 原来的“分子量”应改为物质的相对分子质量, 如30 kD改为*M*r 30000或30 kDa (M大写斜体, r小写正体, 下角标); “原子量”应改为相对原子质量, 即*A*r (A大写斜体, r小写正体, 下角标); 也可采用原子质量, 其单位是u (小写正体). 计量单位在+、一及-后列出, 在±前后均要列出, 如37.6 ℃±1.2 ℃, 45.6岁±24岁, 56.4 d±0.5 d. 3.56±0.27 pg/ml应为3.56 ng/L±0.27 ng/L. BP用kPa (mmHg), RBC数用1×10^{12}/L, WBC数用1×10^{9}/L, WBC构成比用0.00表示, Hb用g/L. *M*r明确的体内物质以nmol/L或mmol/L表示, 不明确者用g/L表示. 1 M硫酸应改为1 mol/L硫酸, 1 N硫酸应改为0.5 mol/L硫酸. 长10 cm, 宽6 cm, 高4 cm应写成10 cm×6 cm×4 cm. 生化指标一律采用法定计量单位表示, 例如, 血液中的总蛋白、清蛋白、球蛋白、脂蛋白、血红蛋白、总脂用g/L, 免疫球蛋白用mg/L; 葡萄糖、钾、尿素、尿素氮、CO_2结合力、乳酸、磷酸、胆固醇、胆固醇酯、三酰甘油、钠、钙、镁、非蛋白氮、氯化物用mmol/L; 胆红素、蛋白结合碘、肌酸、肌酐、铁、铅、抗坏血酸、尿胆元、氨、维生素A、维生素E、维生素B1、维生素B2、维生素B6、尿酸用μmol/L; 氢化可的松(皮质醇)、肾上腺素、汞、孕酮、甲状腺素、睾酮、叶酸用nmol/L; 胰岛素、雌二醇、促肾上腺皮质激素、维生素B12用pmol/L. 年龄的单位有日龄、周龄、月龄和岁. 国际代号应规范标识, 例如, 1秒, 1 s; 2分钟, 2 min; 3小时, 3 h; 4天, 4 d; 5

周, 5 wk; 6月, 6 mo; 雌性♀, 雄性♂, 酶活性国际单位IU = 16.67 nkat, 对数log, 紫外uv, 百分比%, 升L, 尽量把1×10^{-3} g与5×10^{-7} g之类改成1 mg与0.5 mg, hr改成h, 重量γ改成mg, 长度m改成mm. 国际代号不用于无数字的文句中, 例如每天不写每d, 但每天8 mg可写8 mg/d. 在一个组合单位符号内不得有1条以上的斜线, 例如不能写成mg/kg/d, 而应写成mg/(kg•d), 且在整篇文章内应统一. 单位符号没有单、复数的区分, 例如, 2 min不是2 mins, 3 h不是3 hs, 4 d不是4 ds, 8 mg不是8 mgs. 半个月应为15 d; 15克应为15 g; 10%福尔马林应为40 g/L甲醛; 95%酒精应为950 mL/L乙醇; 5% CO_2应为50 mL/L CO_2; 1:1000肾上腺素应为1 g/L肾上腺素; 胃黏膜含促胃液素36.8 pg/mg应改为胃黏膜蛋白含促胃液素36.8 ng/g; 10%葡萄糖应改为560 mmol/L或100 g/L葡萄糖; 45 ppm = 45×10^{-6}; 离心的旋转频率(原称转速)应用r/min, 超速者用g; 药物剂量若按体质量计算, 一律以“/kg”表示.

2.5 *统计学符号* 统计学符号包括: (1)*t*检验用小写*t*; (2)*F*检验用英文大写*F*; (3)卡方检验用希文小写χ^2; (4)样本的相关系数用英文小写*r*; (5)自由度用希文小写υ; (6)样本数用英文小写*n*; (7)概率用英文斜体大写*P*. 在统计学处理中, 在文字叙述时平均数±标准差表示为mean±SD, 平均数±标准误为mean±SE. 统计学显著性用$^aP<0.05$或$^bP<0.01$($P>0.05$不注). 如同一表中另有一套*P*值, 则用$^cP<0.05$和$^dP<0.01$; 第三套为$^eP<0.05$和$^fP<0.01$等.

2.6 *数字用法* 遵照国家标准GB/T 15835-1995关于出版物上数字用法的规定, 作为汉语词素者采用汉字数字, 如二氧化碳、十二指肠、三倍体、四联球菌、五四运动、星期六等. 统计学数字采用阿拉伯数字. 如1000-1500 kg. 3.5 mmol/L±0.5 mmol/L等. 测量的数据不能超过其测量仪器的精密度, 例如6347意指6000分之一的精密度. 任何一个数字, 只允许最后一位有误差, 前面的位数不应有误差. 在一组数字中的mean±SD应考虑到个体的变差, 一般以SD的1/3来定位数, 例如3614.5 g±420.8 g, SD的1/3达一百多克, 平均数波动在百位数, 故应写成3.6 kg±0.4 kg, 过多的位数并无意义. 又如8.4 cm±0.27 cm, 其SD/3 = 0.09 cm, 达小数点后第2位, 故平均数也应补到小数点后第2位. 有效位数以后的数字是无效的, 应该舍弃. 末尾数字小于5则舍, 大于5则进, 如过恰好等于5, 则前一位数逢奇则进, 逢偶(包括“0”)且5之后全为0则舍. 抹尾时只可1次完成, 不得多次完成, 例如23.48, 若不要小数点, 则应成23, 而不应该23.48→23.5→24. 年月日采用全数字表达法, 请按国家标准GB/T 7408-94书写, 如1985年4月12日可写作1985-04-12; 1985年4月写作1985-04; 从1985年4月12日23时20分50秒起至1985年6月25日10时30分止写作1985-04-12 T23:20:50/1985-06-25 T10:30:00; 从1985年4月12日起至1985年6月15日止写作1985-04-12/06-16, 上午8时写作08:00, 下午4时半写作16:30. 百分数的有效位数根据分母来定: 分母≤100, 百分数到个位; 101≤分母≤1000, 百分数到小数点后1位; 余类推. 小数点前后的阿拉伯数字, 每3位间空1/4阿拉伯数字距离, 如1486 800.47565. 完整的阿拉伯数字不移行!

2.7 *标点符号* 遵照国家标准GB/T 15834-1995标点符号用法的要求, 本刊论文中的句号都采用黑圆点; 数字间的起止号采用“-”字线, 并列的汉语词间用顿号分开, 而并列的外文词、阿拉伯数字、外文缩略词及汉语拼音字母拼写词间改用逗号分开, 参考文献中作者间一律用逗号分开; 表示终了的标点符号, 如句号、逗号、顿号、分号、括号及书名号的后一半, 通常不用于一行之首; 而表示开头的标点符号, 如括号及书名号的前一半, 不宜用于一行之末. 标点符号通常占一格, 如顿号、逗号、分号、句号等; 破折号应占两格; 英文连字符只占一个英文字符的宽度, 不宜过长, 如5-FU. 外文字符下划一横线表示用斜体, 两横线表示用小写, 三横线表示用大写, 波纹线表示用黑体.

2.8 *医学伦理问题及知情同意* (1)以人为研究对象的伦理、知情同意陈述: 当论文的主体是以人为研究对象时, 作者应说明其遵循的程序是否符合负责人体试验委员会(单位性的、地区性的或国家性的)所制订的伦理学标准, 以及是否获得了研究对象或其监护人的知情同意. 请提供伦理委员会批准文件(批准文号著录于手稿中)和知情同意书的PDF版本; (2)以动物为研究对象的伦理陈述: 所有研究人员需提倡人道地进行动物实验, 必须严格遵守动物实验的各项伦理条例. 请提供伦理委员会批准文件(批准文号著录于手稿中)的PDF版本. 注意: 以上两个伦理批准文件上必须有机构公章和签发日期.

2.9 *关于图片或者表的引用* 手稿中所有图片或者表的引用必须严格遵照BPG出版物引用图片或者表的政策. BPG出版物引用图与表的政策如下: (1)获取许可. 如果作者提交的手稿中引用了一张或者多张已发表的图片或者表, 或者拥有版权的图片和表, 作者必须提供之前的出版商或者版权拥有者出具的图片或者表可被再次发表的许可文件; (2)正确标注引用文献来源和版权. 举例如: Figure 1 Histopathological examination by hematoxylin-eosin staining (200×). A: Control group; B: Model group; C: Pioglitazone hydrochloride group; D: Chinese herbal medicine group. Citation: Yang JM, Sun Y, Wang M, Zhang XL, Zhang SJ, Gao YS, Chen L, Wu MY,

Zhou L, Zhou YM, Wang Y, Zheng FJ, Li YH. Regulatory effect of a Chinese herbal medicine formula on non-alcoholic fatty liver disease. *World J Gastroenterol* 2019; 25: 5105-5119. Copyright ©The Author(s) 2019. Published by Baishideng Publishing Group Inc. 如果作者未按照上述要求对已发表或受版权保护的图片或表格进行合理引用, 则将面临被BPG撤稿, 甚至被追究法律责任.

3 手稿全文中文格式

3.1 *题名* 简明确切地反映论文的特定内容, 应鲜明而有特色, 不宜以阿拉伯数字开头, 不用副题名, 一般20个字. 避免用“的研究”或“的观察”等非特定词.

3.2 *作者* 论文作者的署名应按照国际医学杂志编辑委员会(ICMJE, International Committee of Medical Journal Editors)作者资格标准执行, 具体标准为: (1)对研究的理念和设计、数据的获得、分析和解读做出重大贡献; (2)起草文章, 并对文章的重要知识内容进行批评性修改; (3)接受对准备发表文章的最后一稿. 作者应符合条件1, 2和3, 对研究工作有贡献的其他人可放入志谢中. 作者署名的次序按贡献大小排列, 多作者时姓名间用逗号, 如是单名, 则在姓与名之间空1格(正文和参考文献中不空格). 《世界华人消化杂志》要求所有署名人写清楚自己对文章的贡献, 不设置共同第一作者和共同通信作者.

3.3 *单位* 作者后写单位的全称, 空1格后再写省市及邮政编码, 格式如: 张旭晨, 梅立新, 承德医学院病理教研室 河北省承德市 067000

3.4 *第一作者简介* 格式如: 张旭晨, 1994年北京中医药大学硕士, 讲师. 主要从事消化系统疾病的病理研究.

3.5 *作者贡献分布* 格式如: 陈湘川与庞丽娟对此文所作贡献两均等; 此课题由陈湘川、庞丽娟、陈玲、杨兰、张金芳、齐妍及李洪安设计; 研究过程由陈玲、杨兰、张金芳、蒋金芳、杨磊、李锋及曹秀峰操作完成; 研究所用新试剂及分析工具由曹秀峰提供; 数据分析由陈湘川、杨兰及庞丽娟完成; 本论文写作由陈湘川、庞丽娟及李洪安完成.

3.6 *基金资助项目* 格式如: 国家自然科学基金资助项目, No. 30224801.

3.7 *通讯作者* 格式如: 通讯作者: 黄缘, 教授, 330006, 江西省南昌市民德路1号, 南昌大学第二附属医院消化内科, 江西省分子医学重点实验室. huang9815@yahoo.com

3.8 *中文摘要* 举例: 基础和临床研究文章的摘要必须在350字. 摘要包括背景、目的、方法、结果和结论. 背景应简要阐述研究的基本原理和设想. 目的应阐明研究所要达到的预期效果. 方法必须包括材料或对象, 应描述课题的基本设计, 例如双盲、单盲还是开放性; 使用什么方法, 如何进行分组和对照, 数据的精确程度; 研究对象选择条件与标准是否遵循随机化、齐同化的原则, 对照组匹配的特征; 如研究对象是患者, 应阐明其临床表现和诊断标准, 如何筛选分组, 有多少例进行过随访, 有多少例因出现不良反应而中途停止研究. 结果应列出主要结果, 包括主要数据, 有什么新发现, 说明其价值和局限, 叙述要真实、准确和具体, 所列数据经用何种统计学方法处理, 应给出结果的置信区间和统计学显著性检验的确切值(概率写*P*后应写出相应显著性检验值). 结论应给出全文总结、准确无误的观点及价值.

3.9 *关键词* 作者应在关键词列表中提供3-10个关键词, 来反映论文中的核心内容. 请尽量使用美国国立医学图书馆编辑的最新版Index Medicus中医学主题词表(MeSH)内所列的词. 必要时可采用惯用的自由词. 每个关键词之间用“;”分隔. 格式如: 肠道菌群; 急性胰腺炎; 慢性胰腺炎; 自身免疫性胰腺炎. 每个英文关键词第一个字母大写. 每个关键词之间用“;”分隔.

3.10 *正文标题层次* 举例: 基础和临床研究文章书写格式包括 0 引言; 1 材料和方法 (1.1 材料, 1.2 方法); 2 结果; 3 讨论; 4 参考文献. 序号一律左顶格写, 后空1格写标题; 2级标题后空1格接正文. 正文内序号连排用(1), (2), (3), 以下逐条陈述.

0 引言

应包括该研究的目的和该研究与其他相关研究的关系.

1 材料和方法

应尽量简短, 但应让其他有经验的研究者能够重复该实验. 对新的方法应该详细描述, 以前发表过的方法引用参考文献即可, 有关文献中或试剂手册中的方法的改进仅描述改进之处即可.

2 结果

实验结果应合理采用图表和文字表示, 在结果中应避免讨论.

3 讨论

要简明, 应集中对所得的结果做出解释而不是重复叙述, 也不应是大量文献的回顾. 图表的数量要精选, 表应有表序和表题, 并有足够具有自明性的信息, 使读者不查阅正文即可理解该表的内容. 表内每一栏均应有表头, 表内非公知通用缩写应在表注中说明, 表格一律使用三线表(不用竖线), 在正文中该出现的地方应注出. 图应有图序、图题和图注, 以使其容易被读者理解, 所有的图应在正文中该出现的地方注出. 同一个主题内容的彩色图、黑白图、线条图, 统一用一个注

解分别叙述, 如: 图1 萎缩性胃炎治疗前后病理变化. A: …; B: …; C: …; D: …; E: …; F: …; G:…. 曲线图可按●、○、■、□、▲、△顺序使用标准的符号. 统计学显著性用[a]$P<0.05$或[b]$P<0.01$($P>0.05$不注). 如同一表中另有一套P值, 则用[c]$P<0.05$和[d]$P<0.01$; 第3套为[e]$P<0.05$和[f]$P<0.01$. P值后注明何种检验及其具体数字, 如$P<0.01$, $t = 4.56$ *vs*对照组等, 注在表的左下方. 表内采用阿拉伯数字, 共同的计量单位符号应注在表的右上方, 表内个位数、小数点、±、-应上下对齐. "空白"表示无此项或未测, "-"代表阴性未发现, 不能用同左、同上等. 表图勿与正文内容重复. 表图的标目尽量用t/min, c/(mol/L), p/kPa, V/mL, t/℃表达.

志谢后加冒号, 排在讨论后及参考文献前, 左齐.

4 参考文献

本刊采用"顺序编码制"的著录方法, 即以文中出现顺序用阿拉伯数字编号排序. 提倡对国内同行近年已发表的相关研究论文给予充分的反映, 并在文内引用处右上角加方括号注明角码. 文中如列作者姓名, 则需在"Pang等"的右上角注角码号; 若正文中仅引用某文献中的论述, 则在该论述的句末右上角注码号, 如马连生[1]报告……, 研究[2-5]认为……; PCR方法敏感性高[6-7]. 文献序号作正文叙述时, 用与正文同号的数字并排, 如本实验方法见文献[8]. 所引参考文献必须以近2-3年SCIE, PubMed,《中国科技论文统计源期刊》和《中文核心期刊要目总览》收录的学术类期刊为准, 通常应只引用与其观点或数据密切相关的国内外期刊中的最新文献. 期刊引用格式为: 序号, 作者(列出全体作者). 文题, 刊名, 年, 卷, 起页-止页, PMID和DOI编号; 书籍引用格式为: 序号, 作者(列出全部),书名, 卷次, 版次, 出版地, 出版社, 年, 起页-止页.

4 手稿英文摘要书写要求

4.1 题名 文章的题名应言简意赅, 方便检索, 以不超过10个实词为宜, 应与中文题名一致.

4.2 作者 作者姓名汉语拼音拼写法规定为: 先名后姓; 首字母大写; 双名之间用半字线"-"分开; 多作者时姓名间加逗号. 格式如: "马连生"的汉语拼写法为"Lian-Sheng Ma".

4.3 单位 先写作者, 后写单位的全称及省市邮政编码, 例如: Xu-Chen Zhang, Li-Xin Mei, Department of Pathology, Chengde Medical College, Chengde 067000, Hebei Province, China

4.4 基金资助项目 格式如: Supported by National Natural Science Foundation of China, No. 30224801.

4.5 通讯作者 格式如: Correspondence to: Dr. Lian-Sheng Ma, Taiyuan Research and Treatment Center for Digestive Diseases, 77 Shuangta Xijie, Taiyuan 030001, Shanxi Province, China. wcjd@wjgnet.com

4.6 摘要 英文摘要包括背景、目的、方法、结果和结论, 书写要求与中文摘要一致.

4.7 关键词 作者应在关键词列表中提供3-10个关键词, 来反映论文中的核心内容. 每个关键词之间用";"分隔. 格式如: 肠道菌群; 急性胰腺炎; 慢性胰腺炎; 自身免疫性胰腺炎. 每个英文关键词第一个字母大写. 每个关键词之间用";"分隔.

5 手稿写作格式实例

5.1 病例报告写作格式实例 举例, 见: https://www.wjgnet.com/bpg/gerinfo/224

5.2 基础研究写作格式实例 举例, 见: https://www.wjgnet.com/bpg/gerinfo/225

5.3 临床实践写作格式实例 举例, 见: https://www.wjgnet.com/bpg/gerinfo/227

5.4 临床研究写作格式实例 举例, 见: https://www.wjgnet.com/bpg/gerinfo/228

5.5 述评写作格式实例 举例, 见: https://www.wjgnet.com/bpg/gerinfo/229

5.6 文献综述写作格式实例 举例, 见: https://www.wjgnet.com/bpg/gerinfo/230

5.7 研究快报写作格式实例: 举例, 见: https://www.wjgnet.com/bpg/gerinfo/231

Published by **Baishideng Publishing Group Inc**
7041 Koll Center Parkway, Suite 160, Pleasanton,
CA 94566, USA
Telephone: +1-925-3991568
E-mail: bpgoffice@wjgnet.com
https://www.wjgnet.com

ISSN 1009-3079
18 >
9 771009 307056

© 2023 Baishideng Publishing Group Inc. All rights reserved.