

ISSN 1009-3079 (print)
ISSN 2219-2859 (online)

世界华人消化杂志®

WORLD CHINESE
JOURNAL OF DIGESTOLOGY

Shijie Huaren Xiaohua Zazhi

2016年9月18日 第24卷 第26期 (Volume 24 Number 26)



26 / 2016

ISSN 1009-3079



《世界华人消化杂志》是一本高质量的同行评议, 开放获取和在线出版的学术刊物. 本刊被中国知网《中国期刊全文数据库》, 美国《化学文摘 (Chemical Abstracts, CA)》, 荷兰《医学文摘库/医学文摘 (EMBASE/Excerpta Medica, EM)》和俄罗斯《文摘杂志 (Abstract Journal, AJ)》数据库收录.

编辑委员会

2015-01-01/2017-12-31

wcjd@wjgnet.com www.wjgnet.com

《世界华人消化杂志》2015-2017年度编辑委员会，由1040位专家组成。其中，上海市146位、北京市130位、江苏省81位、广东省69位、湖北省53位、辽宁省48位、山东省45位、浙江省42位、陕西省40位、黑龙江省34位、福建省29位、四川省30位、河北省28位、天津市28位、广西壮族自治区21位、贵州省22位、湖南省21位、安徽省20位、河南省20位、吉林省20位、甘肃省18位、江西省18位、云南省17位、重庆市17位、新疆维吾尔自治区15位、山西省11位、海南省8位、内蒙古自治区3位、宁夏回族自治区2位、青海省2位、香港特别行政区1位及美国1位。

总顾问

陈可冀教授
陈孝平教授
纪小龙教授
李兆申教授
王苑本教授
杨春波教授
杨思凤教授

主编

程英升教授
党双锁教授
江学良教授
刘连新教授
刘占举教授
吕宾教授
马大烈教授
王俊平教授
王小众教授
姚登福教授
张宗明教授

编委

消化内科学
白爱平副教授
白岚教授
柏愚副教授
蔡全才副教授
柴宁莉主任医师
常丽丽主任医师
陈国忠主任医师
陈洪副教授
陈明锴教授
陈其奎教授
陈伟副主任医师
陈卫昌教授
陈卫刚教授
陈贻胜教授

陈源副教授

程斌教授
池肇春教授
迟宝荣教授
迟雁副教授
褚传莲副教授
崔立红教授
戴菲主任医师
丁浩主治医师
丁士刚教授
丁雯瑾主治医师
丁震教授
董蕾教授
董卫国教授
董雅菊教授
杜奕奇教授
段志军教授
樊冬梅副主任医师
樊晓明教授
范一宏主任医师
冯百岁教授
冯志杰教授
傅春彬副教授
甘华田教授
高凌副教授
戈之铮教授
关晓辉主任医师
郭津生主任医师
郭晓钟教授
韩双印主任医师
韩英教授
郝建宇教授
郝丽萍副教授
郝微微教授
郝英霞主任医师
何继满教授
黄杰安主任医师
黄晓东主任医师

黄颖秋教授

黄缘教授
黄志刚副教授
霍丽娟主任医师
季光教授
季国忠教授
贾国葆副教授
贾林教授
菅向东主任医师
江米足教授
姜春萌教授
姜慧卿教授
姜相君主任医师
蒋波涛副主任医师
蒋益主任医师
金博教授
金海燕教授
蓝宇教授
李淑德教授
李瑜元教授
梁洁副教授
林军教授
林琳教授
林志辉教授
刘爱群副主任医师
刘冰熔教授
刘德良教授
刘凤斌教授
刘改芳主任医师
刘海峰主任医师
刘鹏飞主任医师
刘平教授
刘文天教授
龙云主治医师
芦永福副教授
吕农华教授
吕小平教授
罗和生教授

罗素霞主任医师

马红主任医师
马欣主任医师
毛恩强教授
毛高平教授
毛华教授
孟庆华教授
孟祥军主任医师
缪应雷主任医师
宁守斌主任医师
牛春燕教授
欧希龙副教授
潘秀珍教授
潘阳林副教授
钦丹萍教授
曲宝戈主任医师
任粉玉教授
沙杰副主任医师
邵先玉主任医师
沈琳副教授
沈薇教授
沈卫东副主任医师
施瑞华教授
石定主任医师
石振东副主任医师
时永全教授
宋军副教授
孙自勤教授
汤绍辉教授
唐世刚教授
唐映梅副主任医师
田德安教授
田宇彬教授
虞必光教授
宛新建教授
汪安江副主任医师
汪余勤副主任医师
王承党教授

王江滨教授

王良静主任医师
王蓉主任医师
王甦副教授
王蔚虹教授
王晓娣主任医师
王志荣教授
王忠莉主任医师
吴晓玲副主任医师
夏金荣副教授
夏时海教授
向晓星主任医师
谢会忠教授
辛永宁副教授
徐灿副教授
徐辉主任医师
徐可树教授
徐萍教授
许翠萍主任医师
许钟教授
薛博瑜教授
阳学风教授
杨建民教授
杨长青教授
姚定康教授
叶丽萍教授
于珮主任医师
展玉涛主任医师
张福奎主任医师
张国顺主任医师
张国顺主任医师
张海蓉教授
张锦华主任医师
张明鑫主治医师
张庆瑜教授
张秋瓚主任医师
张涛副主任医师
张伟副主任医师

张炜副教授	范跃祖教授	李正荣副教授	孙星副主任医师	许洪卫主任医师
张小晋主任医师	方哲平主任医师	李宗芳教授	孙学英教授	许建新副主任医师
张雅丽主任医师	房学东教授	梁道明副教授	孙勇副主任医师	许剑民教授
张艳丽副主任医师	傅红副教授	梁力建教授	孙勇伟主任医师	许庆文主任医师
张志宏副主任医师	傅廷亮教授	梁廷波主任医师	孙昀副主任医师	薛东波教授
郑家驹主任医师	傅小云副主任医师	刘宝林教授	谭晓冬副教授	薛英威教授
郑培永研究员	傅晓辉副教授	刘超教授	汤朝晖主任医师	闫峰副教授
郑鹏远教授	高军副主任医师	刘飞德副主任医师	汤绍涛教授	杨柏霖副主任医师
郑盛副教授	高毅教授	刘刚主任医师	唐南洪教授	杨家和教授
郑素军教授	葛海燕教授	刘宏斌主任医师	唐哲教授	杨晓军副主任医师
邹敏副教授	耿庆教授	刘宏鸣副教授	陶凯雄教授	姚英民教授
钟碧慧教授	耿智敏主任医师	刘厚宝主任医师	田虎主任医师	殷佩涛副主任医师
钟捷教授	宫轲教授	刘江文主任医师	佟立权教授	殷正丰教授
钟卫一副主任医师	龚建平主任医师	刘金钢教授	万赤丹教授	于则利教授
钟英强教授	顾国利副主任医师	刘金华副主任医师	汪波主任医师	俞富祥副教授
周国雄主任医师	顾晋教授	刘亮副主任医师	汪昱主任医师	禹正杨副教授
周力主任医师	顾岩教授	刘权焰教授	王长森教授	喻春钊教授
周新民教授	管小青教授	刘三光副教授	王从俊副教授	元海成主治医师
周莹群副主任医师	韩天权教授	刘尚国副教授	王道荣教授	袁周副主任医师
朱强教授	郝纯毅主任医师	刘逸副主任医师	王德盛教授	臧璐副主任医师
朱小二主治医师	何向辉主任医师	刘作金教授	王凤山教授	翟博副主任医师
朱元民主任医师	何裕隆教授	卢实春教授	王刚副研究员	张安平副教授
左秀丽教授	侯纯升主任医师	陆才德主任医师	王宏副主任医师	张丰深主任医师
	胡安斌副教授	禄韶英副教授	王坚教授	张宏教授
	黄成副主任医师	骆成玉教授	王健生副教授	张建文主任医师
消化外科学	黄耿文副主任医师	吕云福教授	王蒙副教授	张进祥主任医师
白日星主任医师	黄恺主任医师	麻勇副主任医师	王巍主任医师	张俊副教授
白松主任医师	计勇教授	孟繁杰教授	王卫东主任医师	张力为教授
白雪副主任医师	英卫东教授	孟庆成副教授	王小明教授	张连阳教授
白雪巍副主任医师	贾云鹤教授	牟一平教授	王晓锋副主任医师	张鹏副研究员
白玉作教授	江艺主任医师	倪俊副主任医师	王晓鹏副主任医师	张万广副教授
白月奎主任医师	姜波健教授	牛伟新教授	王雪峰主任医师	张西波副教授
卜献民教授	姜洪伟主任医师	潘光栋主任医师	王毅军教授	张新晨教授
蔡建春教授	蒋小华副教授	潘明新主任医师	王永兵教授	张振海副主任医师
蔡建辉教授	焦作义教授	彭利教授	王悦华副主任医师	赵宝生主任医师
蔡金贞教授	金黑鹰教授	彭南海教授	王振军教授	赵礼金主任医师
柴新群主任医师	金山主任医师	彭松林副教授	王征副主任医师	赵青川教授
陈炳官教授	靖昌庆主任医师	齐清会教授	王铮副研究员	郑虹主任医师
陈大伟主任医师	鞠少卿教授	乔世峰主任医师	王志明教授	郑建勇副教授
陈光教授	康春博主任医师	秦华东教授	王忠裕教授	郑民华教授
陈海龙教授	克力木·阿不都热	秦建民主任医师	尉继伟教授	支巧明主治医师
陈积圣教授	依木教授	秦仁义教授	魏东主任医师	智炜亭教授
陈进宏主任医师	孔静副教授	邱成志教授	魏益平副主任医师	周进学副教授
陈凜教授	兰平主任医师	邱江锋主任医师	邬林泉教授	周平红教授
陈龙奇主任医师	李德宇主任医师	邱伟华主任医师	吴德全教授	周彤教授
陈平教授	李富宇教授	邱云峰主任医师	吴帆副主任医师	周伟平教授
陈汝福教授	李革副教授	曲兴龙副主任医师	吴立胜副主任医师	周翔宇副主任医师
陈思曾教授	李海民教授	任宁主任医师	吴硕东主任医师	周志祥教授
陈晓鹏教授	李华副教授	阮翊主任医师	吴伟顶副主任医师	朱海宏副主任医师
陈钟教授	李华山教授	尚东主任医师	吴文川副主任医师	朱继业教授
程树群副教授	李江涛主任医师	邵万金主任医师	吴文溪教授	朱建平主任医师
迟天毅副教授	李靖教授	申占龙副教授	吴晓峰副主任医师	朱建伟教授
仇毓东教授	李宁主任医师	沈世强教授	吴学东教授	朱世凯副教授
褚海波主任医师	李胜研究员	沈志勇主任医师	伍晓汀主任医师	朱小朝副主任医师
崔清波副教授	李涛主任医师	施宝民教授	向国安主任医师	朱正纲教授
崔彦主任医师	李文岗教授	施诚仁教授	向进见副主任医师	朱志军教授
崔云南教授	李小荣教授	石毓君副研究员	肖江卫主任医师	邹小明教授
戴朝六教授	李晓武教授	帅晓明副教授	肖卫东副教授	
戴冬秋教授	李徐奇副教授	宋京海主任医师	谢斌辉主任医师	消化感染病学
单云峰主任医师	李旭副教授	宋武教授	谢敏主任医师	白浪副教授
丁健华主任医师	李汛教授	宋新明教授	谢义民副主任医师	陈国凤主任医师
丁义涛教授	李勇教授	宋振顺教授	谢于副主任医师	陈红松研究员
丁永斌主任医师	李幼生教授	苏松副教授	徐阿曼教授	陈建杰教授
杜国盛主任医师	李玉民教授	孙诚谊教授	徐锋副教授	陈良主任医师
杜顺达副教授	李元新教授	孙光副主任医师	徐进副教授	陈茂伟教授
杜潇副教授	李云龙副教授	孙文兵教授	徐迅迪教授	程明亮教授
范应方主任医师	李哲夫主任医师	孙象军副主任医师	徐决副主任医师	程书权教授

戴二黑教授
丁惠国教授
丁向春副教授
范学工教授
冯全生教授
高润平教授
高泽立副教授
龚作炯教授
顾生旺主任医师
管世鹤教授
郭永红副主任医师
胡国信副教授
胡康洪教授
靳雪源主任医师
卡世全副主任医师
兰英华副教授
梁跃东副教授
林潮双主任医师
林世德教授
刘纯杰研究员
刘亮明教授
刘妍副教授
刘正稳教授
楼宏强副教授
卢秉久教授
伦永志副教授
马丽娜主任医师
毛德文教授
孟忠吉教授
缪梓萍主任医师
聂青和教授
彭亮教授
钱福初副主任技师
钱林学教授
秦波教授
袁云庆教授
盛吉芳主任医师
施光峰教授
孙明瑜研究员
孙维会主任医师
谭华炳教授
童巧霞主任医师
涂相林主任医师
王春荣副主任技师
王多春研究员
王凯教授
王怡主任医师
吴君主任医师
谢仕斌主任医师
邢卉春教授
胥婕主任医师
宣世英教授
颜学兵教授
杨东亮教授
杨贵波教授
杨江华副教授
姚鹏副教授
于建武教授
张明辉教授
张婷副主任医师
张一教授
张占卿主任医师
赵春华副主任医师
赵秀英副教授
郑瑞丹副教授
周陶友副教授
朱传武主任医师
朱新宇教授

庄林主任医师
庄英杰主任医师

消化中医药学
陈涛教授
杜群研究员
郭潮潭教授
黄培副主任医师
贾永森副教授
李军祥教授
李康教授
李卫强副教授
李晓波教授
李勇副教授
刘成海教授
刘绍能主任医师
鲁玉辉教授
马赞副教授
马增春研究员
南极星教授
牛英才研究员
秦冬梅副教授
任路教授
司富春教授
斯拉甫·艾白教授
孙学刚教授
谭周进教授
唐旭东主任医师
唐勇研究员
王兵主任医师
王富春教授
王晶副教授
王来友副教授
王笑民主任医师
吴焕淦教授
谢春娥主任医师
谢胜主任医师
徐庆教授
许玲教授
严兴科教授
杨宗保副教授
袁红霞教授
张永生副研究员
周本杰主任药师
祝晨薇教授

消化肿瘤学
曹巍教授
曹秀峰教授
曹志成院士
常树建副主任医师
陈锦飞主任医师
陈绍勤副教授
陈淑珍研究员
陈思宇主任医师
陈主初教授
崔杰峰研究员
代智副研究员
戴益琛教授
丁克峰教授
董稚明教授
范辉副教授
冯继红副教授
冯茂辉副教授
符兆英教授
傅剑华教授
高林波副研究员
关泉林教授
何帮顺讲师

侯风刚副教授
胡冰教授
胡兵副研究员
胡国清教授
华东教授
华海清教授
江家骥教授
江建新主任医师
姜又红教授
蒋敬庭教授
蒋晓东教授
金晶主任医师
靖大道教授
李成刚副教授
李杰主任医师
李苏宜教授
李伟华教授
李子禹教授
梁国刚教授
梁后杰教授
梁颖讲师
刘宝瑞教授
刘炳亚研究员
刘国龙教授
刘云鹏教授
柳长柏教授
卢宁副主任医师
卢晓梅教授
陆斌副教授
孟立娜教授
聂颢副主任医师
朴龙镇副教授
曲春枫教授
沈克平主任医师
史颖弘副教授
隋红副教授
谭煌英主任医师
谭宁副研究员
谭盛葵教授
谭诗云教授
唐景峰副教授
唐亚雄研究员
田华副教授
田艳涛主任医师
王成锋主任医师
王阁教授
王凯峰教授
王凯娟教授
王伟主治医师
魏国副主任医师
吴健雄主任医师
向邦德主任医师
肖文华主任医师
肖秀英副主任医师
徐建明主任医师
徐完成教授
颜兵主治医师
杨宏强副教授
杨秋蒙副主任医师
伊力亚尔·夏合丁教授
袁媛教授
张德奎主任医师
张方信主任医师
张凤春主任医师
张静姝研究员
张侗主任医师
张晓丽副教授
张毅教授
张钰研究员

郑丽端教授
周福有教授
周建奖教授
朱永良副研究员

消化影像学
白彬主任医师
曾宪春主任医师
陈天武教授
管樑主任医师
郭顺林教授
郭万亮副教授
胡红杰主任医师
季倩副主任医师
李德春教授
李健丁教授
龙学颖副主任医师
吕维富教授
马立恒副主任医师
马苏美主任医师
饶圣祥副主任医师
任刚副主任医师
任小军副主任医师
沈君教授
唐磊主任医师
王劲主任医师
王军主任医师
王荣福教授
王学梅教授
王雅棣教授
危安主任医师
文碧秀教授
吴晶涛主任医师
肖恩华教授
肖文波主任医师
徐辉雄教授
严惟力副教授
杨薇副教授

消化内镜及介入治
疗学
陈凤媛副教授
陈素钻主任医师
陈小勇主任医师
陈鑫副主任医师
丁西平主任医师
冯对平副主任医师
高道键副教授
高峰主任医师
郭强主任医师
孔德润教授
李家平教授
李鹏教授
刘杰民副主任医师
刘展主任医师
茅爱武教授
施宏主任医师
孙冬林教授
孙明军教授
田锦林副主任医师
万军教授
王艳红主治医师
王跃东主任医师
吴杰主任医师
吴灵飞教授
余日胜教授
张火俊副教授
张立玮教授
钟良教授

诸葛宇征主任医师

消化中西医结合学
陈泽雄主任医师
邓晶晶副主任医师
杜业勤主任医师
高月求教授
郭卉主任医师
霍介格主任医师
孔桂美讲师
梅武轩教授
南月敏主任医师
唐文富教授
王宪波教授
王学美研究员
魏睦新教授
袁建业副研究员
张春虎副教授
赵岩教授

消化基础研究
蔡文品副主任技师
陈杰副主任药师
陈敬贤教授
陈晓教授
崔莲花教授
崔梅花主任医师
邓安梅教授
邓庆副研究员
邓益斌教授
邸阜生主任医师
董玉兰副教授
段义农教授
高国全教授
高英堂研究员
顾兵副研究员
郭澄教授
郭俊明教授
郭长江研究员
哈小琴主任医师
黄辰教授
黄河副教授
黄坚副主任医师
黄昆教授
黄维亮主任检验师
黄文林教授
姜宏教授
蒋炜副教授
雷招宝主任药师
黎观红教授
李东辉教授
李刚教授
李瀚旻教授
李君文研究员
李玲副教授
李孟森教授
李姝副主任医师
李树德副教授
李文贵副教授
李夏青教授
李欣副教授
李欣教授
李焱副研究员
李增山副教授
李铮教授
刘克辛教授
刘起胜副教授
刘树业主任技师
刘松林教授
刘旭东副主任医师

刘长征副教授
柳增善教授
陆伦根主任医师
罗茂副研究员
宁钧宇副研究员
彭宗根研究员
乔明琦教授
秦雪教授
曲芬教授
任浩副教授
沈东炎副教授
沈美龙主任医师
沈涛副教授
石松林副教授
宋景春副主任医师
苏兆亮副教授
孙同文教授
台桂香教授
谭学瑞教授
汤静副主任药师
田文静副教授
汪海峰教授
汪思应教授
王改平副教授
王健教授
王明荣研究员
王钦红副教授
王书奎教授
王晓东主任医师
王秀伶教授
王勇教授
王友亮副研究员
魏继福教授
文彬研究员
吴道澄教授
吴江锋教授
吴军研究员
吴俊华副教授
吴巧凤研究员
吴志强副教授

伍义行教授
夏敏教授
胥萍主任技师
秧茂盛教授
杨金娥副教授
姚继红教授
阴赆宏研究员
岳昌武副教授
曾涛副教授
曾柱教授
张达矜副教授
张红教授
张红杰教授
张丽军研究员
张利生教授
张淑坤副研究员
张卓副教授
赵海梅副教授
赵鹏伟讲师
赵铁建教授
郑曙云副教授
周春祥教授
周南进研究员
周晓武主任医师
朱益民教授
朱争艳研究员
庄园副研究员

消化病理学
陈云昭副教授
樊祥山主任医师
耿明主任医师
郭炜教授
韩安家教授
何清主任医师
季菊玲副教授
李慧副教授
李忠武副教授
林洁副教授
刘芳芳副教授

刘丽江教授
陆建波主任医师
门秀丽教授
莫发荣副教授
潘兴华主任医师
齐晓薇副主任医师
秦阳华主治医师
石雪迎主任医师
孙青主任医师
王宝根副主任医师
王金胜教授
王莉主任医师
王娅兰教授
颜宏利教授
杨勤教授
余宏宇教授
张锦生教授
赵春玲副教授
郑建明教授
朱亮教授

消化护理学
安力彬教授
成杰副主任护师
崔岩副主任护师
单信芝副主任护师
丁焕娟副主任护师
方英副主任护师
房辉副教授
高薇副主任护师
葛淑芝副主任护师
谷敏副主任护师
郭会敏主管护师
郭巧珍主管护师
赫玲玲主任护师
黄砚萍副主任护师
惠娜主管护师
吉建华副主任护师
江丽萍副主任护师
江萍主任护师

金凤娟副主任护师
金爽主任护师
靳雁副主任护师
孔德玲副主任护师
李金娜主任护师
李俊玲主任护师
李卡副主任护师
李丽副主任护师
李连红主任护师
李琰主任护师
李敏香副主任护师
李雯副主任护师
李秀芬副教授
李淳副主任护师
廖培娇副主任护师
林征教授
刘慧萍主任护师
刘永宁副主任护师
龙晓英主任护师
卢根娣教授
罗凝香副主任护师
马久红副主任护师
马燕兰主任护师
孟志新副主任护师
潘爱红主任护师
潘玉凤副主任护师
齐向秀主管护师
齐艳副主任护师
乔晓斐副主任护师
乔筱玲副主任护师
任珍主任护师
史铁英主任护师
宋江美副主任护师
宋艳燕副主任护师
孙丽娟副主任护师
孙莉副主任护师
孙晓美副主任护师
唐碧云副主任护师
唐鲁主管护师
陶然主管护师

滕莉副主任护师
田银娣主管护师
王春英副主任护师
王红主任护师
王家香主任护师
王庆华副教授
王晓春副主任护师
王琇副主任护师
王宇副主任护师
王玉娟主任护师
韦键主管护师
席惠君副主任护师
谢晓芬主管护师
许璧瑜副主任护师
薛海燕副主任护师
薛素梅主任护师
杨会副主任护师
杨云英主任护师
姚丽文副主任护师
叶海丹副主任护师
尹安春教授
俞静娴副主任护师
袁晓青副主任护师
张彩云副教授
张洁副主任护师
张丽副教授
张丽燕主任护师
张琳琳副教授
张敏副主任护师
张善红副主任护师
张咏梅教授
赵艳伟副主任护师
郑粉善副主任护师
郑思琳主任护师
郑雪梅副主任护师
周文琴副主任护师
周谊霞教授
朱秀琴副主任护师
朱颖副主任护师

述评

- 3743 如何提高内镜下早期胃癌的诊断率

沙杰

- 3749 妊娠肝内胆汁淤积症研究进展

黄桂琼, 王晓东

- 3757 肝内外胆管结石的微创治疗策略

张宗明, 田祖豪, 苑海明, 张种, 刘卓, 刘立民

- 3764 低位直肠癌经括约肌间保肛手术应用现状

丁健华, 张斌

- 3772 急性肠缺血的多层CT诊断

任小军

临床研究

- 3779 青海地区乙型肝炎感染者C/D基因型重组分布

黄维金, 辜文洁, 王佑春

- 3790 干扰素治疗轮状病毒肠炎有效性和安全性的Meta分析

李兴川, 王松, 张妮, 周永宁

- 3799 幽门螺杆菌感染与2型糖尿病并发症的关系

朱春英, 张英福, 马静静, 杨茜, 郭淑芹, 李志红

临床经验

- 3804 横开口与纵开口内镜下肌切开治疗贲门失弛缓疗效对比

李冉, 张瑾, 徐莲

3809 智能染色内镜联合放大内镜对早期胃癌的诊断价值

王磊, 时军利, 张月晓, 李炳庆

3814 慢性胃炎炎症程度及活动度影响因素探讨

张燕, 许倩倩, 朱婷婷, 窦迎春, 李青, 孟欣颖, 周长宏

3820 对比笑气清醒镇静镇痛技术与丙泊酚静脉麻

麻睿骏, 叶秋玉, 章玲宾

3825 TIPS术后分流道闭塞的平行分流

孙广明, 李兴

3831 EST术后胆道感染的发生情况及危险因素分析

周乐宝, 吴杰云

病例报告

3837 胃癌术后单纯骨骼肌转移1例

向卉楠, 方媛, 方志红

附 录

- 《世界华人消化杂志》投稿须知
- 2016年国内国际会议预告

志 谢

- 志谢《世界华人消化杂志》编委

消 息

- 3748 《世界华人消化杂志》修回稿须知
3763 《世界华人消化杂志》正文要求
3771 《世界华人消化杂志》2011年开始不再收取审稿费
3778 《世界华人消化杂志》消化护理学领域征稿启事
3789 《世界华人消化杂志》栏目设置
3798 《世界华人消化杂志》性质、刊登内容及目标
3808 《世界华人消化杂志》参考文献要求
3840 《世界华人消化杂志》外文字符标准

封面故事

《世界华人消化杂志》编委, 丁健华, 副教授, 主任医师, 100088, 北京市西城区新街口外大街16号, 火箭军总医院结直肠肛门外科。从事结直肠良恶性肿瘤、盆底功能性疾病及肛周疾病的临床与科研。现任中国医师协会肛肠分会委员、中国医师协会大肠癌专业委员会委员。在《Disease of colon and rectum》、《Colorectal Disease》等发表论文60余篇, 有7项临床研究被美国及英国结直肠外科学会年会录用, 主持完成国家卫计委、全军、北京市科委临床课题5项, 获全军医疗成果二等奖1项。

本期责任人

编务 李香; 送审编辑 闫晋利, 胡珊, 李瑞芳; 组版编辑 胡珊; 英文编辑 王天奇; 责任编辑 马亚娟; 形式规范审核编辑部主任 马亚娟; 最终清样审核总编辑 马连生

世界华人消化杂志

Shijie Huaren Xiaohua Zazhi

吴阶平 题写封面刊名

陈可冀 题写版权刊名

(旬刊)

创 刊 1993-01-15

改 刊 1998-01-25

出 版 2016-09-18

原刊名 新消化病学杂志

期刊名称

世界华人消化杂志

国际标准连续出版物号

ISSN 1009-3079 (print) ISSN 2219-2859 (online)

主编

程英升, 教授, 200233, 上海市, 上海交通大学附属第六人民医院放射科

党双锁, 教授, 710004, 陕西省西安市, 西安交通大学医学院第二附属医院感染科

江学良, 教授, 250031, 山东省济南市, 中国人民解放军济南军区总医院消化科

刘连新, 教授, 150001, 黑龙江省哈尔滨市, 哈尔滨医科大学第一临床医学院普外科

刘占举, 教授, 200072, 上海市, 同济大学附属第十人民医院消化内科

吕宾, 教授, 310006, 浙江省杭州市, 浙江中医药大学附属医院(浙江省中医院)消化科

马大烈, 教授, 200433, 上海市, 中国人民解放军第二军医大学附属长海医院病理科
王俊平, 教授, 030001, 山西省太原市, 山西省人民医院消化科

王小众, 教授, 350001, 福建省福州市, 福建医科大学附属协和医院消化内科
姚登福, 教授, 226001, 江苏省南通市, 南通大学附属医院临床医学研究中心
张宗明, 教授, 100073, 北京市, 首都医科大学北京电力医院普外科

编辑委员会

编辑委员会成员在线名单, 详见:

[http://www.wjgnet.com/1009-3079/
editorialboard.htm](http://www.wjgnet.com/1009-3079/editorialboard.htm)

编辑部

马亚娟, 主任

《世界华人消化杂志》编辑部

Baishideng Publishing Group Inc

8226 Regency Drive, Pleasanton,

CA 94588, USA

Fax: +1-925-223-8242

Telephone: +1-925-223-8243

E-mail: wjcd@wjgnet.com

<http://www.wjgnet.com>

出版

百世登出版集团有限公司

Baishideng Publishing Group Inc

8226 Regency Drive, Pleasanton,

CA 94588, USA

Fax: +1-925-223-8242

Telephone: +1-925-223-8243

E-mail: bpgoffice@wjgnet.com

<http://www.wjgnet.com>

制作

北京百世登生物医学科技有限公司

100025, 北京市朝阳区东四环中路

62号, 远洋国际中心D座903室

电话: 010-85381892

传真: 010-85381893

《世界华人消化杂志》是一本高质量的同行评议, 开放获取和在线出版的学术刊物。本刊被中国知网《中国期刊全文数据库》, 美国《化学文摘(Chemical Abstracts, CA)》, 荷兰《医学文摘/医学文摘(EMBASE/Excerpta Medica, EM)》和俄罗斯《文摘杂志(Abstract Journal, AJ)》数据库收录。

《世界华人消化杂志》正式开通了在线办公系统(<http://www.baishideng.com/wjcd/ch/index.aspx>), 所有办公流程一律可以在线进行, 包括投稿、审稿、编辑、审读, 以及作者、读者和编者之间的信息反馈交流。

特别声明

本刊刊出的所有文章不代表本刊编辑部和本刊编委会的观点, 除非特别声明。本刊如有印装质量问题, 请向本刊编辑部调换。

定价

每期90.67元 全年36期3264.00元

© 2016 Baishideng Publishing Group Inc. All rights reserved.

Contents

Volume 24 Number 26 September 18, 2016

EDITORIAL

- 3743 How to improve endoscopic diagnosis of early gastric cancer?

Sha J

- 3749 New insights into diagnosis and treatment of intrahepatic cholestasis of pregnancy

Huang GQ, Wang XD

- 3757 Strategy of minimally invasive surgery for patients with intrahepatic and extrahepatic bile duct stones

Zhang ZM, Tian ZH, Yuan HM, Zhang C, Liu Z, Liu LM

- 3764 Intersphincteric resection for low rectal cancer

Ding JH, Zhang B

- 3772 Multi-slice CT for diagnosis of acute mesenteric ischemia

Ren XJ

CLINICAL RESEARCH

- 3779 Distribution of hepatitis B virus C/D recombinant genotypes in Qinghai Province

Huang WJ, Gu WJ, Wang YC

- 3790 Efficacy and safety of interferon for treating rotavirus enteritis: A meta-analysis

Li XC, Wang S, Zhang N, Zhou YN

- 3799 Relationship between *Helicobacter pylori* infection and type 2 diabetes complications

Zhu CY, Zhang YF, Ma JJ, Yang Q, Guo SQ, Li ZH

CLINICAL PRACTICE

- 3804 Clinical effects of transverse entry incision vs longitudinal entry incision during peroral endoscopic myotomy for achalasia

Li R, Zhang J, Xu L

- 3809 Value of flexible spectral imaging color enhancement combined with magnifying endoscopy in diagnosis of early gastric cancer

Wang L, Shi JL, Zhang YX, Li BQ

- 3814 Factors affecting degree and activity of inflammation in chronic gastritis

Zhang Y, Xu QQ, Zhu TT, Dou YC, Li Q, Meng XY, Zhou CH

- 3820 Safety and effectiveness of sedation analgesia with nitrous oxide vs intravenous anesthesia with propofol in gastroscopy

Ma RJ, Ye QY, Zhang LB

- 3825 Parallel shunt for management of transjugular intrahepatic portosystemic shunt occlusion

Sun GM, Li X

- 3831 Risk factors for post-endoscopic sphincterotomy biliary tract infection in patients with choledocholithiasis

Zhou LB, Wu JY

CLINICAL PRACTICE

- 3837 Skeletal muscle metastasis of gastric cancer after surgery: A case report

Xiang HN, Fang Y, Fang ZH

Contents

World Chinese Journal of Digestology
Volume 24 Number 26 September 18, 2016

APPENDIX

- Instructions to authors
- Calendar of meetings and events in 2016

ACKNOWLEDGMENT

- Acknowledgments to reviewers for the *World Chinese Journal of Digestology*

COVER

Editorial Board Member of *World Chinese Journal of Digestology*, Jian-Hua Ding, Associate Professor, Chief Physician, Department of Colorectal Surgery, the General Hospital of the PLA Rocket Force, 16 Xijiekouwai Road, Xicheng District, Beijing 100088, China

Indexed/Abstracted by

Chinese Journal Full-text Database, Chemical Abstracts, EMBASE/Excerpta Medica, and Abstract Journals.

RESPONSIBLE EDITORS FOR THIS ISSUE

Assistant Editor: *Xiang Li* Review Editor: *Jin-Li Yan, Shan Hu, Rui-Fang Li* Electronic Editor: *Shan Hu*
English Language Editor: *Tian-Qi Wang* Editor-in-Charge: *Ya-Juan Ma* Proof Editor: *Ya-Juan Ma*
Layout Reviewer: *Lian-Sheng Ma*

Shijie Huaren Xiaohua Zazhi

Founded on January 15, 1993

Renamed on January 25, 1998

Publication date September 18, 2016

NAME OF JOURNAL

World Chinese Journal of Digestology

ISSN

ISSN 1009-3079 (print) ISSN 2219-2859 (online)

EDITOR-IN-CHIEF

Ying-Sheng Cheng, Professor, Department of Radiology, Sixth People's Hospital of Shanghai Jiaotong University, Shanghai 200233, China

Shuang-Suo Dang, Professor, Department of Infectious Diseases, the Second Affiliated Hospital of Medical School of Xi'an Jiaotong University, Xi'an 710004, Shaanxi Province, China

Xue-Liang Jiang, Professor, Department of Gastroenterology, General Hospital of Jinan Military Command of Chinese PLA, Jinan 250031, Shandong Province, China

Lian-Xin Liu, Professor, Department of General Surgery, the First Clinical Medical College of Harbin Medical University, Harbin 150001, Heilongjiang Province, China

Zhan-Ju Liu, Professor, Department of Gastroenterology, Shanghai Tenth People's Hospital, Tongji University, Shanghai 200072, China

Bin Lv, Professor, Department of Gastroenterology, the First Affiliated Hospital of Zhejiang Chinese Medical University, Hangzhou 310006, Zhejiang Province, China

Da-Lie Ma, Professor, Department of Pathology, Changhai Hospital, the Second Military Medical University of Chinese PLA, Shanghai 200433, China

Jun-Ping Wang, Professor, Department of Gastroenterology, People's Hospital of Shanxi, Taiyuan 030001, Shanxi Province, China

Xiao-Zhong Wang, Professor, Department of Gastroenterology, Union Hospital, Fujian Medical University, Fuzhou 350001, Fujian Province, China

Deng-Fu Yao, Professor, Clinical Research Center, Affiliated Hospital of Nantong University, Nantong 226001, Jiangsu Province, China

Zong-Ming Zhang, Professor, Department of General Surgery, Beijing Electric Power Hospital, Capital Medical University, Beijing 100073, China

EDITORIAL BOARD MEMBERS

All editorial board members resources online at <http://www.wjgnet.com/1009-3079/editorialboard.htm>

EDITORIAL OFFICE

Ya-Juan Ma, Director
World Chinese Journal of Digestology
Baishideng Publishing Group Inc
8226 Regency Drive, Pleasanton, CA 94588, USA
Fax: +1-925-223-8242
Telephone: +1-925-223-8243
E-mail: wjcd@wjgnet.com
<http://www.wjgnet.com>

PUBLISHER

Baishideng Publishing Group Inc
8226 Regency Drive, Pleasanton, CA 94588, USA
Fax: +1-925-223-8242
Telephone: +1-925-223-8243

E-mail: bpgoffice@wjgnet.com
<http://www.wjgnet.com>

PRODUCTION CENTER

Beijing Baishideng BioMed Scientific Co., Limited Room 903, Building D, Ocean International Center, No. 62 Dongsihuan Zhonglu, Chaoyang District, Beijing 100025, China
Telephone: +86-10-85381892
Fax: +86-10-85381893

PRINT SUBSCRIPTION

RMB 90.67 Yuan for each issue
RMB 3264 Yuan for one year

COPYRIGHT

© 2016 Baishideng Publishing Group Inc. Articles published by this open access journal are distributed under the terms of the Creative Commons Attribution Non-commercial License, which permits use, distribution, and reproduction in any medium, provided the original work is properly cited, the use is non commercial and is otherwise in compliance with the license.

SPECIAL STATEMENT

All articles published in journals owned by the Baishideng Publishing Group (BPG) represent the views and opinions of their authors, but not the views, opinions or policies of the BPG, except where otherwise explicitly indicated.

INSTRUCTIONS TO AUTHORS

Full instructions are available online at www.wjgnet.com/1009-3079/tgxz.asp. If you do not have web access, please contact the editorial office.

如何提高内镜下早期胃癌的诊断率

沙杰

沙杰, 江苏省靖江市人民医院消化科 江苏省靖江市 214500

沙杰, 副主任医师, 主要从事消化系统肿瘤的早期诊断和治疗的研究。

作者贡献分布: 本文由沙杰独立完成。

通讯作者: 沙杰, 副主任医师, 214500, 江苏省靖江市中洲路28号, 靖江市人民医院消化科. shajie0414@126.com
电话: 0523-84995951

收稿日期: 2016-04-20
修回日期: 2016-05-12
接受日期: 2016-05-23
在线出版日期: 2016-09-18

How to improve endoscopic diagnosis of early gastric cancer?

Jie Sha

Jie Sha, Department of Gastroenterology, Jingjiang People's Hospital, Jingjiang 214500, Jiangsu Province, China

Correspondence to: Jie Sha, Associate Chief Physician, Department of Gastroenterology, Jingjiang People's Hospital, 28 Zhongzhou Road, Jingjiang 214500, Jiangsu Province, China. shajie0414@126.com

Received: 2016-04-20
Revised: 2016-05-12
Accepted: 2016-05-23
Published online: 2016-09-18

Abstract

Gastric cancer is the third leading cause of cancer death worldwide. The detection of early-stage gastric neoplastic lesions may improve survival. The gold standard for diagnosing gastric cancer remains endoscopy and histology

of biopsy specimens. On one hand, we should administer the optimum preparation to patients, including an antiperistaltic agent. On the other hand, in order to detect the entire stomach, we need to follow a standardized protocol, and we should be aware of the diagnostic criteria for a suspicious lesion. Chromoendoscopy, narrow band imaging and magnifying endoscopy are promising image-enhanced endoscopic techniques for characterization. The criteria for diagnosing a cancerous lesion by narrow-band imaging with magnifying endoscopy are as follows: irregular microvascular pattern with a demarcation line or irregular microsurface pattern with a demarcation line. This paper gives a brief review of these methods.

© The Author(s) 2016. Published by Baishideng Publishing Group Inc. All rights reserved.

Key Words: Endoscopy; Early gastric cancer; Diagnosis

Sha J. How to improve endoscopic diagnosis of early gastric cancer? *Shijie Huaren Xiaohua Zazhi* 2016; 24(26): 3743-3748 URL: <http://www.wjgnet.com/1009-3079/full/v24/i26/3743.htm> DOI: <http://dx.doi.org/10.11569/wcjd.v24.i26.3743>

摘要

胃癌的死亡率位居全球恶性肿瘤死亡率的第3位, 早期胃癌(early gastric cancer, ECG)预后较好, 而进展期胃癌预后较差。目前胃镜结合病理检查仍然是胃癌诊断的金标准。胃镜检查前首先需做好准备工作, 包括减少胃蠕动药物的应用。其次在胃镜检查时需规范操作, 避免盲区, 注意疑似病灶的识别。染色内镜、窄带成像技术、放大内镜可增强

■背景资料
胃癌的预后和诊断的时机密切相关, 早期胃癌(early gastric cancer, ECG)术后5年生存率超过了90%。在我国, ECG占有胃癌患者的比例为5%-10%, 然而在日本却高于50%。

□同行评议者
范辉, 副教授, 副主任医师, 江苏省南通市第二人民医院消化科

■ 研发前沿

本文介绍了胃镜检查前的准备, 检查过程中的注意事项及相关新技术进展, 对消化、内镜室医生日常工作具有借鉴作用。

胃镜下ECG的特征. 窄带成像结合放大内镜下ECG诊断标准为: 肿瘤和非肿瘤间明显的分界线伴不规则的微血管结构或肿瘤和非肿瘤间明显的分界线伴不规则的微结构. 本文对这些方法作一简要综述.

© The Author(s) 2016. Published by Baishideng Publishing Group Inc. All rights reserved.

关键词: 内镜; 早期胃癌; 诊断

核心提要: 目前胃镜结合病理检查仍然是胃癌诊断的金标准, 因此内镜下如何发现病灶并准确活检成为胃癌早期诊断的关键, 本文对内镜下如何发现早期胃癌(early gastric cancer, ECG)作一简要综述, 旨在提高内镜下ECG的诊断率。

沙杰. 如何提高内镜下早期胃癌的诊断率. 世界华人消化杂志 2016; 24(26): 3743-3748 URL: <http://www.wjgnet.com/1009-3079/full/v24/i26/3743.htm> DOI: <http://dx.doi.org/10.11569/wjcd.v24.i26.3743>

0 引言

胃癌发病率居全球肿瘤第5位, 在恶性肿瘤死亡病因中居第3位, 每年全球大概有952000新发病例及723000死亡病例^[1]. 胃癌的预后与诊断的时机密切相关^[2,3]. 进展期胃癌即使接受了以外科手术为主的综合治疗, 5年生存率仍低于30%^[4], 而早期胃癌(early gastric cancer, ECG)术后5年生存率超过了90%^[5-9]. 因此胃癌的早期诊断成为决定患者预后的关键. 目前胃镜结合病理检查仍然是胃癌诊断的金标准, 因此内镜下如何发现病灶并准确活检成为内镜医生亟需解决的关于ECG的诊断率的关键问题. 在我国, ECG占有胃癌患者的比例为5%-10%^[10], 然而在日本却高于50%^[11]. 本文对内镜下如何发现ECG作一简要综述, 旨在提高内镜诊断率。

1 胃镜检查前准备

1.1 祛黏液、祛泡剂 胃腔内的黏液和泡沫会影响观察, 不利于ECG的发现^[12]. 为了提高ECG的发现率, 在胃镜检查前服用一些药物去除黏膜表面的黏液和泡沫显得非常重要. 目前常用的祛黏液剂为链蛋白酶, 链蛋白酶为一种蛋白裂解酶, 能裂解/溶解胃黏膜表面的黏液, 因链霉蛋白酶裂解黏液的最适合pH值介于6到8之

间, 所以临床上常用碳酸氢钠作为缓冲液中和胃液的酸性环境^[13]. 常用的祛泡剂为二甲硅油, 二甲硅油可改变黏液内气泡的表面张力, 并使之分解, 从而消除胃内泡沫^[14]. 链蛋白酶和二甲硅油联合应用常可有效地祛除胃黏膜表面的黏液和泡沫^[15-17]. 目前, 在日本链蛋白酶、二甲硅油和碳酸氢钠联合应用已作为胃镜检查前的标准用药^[18].

1.2 减少胃蠕动药 为了发现胃黏膜微小病变, 内镜医师需要仔细观察整个胃腔黏膜, 而胃的蠕动常常影响观察. 检查前可肌肉/静脉注射山莨菪碱10 mg以减少胃蠕动. 如有抗胆碱能药物应用禁忌证, 可在胃镜检查前注射1 mg胰高血糖素可以减少胃蠕动^[19].

2 规范操作避免盲区

2.1 适量注气 注气过少, 胃体黏膜皱襞未充分伸展, 常易漏诊胃体黏膜病变. 而注气过多, 胃窦黏膜过度伸展, 常使得一些浅表隆起病变不易发现. 通常在观察胃体时需注气以充分暴露黏膜, 而在观察胃窦时有时需适量吸气, 以免漏诊一些浅表隆起性病变.

2.2 冲洗黏膜表面的黏液及泡沫 胃黏膜表面的黏液及泡沫常使得一些胃黏膜微小病变不易发现, 而胃黏膜微小病变对ECG的发现具有重要的意义, 因此在胃镜检查时如黏膜表面有黏液需用清水冲净, 泡沫可用二甲硅油冲洗.

2.3 仔细观察避免盲区 经口插镜后, 内镜直视下从食管上端开始循腔进镜, 依次观察食管、贲门、胃体、胃窦、幽门、十二指肠球部及十二指肠降部, 倒镜时注意观察贲门、胃底、胃体及胃角, 退镜时依次从胃窦、胃角、胃体、胃底、贲门、食管退出. 依次全面观察、应用旋转镜身、屈曲镜端及倒转镜身等方法观察上消化道全部, 尤其是胃壁的大弯、小弯、前壁及后壁, 观察黏膜色泽、光滑度、蠕动及内腔的形状等. 观察胃底、胃体、胃窦时应尽可能多的从不同角度拍摄图片. 目前需拍摄多少张图片尚无公认的标准, 既往有日本学者建议拍摄40张图片^[20], 但图片似乎太多, 内镜医师不易记住每个拍摄部位, 临床反而不太实用. Yao^[19]建议至少拍摄22张图片, 即胃窦、胃体下部、胃体中部4个象限, 倒镜时胃底贲门4个象限、胃体中上部3个象限、胃角3个象限, 如发现病灶, 再增加拍摄图片.

3 注意疑似病灶

通常对于隆起/凹陷性病灶较易发现,而对于胃炎样ECG则较难发现,常见的主要标志为黏膜表面细微改变、颜色变化以及自发性出血。但仍有部分ECG病灶与周边正常黏膜并无差别,从而使得普通内镜下很难识别。

4 内镜辅助技术的应用

4.1 色素内镜 常用的为靛胭脂,靛胭脂为对比染色剂,沉积于黏膜皱襞,不被吸收,也不和黏膜结合,与正常黏膜色泽形成鲜明对比,并可显示出黏膜的细微凹凸改变及其立体结构,靛胭脂喷洒后ECG常表现为明显的分界线及不规则的表面结构^[21]。醋酸喷洒可使蛋白质的三级结构发生可逆性改变,从而使黏膜表面出现一过性白化,醋酸联合靛胭脂染色后ECG主要表现为黏膜褪色^[22-25]。Sakai等^[26]对47例ECG病灶分别应用普通胃镜、单纯靛胭脂染色、单纯醋酸染色及醋酸联合靛胭脂染色后报道ECG的诊断率分别为17.0%、52.8%、41.5%及94.3%。显示醋酸联合靛胭脂染色对ECG有较好的诊断率。Kono等^[27]报道醋酸联合靛胭脂染色后ECG主要表现为黏膜发红。醋酸联合靛胭脂染色后可使ECG的边界线显示得非常清楚,从而有利于ECG内镜下完整切除^[28-30]。

4.2 窄带成像技术 窄带成像技术(narrow band imaging, NBI)是利用滤光器过滤掉内镜光源所发出的红蓝绿光波中的宽带光谱,仅留下窄带光谱,从而清楚地显示黏膜表层的毛细血管和黏膜表面腺管开口形态的一种内镜检查技术^[31,32]。由于不需要特殊染料,仅需内镜按钮之间切换,因而显得更方便。NBI模式下ECG主要表现为不规则的黏膜表面结构和不规则的血管^[33]。由于NBI采用了窄带光源,而胃腔很大,所以视野很暗,一般认为单纯NBI在胃黏膜病变的诊断上并不实用^[34,35]。

4.3 NBI联合放大内镜 NBI联合放大内镜(magnifying narrow band imaging, MENBI)可使得黏膜表层的微血管和微结构显示的更为清楚。目前常用的为VS(microvascular pattern, microsurface pattern)分型。VS分型对ECG的诊断非常有效^[36-44],并且可清楚地显示ECG的边界^[45-49]。胃黏膜上皮表面的微血管(V)分为三型:(1)规则的微血管结构:微血管形态一致,分布均匀,排列整齐;(2)不规则的微血管结构:微

血管形态不一致,分布不均匀,排列紊乱;(3)微血管结构缺失:微血管被上皮表面白色不透明物质掩盖。微结构(S)分为三型:(1)规则的微结构:微结构形态一致,分布均匀,排列整齐,如果有表面白色不透明物质,规律的白色不透明物质则是规律微结构的另一标志;(2)不规则的微结构:微结构形态不一致,分布不均,排列紊乱,如果有表面白色不透明物质,则不规则的白色不透明物质为不规则微结构的另一标志,表现为紊乱的不均匀分布的白色不透明物质;(3)微结构缺失:微结构或白色不透明物质均缺失^[50]。满足以下一项即可诊断胃癌:(1)肿瘤和非肿瘤间明显的分界线伴不规则的微血管结构;(2)肿瘤和非肿瘤间明显的分界线伴不规则的微结构^[19]。有研究^[50]报道97%的ECG符合这一诊断标准。在胃镜检查时发现可疑病灶,我们首先需判断分界线是否存在,分界线对预测肿瘤的敏感性达到95%^[42],如不存在分界线,基本可排除肿瘤。确认分界线存在后,则进一步观察MV及MS形态,如存在不规则的微血管和/或不规则的微结构,则可诊断肿瘤,如不规则的微血管和不规则的微结构都不存在,则基本可排除肿瘤。

5 结论

总之,为提高内镜下ECG的诊断率,我们必须做到以下几点:(1)胃镜检查前需做好准备工作,包括祛黏液、祛泡剂及抑制胃蠕动药物的应用;(2)我们要有发现ECG的意识,检查时做到无盲区,注意疑似病灶的识别;(3)应用染色内镜、NBI及放大内镜等技术可提高ECG的发现率。

6 参考文献

- 1 Fock KM. Review article: the epidemiology and prevention of gastric cancer. *Aliment Pharmacol Ther* 2014; 40: 250-260 [PMID: 24912650 DOI: 10.1111/apt.12814]
- 2 Tanabe S, Koizumi W, Mitomi H, Nakai H, Murakami S, Nagaba S, Kida M, Oida M, Saigenji K. Clinical outcome of endoscopic aspiration mucosectomy for early stage gastric cancer. *Gastrointest Endosc* 2002; 56: 708-713 [PMID: 12397280 DOI: 10.1016/S0016-5107(02)70121-1]
- 3 Ono H. Early gastric cancer: diagnosis, pathology, treatment techniques and treatment outcomes. *Eur J Gastroenterol Hepatol* 2006; 18: 863-866 [PMID: 16825902 DOI: 10.1097/00042737-200608000-00009]
- 4 Ajani JA, Bentrem DJ, Besh S, D'Amico TA, Das P, Denlinger C, Fakih MG, Fuchs CS, Gerdes H, Glasgow RE, Hayman JA, Hofstetter WL, Ilson

□ 相关报道
窄带成像结合放大内镜可清楚地显示黏膜表层的微血管和微结构,从而有利于内镜下ECG的判断,并且可清楚地显示肿瘤的边界,从而有利于内镜下完整切除病灶。

创新盘点

本文介绍了我国目前ECG的诊断现状,胃镜在ECG诊断中的价值,胃镜检查前的准备及检查中的注意事项,重点介绍了窄带成像结合放大内镜在ECG诊断中的价值。

- 5 Onodera H, Tokunaga A, Yoshiyuki T, Kiyama T, Kato S, Matsukura N, Masuda G, Tajiri T. Surgical outcome of 483 patients with early gastric cancer: prognosis, postoperative morbidity and mortality, and gastric remnant cancer. *Hepatogastroenterology* 2004; 51: 82-85 [PMID: 15011835]
- 6 Kikuchi S, Katada N, Sakuramoto S, Kobayashi N, Shimao H, Watanabe M, Hiki Y. Survival after surgical treatment of early gastric cancer: surgical techniques and long-term survival. *Langenbecks Arch Surg* 2004; 389: 69-74 [PMID: 14985987 DOI: 10.1007/s00423-004-0462-2]
- 7 Min YW, Min BH, Lee JH, Kim JJ. Endoscopic treatment for early gastric cancer. *World J Gastroenterol* 2014; 20: 4566-4573 [PMID: 24782609 DOI: 10.3748/wjg.v20.i16.4566]
- 8 Oliveira FJ, Ferrão H, Furtado E, Batista H, Conceição L. Early gastric cancer: Report of 58 cases. *Gastric Cancer* 1998; 1: 51-56 [PMID: 11957043 DOI: 10.1007/s101200050054]
- 9 Ono H, Kondo H, Gotoda T, Shirao K, Yamaguchi H, Saito D, Hosokawa K, Shimoda T, Yoshida S. Endoscopic mucosal resection for treatment of early gastric cancer. *Gut* 2001; 48: 225-229 [PMID: 11156645 DOI: 10.1136/gut.48.2.225]
- 10 上海市早期胃癌临床协作组. 上海不同等级10个医疗机构早期胃癌的筛选结果比较. *中华消化内镜杂志* 2007; 24: 19-22
- 11 Noguchi Y, Yoshikawa T, Tsuburaya A, Motohashi H, Karphe MS, Brennan MF. Is gastric carcinoma different between Japan and the United States? *Cancer* 2000; 89: 2237-2246 [PMID: 11147594 DOI: 10.1002/1097-0142(20001201)89:11<2237::AID-CNCR12>3.0.CO;2-9]
- 12 Banerjee B, Parker J, Waits W, Davis B. Effectiveness of preprocedure simethicone drink in improving visibility during esophagogastroduodenoscopy: a double-blind, randomized study. *J Clin Gastroenterol* 1992; 15: 264-265 [PMID: 1479177]
- 13 Fujii T, Iishi H, Tatsuta M, Hirasawa R, Uedo N, Hifumi K, Omori M. Effectiveness of premedication with pronase for improving visibility during gastroendoscopy: a randomized controlled trial. *Gastrointest Endosc* 1998; 47: 382-387 [PMID: 9609431 DOI: 10.1016/S0016-5107(98)70223-8]
- 14 Brecević L, Bosan-Kilibarda I, Strajnar F. Mechanism of antifoaming action of simethicone. *J Appl Toxicol* 1994; 14: 207-211 [PMID: 8083482 DOI: 10.1002/jat.2550140311]
- 15 Kuo CH, Sheu BS, Kao AW, Wu CH, Chuang CH. A defoaming agent should be used with pronase premedication to improve visibility in upper gastrointestinal endoscopy. *Endoscopy* 2002; 34: 531-534 [PMID: 12170403 DOI: 10.1055/s-2002-33220]
- 16 Chang CC, Chen SH, Lin CP, Hsieh CR, Lou HY, Suk FM, Pan S, Wu MS, Chen JN, Chen YF. Premedication with pronase or N-acetylcysteine improves visibility during gastroendoscopy: an endoscopist-blinded, prospective, randomized study. *World J Gastroenterol* 2007; 13: 444-447 [PMID: 17230616 DOI: 10.3748/wjg.v13.i3.444]
- 17 Lee GJ, Park SJ, Kim SJ, Kim HH, Park MI, Moon W. Effectiveness of Premedication with Pronase for Visualization of the Mucosa during Endoscopy: A Randomized, Controlled Trial. *Clin Endosc* 2012; 45: 161-164 [PMID: 22866258 DOI: 10.5946/ce.2012.45.2.161]
- 18 Bhandari P, Green S, Hamanaka H, Nakajima T, Matsuda T, Saito Y, Oda I, Gotoda T. Use of Gascon and Pronase either as a pre-endoscopic drink or as targeted endoscopic flushes to improve visibility during gastroscopy: a prospective, randomized, controlled, blinded trial. *Scand J Gastroenterol* 2010; 45: 357-361 [PMID: 20148732 DOI: 0.3109/00365520.903483643]
- 19 Yao K. The endoscopic diagnosis of early gastric cancer. *Ann Gastroenterol* 2013; 26: 11-22 [PMID: 24714327]
- 20 Hosokawa O, Tsuda S, Kidani E, Watanabe K, Tanigawa Y, Shirasaki S, Hayashi H, Hinoshita T. Diagnosis of gastric cancer up to three years after negative upper gastrointestinal endoscopy. *Endoscopy* 1998; 30: 669-674 [PMID: 9865554 DOI: 10.1055/s-2007-1001386]
- 21 Demirci S, Gohchi A. A comparative study for fiberoptic and video endoscopic determination of the extent in minimal changes of gastric mucosa using indigo dye spraying. *Surg Endosc* 1990; 4: 80-82 [PMID: 2374986 DOI: 10.1007/BF00591263]
- 22 Yamashita H, Kitayama J, Ishigami H, Yamada J, Miyato H, Kaisaki S, Nagawa H. Endoscopic instillation of indigo carmine dye with acetic acid enables the visualization of distinct margin of superficial gastric lesion; Usefulness in endoscopic treatment and diagnosis of gastric cancer. *Dig Liver Dis* 2007; 39: 389-391 [PMID: 17306635]
- 23 Yamashita H, Kitayama J, Nagawa H. Chromoendoscopy with indigo carmine dye added to acetic acid in the diagnosis of gastric neoplasia. *Gastrointest Endosc* 2009; 69: 1407-1408 [PMID: 19481666 DOI: 10.1016/j.gie
- 24 沙杰, 李学良, 施瑞华, 林琳, 胡小丹, 丁静, 许迎红, 陈莉, 陶桂, 莫静, 张道权. 醋酸联合靛胭脂染色诊断早期胃癌及癌前病变的临床价值. *中华消化内镜杂志* 2010; 27: 644-646
- 25 沙杰, 李学良, 林琳, 施瑞华, 胡小丹. 醋酸联合靛胭脂染色对胃平坦型病变的辅助诊断价值. *南京医科大学学报: 自然科学版* 2011; 31: 414-418
- 26 Sakai Y, Eto R, Kasanuki J, Kondo F, Kato K, Arai M, Suzuki T, Kobayashi M, Matsumura T, Bekku D, Ito K, Nakamoto S, Tanaka T, Yokosuka O. Chromoendoscopy with indigo carmine dye added to acetic acid in the diagnosis of gastric neoplasia: a prospective comparative study. *Gastrointest Endosc* 2008; 68: 635-641 [PMID: 18561923 DOI: 10.1016/j.gie.2008.03.1065]
- 27 Kono Y, Takenaka R, Kawahara Y, Okada H, Hori K, Kawano S, Yamasaki Y, Takemoto K, Miyake T, Fujiki S, Yamamoto K. Chromoendoscopy of gastric adenoma using an acetic acid indigocarmine mixture. *World J Gastroenterol* 2014; 20: 5092-5097 [PMID: 24803824 DOI: 10.3748/wjg.v20.i17.5092]
- 28 Iizuka T, Kikuchi D, Hoteya S, Yahagi N. The acetic acid + indigocarmine method in the delineation

- of gastric cancer. *J Gastroenterol Hepatol* 2008; 23: 1358-1361 [PMID: 18853994 DOI: 10.1111/j.1440-1746.2008.05528.x]
- 29 Kawahara Y, Takenaka R, Okada H, Kawano S, Inoue M, Tsuzuki T, Tanioka D, Hori K, Yamamoto K. Novel chromoendoscopic method using an acetic acid-indigocarmine mixture for diagnostic accuracy in delineating the margin of early gastric cancers. *Dig Endosc* 2009; 21: 14-19 [PMID: 19691795 DOI: 10.1111/j.1443-1661.2008.00824.x]
 - 30 Lee BE, Kim GH, Park DY, Kim DH, Jeon TY, Park SB, You HS, Ryu DY, Kim DU, Song GA. Acetic acid-indigo carmine chromoendoscopy for delineating early gastric cancers: its usefulness according to histological type. *BMC Gastroenterol* 2010; 10: 97 [PMID: 20731830 DOI: 10.1186/1471-230X-10-97]
 - 31 An JK, Song GA, Kim GH, Park DY, Shin NR, Lee BE, Woo HY, Ryu DY, Kim DU, Heo J. Marginal turbid band and light blue crest, signs observed in magnifying narrow-band imaging endoscopy, are indicative of gastric intestinal metaplasia. *BMC Gastroenterol* 2012; 12: 169 [PMID: 23185997 DOI: 10.1186/1471-230X-12-169]
 - 32 Zhu LY, Li XB. Narrow band imaging: application for early-stage gastrointestinal neoplasia. *J Dig Dis* 2014; 15: 217-223 [PMID: 24868598]
 - 33 Pimentel-Nunes P, Dinis-Ribeiro M, Soares JB, Marcos-Pinto R, Santos C, Rolanda C, Bastos RP, Areia M, Afonso L, Bergman J, Sharma P, Gotoda T, Henrique R, Moreira-Dias L. A multicenter validation of an endoscopic classification with narrow band imaging for gastric precancerous and cancerous lesions. *Endoscopy* 2012; 44: 236-246 [PMID: 22294194 DOI: 10.1055/s-0031-1291537]
 - 34 So J, Rajnakova A, Chan YH, Tay A, Shah N, Salto-Tellez M, Teh M, Uedo N. Endoscopic trimodal imaging improves detection of gastric intestinal metaplasia among a high-risk patient population in Singapore. *Dig Dis Sci* 2013; 58: 3566-3575 [PMID: 23996468 DOI: 10.1007/s10620-013-2843-2]
 - 35 Ang TL, Pittayanon R, Lau JY, Rerknimitr R, Ho SH, Singh R, Kwek AB, Ang DS, Chiu PW, Luk S, Goh KL, Ong JP, Tan JY, Teo EK, Fock KM. A multicenter randomized comparison between high-definition white light endoscopy and narrow band imaging for detection of gastric lesions. *Eur J Gastroenterol Hepatol* 2015; 27: 1473-1478 [PMID: 26426836 DOI: 10.1097/MEG.0000000000000478]
 - 36 Ezoe Y, Muto M, Horimatsu T, Minashi K, Yano T, Sano Y, Chiba T, Ohtsu A. Magnifying narrow-band imaging versus magnifying white-light imaging for the differential diagnosis of gastric small depressive lesions: a prospective study. *Gastrointest Endosc* 2010; 71: 477-484 [PMID: 20189506 DOI: 10.1016/j.gie.2009.10.036]
 - 37 Ezoe Y, Muto M, Uedo N, Doyama H, Yao K, Oda I, Kaneko K, Kawahara Y, Yokoi C, Sugiura Y, Ishikawa H, Takeuchi Y, Kaneko Y, Saito Y. Magnifying narrowband imaging is more accurate than conventional white-light imaging in diagnosis of gastric mucosal cancer. *Gastroenterology* 2011; 141: 2017-2025.e3 [PMID: 21856268 DOI: 10.1053/j.gastro.2011.08.007]
 - 38 Miwa K, Doyama H, Ito R, Nakanishi H, Hirano K, Inagaki S, Tominaga K, Yoshida N, Takemura K, Yamada S, Kaneko Y, Katayanagi K, Kurumaya H, Okada T, Yamagishi M. Can magnifying endoscopy with narrow band imaging be useful for low grade adenomas in preoperative biopsy specimens? *Gastric Cancer* 2012; 15: 170-178 [PMID: 22407064 DOI: 10.1007/s10120-011-0093-6]
 - 39 Maki S, Yao K, Nagahama T, Beppu T, Hisabe T, Takaki Y, Hirai F, Matsui T, Tanabe H, Iwashita A. Magnifying endoscopy with narrow-band imaging is useful in the differential diagnosis between low-grade adenoma and early cancer of superficial elevated gastric lesions. *Gastric Cancer* 2013; 16: 140-146 [PMID: 22592604 DOI: 10.1007/s10120-012-0160-7]
 - 40 Yao K. How is the VS (vessel plus surface) classification system applicable to magnifying narrow-band imaging examinations of gastric neoplasias initially diagnosed as low-grade adenomas? *Gastric Cancer* 2012; 15: 118-120 [PMID: 22407063 DOI: 10.1007/s10120-011-0132-3]
 - 41 Tao G, Xing-Hua L, Ai-Ming Y, Wei-Xun Z, Fang Y, Xi W, Li-Yin W, Chong-Mei L, Gui-Jun F, Hui-Jun S, Dong-Sheng W, Yue L, Xiao-Qing L, Jia-Ming Q. Enhanced magnifying endoscopy for differential diagnosis of superficial gastric lesions identified with white-light endoscopy. *Gastric Cancer* 2014; 17: 122-129 [PMID: 23494118 DOI: 10.1007/s10120-013-0250-1]
 - 42 Yamada S, Doyama H, Yao K, Uedo N, Ezoe Y, Oda I, Kaneko K, Kawahara Y, Yokoi C, Sugiura Y, Ishikawa H, Takeuchi Y, Saito Y, Muto M. An efficient diagnostic strategy for small, depressed early gastric cancer with magnifying narrow-band imaging: a post-hoc analysis of a prospective randomized controlled trial. *Gastrointest Endosc* 2014; 79: 55-63 [PMID: 23932092 DOI: 10.1016/j.gie.2013.07.008]
 - 43 Yao K, Doyama H, Gotoda T, Ishikawa H, Nagahama T, Yokoi C, Oda I, Machida H, Uchita K, Tabuchi M. Diagnostic performance and limitations of magnifying narrow-band imaging in screening endoscopy of early gastric cancer: a prospective multicenter feasibility study. *Gastric Cancer* 2014; 17: 669-679 [PMID: 24407989 DOI: 10.1007/s10120-013-0332-0]
 - 44 Fujiwara S, Yao K, Nagahama T, Uchita K, Kanemitsu T, Tsurumi K, Takatsu N, Hisabe T, Tanabe H, Iwashita A, Matsui T. Can we accurately diagnose minute gastric cancers (≤ 5 mm)? Chromoendoscopy (CE) vs magnifying endoscopy with narrow band imaging (M-NBI). *Gastric Cancer* 2015; 18: 590-596 [PMID: 25005559 DOI: 10.1007/s10120-014-0399-2]
 - 45 Nagahama T, Yao K, Maki S, Yasaka M, Takaki Y, Matsui T, Tanabe H, Iwashita A, Ota A. Usefulness of magnifying endoscopy with narrow-band imaging for determining the horizontal extent of early gastric cancer when there is an unclear margin by chromoendoscopy (with video). *Gastrointest Endosc* 2011; 74: 1259-1267 [PMID: 22136775 DOI: 10.1016/j.gie.2011.09.005]
 - 46 Uchita K, Yao K, Uedo N, Shimokawa T, Iwasaki T, Kojima K, Kawada A, Nakayama M, Okazaki M, Iwamura S. Highest power magnification with narrow-band imaging is useful for improving diagnostic performance for endoscopic delineation

名词解释

VS分型: 窄带成像放大内镜可清楚地显示黏膜表面的微血管(V)及微结构(S), 满足以下一项即可诊断胃癌: (1)肿瘤和非肿瘤间明显的分界线伴不规则的微血管结构; (2)肿瘤和非肿瘤间明显的分界线伴不规则的微结构。

□ 同行评价

本文介绍了胃镜检查ECG相关方法要点、新技术的选择及操作者检查过程中易忽视的问题,对消化科医生和内镜室医生有一定参考价值。

- of early gastric cancers. *BMC Gastroenterol* 2015; 15: 155 [PMID: 26526857 DOI: 10.1186/s12876-015-0385-0]
- 47 Horiuchi Y, Fujisaki J, Yamamoto N, Shimizu T, Miyamoto Y, Tomida H, Omae M, Ishiyama A, Yoshio T, Hirasawa T, Yamamoto Y, Tsuchida T, Igarashi M, Takahashi H. Accuracy of diagnostic demarcation of undifferentiated-type early gastric cancers for magnifying endoscopy with narrow-band imaging: endoscopic submucosal dissection cases. *Gastric Cancer* 2016; 19: 515-523 [PMID: 25744291 DOI: 10.1007/s10120-015-0488-x]
- 48 Eleftheriadis N, Inoue H, Ikeda H, Onimaru M, Yoshida A, Maselli R, Santi G, Hamatani S, Kudo SE. Effective optical identification of type "0-IIb" early gastric cancer with narrow band imaging magnification endoscopy, successfully treated by endoscopic submucosal dissection. *Ann Gastroenterol* 2015; 28: 72-80 [PMID: 25609014]
- 49 Eleftheriadis N, Inoue H, Ikeda H, Maselli R, Onimaru M, Yoshida A, Ito H, Hamatani S, Kudo SE. Improved optical identification of laterally spreading type "0-IIb" gastric lesion with narrow band imaging magnification endoscopy. *Ann Gastroenterol* 2014; 27: 267-269 [PMID: 24975679]
- 50 Yao K, Anagnostopoulos GK, Ragunath K. Magnifying endoscopy for diagnosing and delineating early gastric cancer. *Endoscopy* 2009; 41: 462-467 [PMID: 19418401 DOI: 10.1055/s-0029-1214594]

编辑: 于明茜 电编: 胡珊



ISSN 1009-3079 (print) ISSN 2219-2859 (online) DOI: 10.11569 © 2016 Baishideng Publishing Group Inc. All rights reserved.

• 消息 •

《世界华人消化杂志》修回稿须知

本刊讯 为了保证作者来稿及时发表,同时保护作者与《世界华人消化杂志》的合法权益,本刊对修回稿要求如下。

1 修回稿信件

来稿包括所有作者签名的作者投稿函。内容包括: (1)保证无重复发表或一稿多投; (2)是否有经济利益或其他关系造成的利益冲突; (3)所有作者均阅读过该文并同意发表,所有作者均符合作者条件,所有作者均同意该文代表其真实研究成果,保证文责自负; (4)列出通讯作者的姓名、地址、电话、传真和电子邮件;通讯作者应负责与其他作者联系,修改并最终审核复核稿; (5)列出作者贡献分布; (6)来稿应附有作者工作单位的推荐信,保证无泄密,如果是几个单位合作的论文,则需要提供所有参与单位的推荐信; (7)愿将印刷版和电子版版权转让给本刊编辑部。

2 稿件修改

来稿经同行专家审查后,认为内容需要修改、补充或删节时,本刊编辑部将把原稿连同审稿意见、编辑意见发给作者修改,而作者必须于15天内将单位介绍信、作者复核要点承诺书、版权转让信等书面材料电子版发回编辑部,同时将修改后的电子稿件上传至在线办公系统;逾期发回的,作重新投稿处理。

3 版权

本论文发表后作者享有非专有权,文责由作者自负。作者可在本单位或本人著作集中汇编出版以及用于宣讲和交流,但应注明发表于《世界华人消化杂志》××年;卷(期):起止页码。如有国内外其他单位和个人复制、翻译出版等商业活动,须征得《世界华人消化杂志》编辑部书面同意,其编辑版权属本刊所有。编辑部可将文章在《中国学术期刊光盘版》等媒体上长期发布;作者允许该文章被美国《化学文摘》、《荷兰医学文摘库/医学文摘》、俄罗斯《文摘杂志》等国外相关文摘与检索系统收录。

妊娠肝内胆汁淤积症研究进展

黄桂琼, 王晓东

黄桂琼, 王晓东, 四川大学华西第二医院妇产科 四川省成都市 610041

王晓东, 教授, 主要从事母胎医学临床与研究.

基金项目: 国家自然科学基金资助项目, No. 81571446.

作者贡献分布: 本文由黄桂琼完成初稿; 王晓东修改审定.

通讯作者: 王晓东, 教授, 610041, 四川成都市人民南路三段20号, 四川大学华西第二医院妇产科.

wangxd_scu@sina.com

电话: 028-85502133

收稿日期: 2016-05-04

修回日期: 2016-05-20

接受日期: 2016-05-31

在线出版日期: 2016-09-18

New insights into diagnosis and treatment of intrahepatic cholestasis of pregnancy

Gui-Qiong Huang, Xiao-Dong Wang

Gui-Qiong Huang, Xiao-Dong Wang, Department of Obstetrics and Gynecology, West China Second University Hospital Affiliated to Sichuan University, Chengdu 610041, Sichuan Province, China

Supported by: National Natural Science Foundation of China, No. 81571446.

Correspondence to: Xiao-Dong Wang, Professor, Department of Obstetrics and Gynecology, West China Second University Hospital Affiliated to Sichuan University, 20 Remin South Road, Chengdu 610041, Sichuan Province, China. wangxd_scu@sina.com

Received: 2016-05-04

Revised: 2016-05-20

Accepted: 2016-05-31

Published online: 2016-09-18

Abstract

Intrahepatic cholestasis of pregnancy (ICP) is a pregnancy-specific disease, characterized by maternal pruritus and abnormal serum biochemistries in the late second and third trimester of pregnancy. The symptoms and abnormal biochemistries resolve rapidly after fetal delivery. As a diagnosis of exclusion, the diagnosis of ICP is based on unexplained pruritus with other causes and impaired liver function presenting with elevated serum liver transaminases and/or bile acids. It is considered as severe ICP when bile acid $\geq 40 \mu\text{mol/L}$ during pregnancy. The pathogenesis of ICP is still unclear. Adverse perinatal outcomes associated with ICP are focused on increased risk of preterm, meconium-stained amniotic fluid, and perinatal mortality. Unpredictable fetal hypoxia may result in intrauterine fetal death, fetal distress during birth and even stillbirth, and lead to an increase of iatrogenic preterm and cesarean section. The etiology and pathogenesis of fetal stress in ICP are not yet clarified, which may be associated with impaired infrastructure and decreased stress-compensatory in human utero-placental-fetal unit, and related with vascular constriction of chorionic veins and umbilical cord due to elevated bile acids in fetal serum and amniotic fluid. The essential measures of standard treatment of ICP include: (1) monitoring and evaluation of disease, uterine contraction and fetus; (2) prevention and treatment of uterine contraction; (3) treatment with ursodeoxycholic acid (500-1500 mg/d) alone or in combination with S-adenosylmethionine (800-1000 mg/d) or rifampicin (300-1200 mg/d) to promote

■背景资料

尽管妊娠肝内胆汁淤积症 (intrahepatic cholestasis of pregnancy, ICP) 研究历史悠久, 但其病因和发病机制仍不明, 临床诊疗也不尽规范. 但近几年国内外关于ICP的基础与临床研究都取得了重要进展, 对ICP的发病机制有了进一步认识, 为临床医生提供了最新的ICP诊治及产科处理建议, 协助其进行合理的临床决策, 不断规范ICP的临床诊治.

■同行评议者

张宗明, 教授, 首都医科大学北京电力医院普外科

■ 研究前沿

ICP的发病机制、不良胎儿结局的预测指标、ICP最佳分娩孕周、终止妊娠的指征及时机是该领域亟待研究的问题。

drainage of bile acids; (4) promotion of fetal growth and lung development; (5) treatment with vitamin K1 before delivery to prevent maternal and fetal hemorrhage; (6) and timely termination of pregnancy. Gestational weeks, fetal condition and severity of disease need to be taken into account when obstetricians decide the time of termination. Elective early delivery is still an effective measure to avoid stillbirth during prolongation of gestational weeks.

© The Author(s) 2016. Published by Baishideng Publishing Group Inc. All rights reserved.

Key Words: Intrahepatic cholestasis of pregnancy; Bile acid; Fetal; Hypoxia; Stress; Termination of pregnancy; Rifampicin

Huang GQ, Wang XD. New insights into diagnosis and treatment of intrahepatic cholestasis of pregnancy. *Shijie Huaren Xiaohua Zazhi* 2016; 24(26): 3749-3756 URL: <http://www.wjgnet.com/1009-3079/full/v24/i26/3749.htm> DOI: <http://dx.doi.org/10.11569/wcj.v24.i26.3749>

摘要

妊娠肝内胆汁淤积症(intrahepatic cholestasis of pregnancy, ICP)是妊娠特有疾病,常发生于妊娠中晚期,临床上以皮肤瘙痒、生化上以肝内胆汁淤积的血液学指标异常、病程上以临床表现及生化异常在产后迅速消失或恢复正常为特征。其诊断仍然是基于用其他原因不能解释的妊娠期皮肤瘙痒症状及以血清转氨酶和/或胆汁酸水平升高为突出表现的肝功能受损的排除性诊断,同时将孕期任何时间胆汁酸水平 $\geq 40 \mu\text{mol/L}$ 定义为重度ICP。ICP发病机制尚不清楚,其主要危害是增加早产、羊水胎粪污染及围生儿死亡率,难以预测的胎儿缺氧可能导致死胎、产时胎儿窘迫,甚至死产,因担心死胎发生而使医源性早产率和剖宫产率升高。ICP胎儿缺氧死亡的原因和机制尚未阐明,可能与子宫-胎盘-胎儿单位代偿储备基础结构受损及应激代偿功能下降、胎儿血及羊水高水平胆汁酸对胎盘绒毛表面血管及脐血管浓度依赖性收缩作用有关。监护评价病情、宫缩及胎儿情况,积极预防控制宫缩,使用熊去氧胆酸500-1500 mg/d,或联合应用二线药物S-腺苷蛋氨酸800-1000 mg/d或利福平300-1200 mg/d促进胆汁酸排泄,促进胎儿生长及肺发育,产前维生素K1预防母儿出血,以及适时终止妊娠,是ICP规范治疗的基本

措施。孕周、胎儿状况及病情程度等是决定ICP适时终止妊娠的关键,把握选择性早期分娩原则仍是避免延长孕周过程中发生死胎风险的有效措施。

© The Author(s) 2016. Published by Baishideng Publishing Group Inc. All rights reserved.

关键词: 妊娠肝内胆汁淤积症; 胆汁酸; 胎儿; 缺氧; 应激; 终止妊娠; 利福平

核心提要: 妊娠肝内胆汁淤积症(intrahepatic cholestasis of pregnancy, ICP)诊断基于其他原因不能解释的妊娠期皮肤瘙痒症状及以血清转氨酶和/或胆汁酸水平升高的排除性诊断,同时将孕期任何时间胆汁酸水平 $\geq 40 \mu\text{mol/L}$ 定义为重度ICP。

黄桂琼, 王晓东. 妊娠肝内胆汁淤积症研究进展. *世界华人消化杂志* 2016; 24(26): 3749-3756 URL: <http://www.wjgnet.com/1009-3079/full/v24/i26/3749.htm> DOI: <http://dx.doi.org/10.11569/wcj.v24.i26.3749>

0 引言

妊娠肝内胆汁淤积症(intrahepatic cholestasis of pregnancy, ICP)也称产科胆汁淤积症(obstetric cholestasis, OC),是妊娠特有疾病,常发生于妊娠中晚期,临床上以皮肤瘙痒、生化上以肝内胆汁淤积的血液学指标异常、病程上以临床表现及生化异常在产后迅速消失或恢复正常为特征^[1,2]。其发病率为0.1%-15.6%^[3],有明显的地域性和种族差异,发病机制尚不清楚,可能涉及多因素,包括激素、遗传及环境因素等。其不良胎儿结局(adverse fetal outcomes, AFOs)包括早产、新生儿入住ICU、胎死宫内等^[4],时常困扰临床医生和孕妇,尤其是急性胎儿低氧缺氧可能导致围生儿突然死亡,机制不清,防不胜防,曾被称为产科“百慕大之谜”。ICP对母体而言是“良性疾病”,但其发病时间和临床表现与其他妊娠期重型肝病具有相似之处,可能延误甚至掩盖对妊娠期重型肝病的识别^[5]。因此,如何在延长孕周过程中避免围生儿死亡和排除妊娠期重型肝病,一直是ICP临床诊治关注的焦点^[6]。

与子痫前期一样,ICP研究也具有悠久的历史 and 较为丰富的文献资料,但其病因和发病机制迄今仍不清楚,临床诊疗也不尽规范。

自1883年Ahlfeld首次详细描述“妊娠复发性黄疸”后, 该病即逐步进入广大医学工作者的研究视野。1966年, Haemmerli根据该病的病例特征, 首先以妊娠肝内胆汁淤积症命名该病, 部分欧洲(英国)文献称该病为产科胆汁淤积症(obstetric cholestasis, OC)。1976年, Reid全面报道56例OC不良妊娠结局, 此后, 诸多学者从基础到临床对ICP进行了深入研究和探索; 各国临床指南相继发布, 临床诊疗逐步规范。

自2011年以来, 国内外关于ICP的基础与临床研究都取得了重要进展, 我国指南也经过了几年临床实践, 2015年中华医学会对《妊娠期肝内胆汁淤积症诊疗指南(第1版)》进行了修订, 发布了《妊娠期肝内胆汁淤积症诊疗指南(2015)》^[7]。2015年版指南能更好指导临床, 但关于将早发型ICP归入重度、没有提及重度ICP防治早产及促进胎肺成熟治疗、促进胆汁酸排泄药物推荐等问题, 还值得进一步探讨。本文仅就临床关注问题所取得的主要研究进展进行综述, 以提振围产医学工作者对该病诊治的信心。

1 流行病学

ICP发病有明显的地域性和种族差异。南美智利、亚马孙河流域玻利维亚是全球ICP发病率最高的地区, 达9.2%-15.6%, 南美印第安混血儿的ICP发病率最高^[8]。欧洲发病率为0.5%-1.5%, 北欧波罗的海尼亚湾以瑞典为代表的斯堪的纳维亚为欧洲高发区^[9]。中国长江流域ICP为2.3%-6.0%^[10], 其中成都为5.2%, 为亚洲高发区。同时, ICP复发率约30%-70%^[11,12], 而且, ICP冬季发病率高, 占30%^[12]; 双胎妊娠ICP发病率高, ICP患者中, 多胎达35%^[5], 芬兰有项研究发现双胎妊娠ICP的发病率为14%, 而三胎妊娠时为43%^[13]; 有口服避孕药诱导的肝内胆汁淤积病史者, 发生ICP的风险更高^[2]; 也有研究发现微量元素硒缺乏^[14,15]、维生素D缺乏^[16]与ICP的发生有关。有不明原因死胎及新生儿死亡史, 在产前保健过程中也应引起足够重视^[17]。

2 发病机制

ICP发生可能是多因素共同作用的结果, 涉及遗传、激素和环境等多种因素, 遗传因素决定ICP的易感性, 环境因素诱发ICP的发生并决定

其严重程度^[18]。

2.1 多基因遗传异质性 ICP发病呈现一定的复发性和家族聚集性。Savander等^[13]发现ICP患者16%有家族史, 同胞姐妹发病率高达12%, 并呈现X-连锁显性遗传/常染色体显性遗传。大量遗传学研究发现, ICP与*ATP8B1*、*ABCB11*、*ABCB4*^[19,20]、*ABCC2*^[21]、*NR1H4*^[22]等很多基因关系密切, 这些基因主要是通过调节胆汁酸转运而影响肝内胆汁淤积。另有学者^[23]通过探讨ICP患者中人类白细胞抗原*HLA-DRB1*基因多态性与ICP的关系, 发现*HLA-DR6*等位基因可能是ICP发病的易感基因之一; 雌激素受体2^[24]和雌激素受体 β ^[25]、染色体2p3不平衡连锁区附近微卫星标志^[26]、*CYP11A1*^[27]和*CYP11B1*^[28]基因多态性与ICP的发生均有一定的关系。不同的个体可能发现一个或几个致病基因, 且不同的人群中基因突变呈现的形式也不一致, 可能与种族和地域差异引起基因突变热点不同相关, 无特定的遗传方式, 具有一定的遗传异质性。

2.2 性激素因素 ICP是妊娠期雌激素相关性肝病。动物研究^[29,30]发现雌激素主要通过影响胆汁酸盐载体表达和定位而引起胆汁淤积。可下调肝细胞毛细胆管膜载体有机阴离子载体多药耐药相关蛋白2和胆汁酸载体; 降低肝细胞窦膜上 Na^+/K^+ -ATP酶活性, 抑制窦膜载体 Na^+ 依赖性牛磺酸共转运蛋白活性, 下调 Na^+ -牛磺酸共转运多肽和有机阴离子转运多肽。雌激素代谢产物D-环葡萄糖醛酸雌激素与胆汁酸结构相似, 可能在在载体竞争, 胆汁酸载体数量和活性下降, 导致胆汁排泄障碍。孕激素似乎也起着同样重要的作用, 有研究^[31]发现ICP患者体内孕酮硫酸代谢产物 $3\alpha/3\beta$ 增高, 可能耦合胆汁酸信号通路, 影响胆固醇表型; 竞争抑制牛磺胆酸输入泵和胆盐输出泵影响胆汁酸摄取和排泄^[32,33]; 某些特定代谢产物为FXR拮抗因子, 影响胆汁酸代谢^[34]。更有学者认为有些孕酮硫酸盐早于血清胆汁酸的升高, 可以作为ICP发病预测因子^[35]。

2.3 硒缺乏学说 环境等非遗传因素可能参与ICP发病^[15]。Kaupila等学者(1987年)报道ICP患者血浆硒水平明显低于正常妊娠。血硒水平主要取决于饮食硒含量, 冬天血硒水平低于夏天, 与ICP发病的季节性特点相一致。2000年的一项研究发现, ICP和正常妊娠血硒水平平均较5年

□ 相关报道

ICP胎儿缺氧死亡的原因和机制尚未阐明, 可能与子宫-胎盘-胎儿单位代偿储备基础结构受损及应激代偿功能下降、胎儿血及羊水高水平胆汁酸对胎盘绒毛表面血管及脐血管浓度依赖性收缩作用有关。将孕期任何时间胆汁酸水平 $\geq 40 \mu\text{mol/L}$ 定义为重度ICP。掌握ICP终止妊娠的时机非常关键。

创新点
从流行病学、发病机制、不良妊娠结局、诊断及治疗等方面, 系统阐述了妊娠肝内胆汁淤积症的最新研究进展。

前增加, 与ICP发病率下降趋势相一致^[12]。这说明血硒水平可能与ICP的发病有关。

2.4 免疫功能失调学说 ICP孕妇体内细胞免疫平衡由TH0向TH1偏移, TH1相关和TH17相关的细胞因子明显升高, TH2相关细胞因子则下降^[36]; CD4+/CD8+比值增高^[37]; 黏附因子如细胞内黏附因子-1和血管细胞黏附因子-1表达增高^[38]; 巨噬细胞、中性粒细胞、人白细胞抗原及凋亡细胞表达改变^[36]。免疫失衡可能是ICP发病的一个重要原因。

3 不良妊娠结局

ICP是妊娠期雌激素相关性肝病, 目前仍认为是良性自限性疾病, 但ICP产妇患肝胆系统疾病^[39]、免疫相关性疾病^[40]的风险增加。随访研究ICP孕妇产子代至16岁, 发现其体质指数及血脂异常风险增高^[41]。

ICP的主要危害是其导致的不良胎儿结局, 包括早产、新生儿入住ICU、胎死宫内等^[4]。ICP先兆早产率近20%, 近90%发生于32 wk后^[42]; ICP围生儿缺氧死亡率增高, 常突然发生, 难以预测, 主要发生于妊娠35 wk后^[42]、未足月正式临产前, 95%死胎死产突然发生于先兆早产、偶然宫缩或临产初期^[42]。先兆早产、不规律宫缩或临产初期、羊水胎粪污染是其主要诱因^[42,43]。尤其是重度ICP, 妊娠35 wk及以后, 重度ICP胎儿进入死亡高危期, 不规律或规律性子宫收缩、羊水粪染可能是ICP胎儿缺氧的重要诱因。

ICP胎儿缺氧死亡的原因和机制尚未阐明。可能与子宫-胎盘-胎儿单位(utero-placental-fetal unit, UPF)代偿储备基础结构受损及应激代偿功能下降、胎儿血及羊水高水平胆汁酸对胎盘绒毛表面血管及脐血管浓度依赖性收缩作用有关。高浓度胆汁酸的细胞毒作用也曾受到重视^[44]。

ICP胎盘绒毛间腔狭窄30%^[45]、胎盘小叶胎儿血管系统容积狭窄29%^[46]、绒毛交换表面积^[47]及其对氧的通透功能^[48]正常, 绒毛间腔及绒毛血管容积狭窄导致UPF单位代偿储备基础结构受损, 但并未导致非应激情况下胎儿血氧供应不足, ICP胎儿没有慢性缺氧^[48]和FGR^[42,49]表现, ICP胎儿缺氧仍表现为急性缺氧^[43]。

UPF血管床血流调节依赖于局部产生和循环的血管舒张因子。促肾上腺皮质激素释放激

素(corticotropin-releasing hormone, CRH)肽类家族是应激级联效应的初始调节神经肽, 包括CRH和尿皮素(urocortin, UCN), 通过自身受体激活效应的超短阳性反馈回路^[50], 在应激代偿调节中处于中心作用。来源于母体及胎儿的应激因素刺激合成释放CRH/UCN, 对UPF血管产生最强效浓度依赖性舒张作用, 充分扩张UPF血管床, 增加血氧储备, 满足胎儿一过性低氧或缺氧应激需求; ICP患者UPF单位CRH/UCN表达受限^[51,52], 可能导致UPF单位不能代偿低氧缺氧应激而发生胎儿急性缺氧甚至死亡。

因此, 提出ICP胎儿缺氧死亡的假说: 雌激素释放及代谢障碍, 导致肝内胆汁淤积和先兆早产, 母胎血及羊水胆汁酸水平升高, 绒毛间腔及绒毛血管容积狭窄; 同时胎盘绒毛表面血管及脐血管对胆汁酸水平反应性收缩甚至痉挛, UPF单位具有强效血管扩张功能的CRH/UCN应激神经肽应激表达受限, 导致UPF单位对低氧缺氧应激代偿功能受限, 导致胎儿缺氧甚至死亡。

4 诊断及分度

1992年, Reyes比较全面总结ICP诊断要点: 以妊娠期皮肤瘙痒为主要症状; 血清胆汁酸升高($\geq 10 \mu\text{mol/L}$)或合并转氨酶轻至中度升高; 可伴轻度黄疸; 脂溶性消化不良, 如食欲不振、便溏和脂肪泄等, 但无明显的恶心、呕吐、厌油和乏力等消化道症状, 也无明显肝病体征; 妊娠是皮肤瘙痒及生化异常的唯一原因, 症状、体征及其生化异常在产后迅速消失或恢复正常。该诊断标准逐渐被广泛采用。

妊娠期出现皮肤瘙痒, 每周监测血清胆汁酸、转氨酶水平, 排除皮肤及其他肝脏疾病即应疑诊为ICP。ICP仍然是基于用其他原因不能解释的妊娠期皮肤瘙痒症状及以血清转氨酶和/或胆汁酸水平升高为突出表现的肝功能受损的排除性诊断^[6]。需要排除妊娠期皮肤病, 排除肝胆系统其他疾病及重症肝病; 需要产后随访进行回顾性修正诊断。ICP症状及其生化异常在产后迅速消失或恢复正常, 产后10 d后复查肝脏功能及胆汁酸水平。若生化异常产后6 wk仍持续存在, 则需要排除潜在肝胆疾病可能。

虽然大量研究致力于发现ICP不良妊娠结局的预测因子, 以更好的规范其诊断和治疗, 但目前循证医学证据表明没有一项指标与ICP

不良围生儿结局之间有稳定的确切关系,并能独立预测不良围生儿结局。但比较一致的观点认为,总胆汁酸水平与ICP病情程度、围生结局之间最具相关性。

很多研究^[53]发现胆汁酸增加子宫肌壁上缩宫素受体的敏感性和表达,引起子宫收缩而发生自发性早产。Glantz等^[54]报道瑞典大样本回顾性研究(690例ICP患者)发现总胆汁酸 $\geq 40 \mu\text{mol/L}$,自发性早产、新生儿窒息及羊水粪染的发病率均增加。Geenes等^[4]的研究也显示胆汁酸升高明显增加患者自发性早产、新生儿入住ICU及围产儿死亡的风险,与正常妊娠相比,OR值分别为5.39、2.68及2.58,同时发现早产率、羊水粪染率及围产儿死亡的发生率随着胆汁酸的升高而增加。

2008年Zecca等^[55]即提出,ICP围生儿危险度 = 胆汁酸水平 \times 病程(胆汁酸暴露时间)/孕龄。孕期任何时间胆汁酸水平 $\geq 40 \mu\text{mol/L}$,可能伴发显著增高的胎儿并发症发生率^[4,54,56]。因此,将孕期任何时间胆汁酸水平 $\geq 40 \mu\text{mol/L}$ 定义为重度ICP。但是,以胆汁酸水平 $40 \mu\text{mol/L}$ 作为切割点判断胎儿预后,尚不能很放心地用于指导临床实践,对胆汁酸水平 $< 40 \mu\text{mol/L}$ 的ICP患者,仍不能掉以轻心。总胆汁酸越高,尤其是当总胆汁酸 $> 100 \mu\text{mol/L}$ 时,胎死宫内的风险明显升高,或者若合并有其他并发症,如子痫前期,妊娠期糖尿病等,ICP患者发生胎死宫内的风险也随之升高^[4,57]。

1997年,Palma等称发生于妊娠第33周前的ICP为早发型ICP。但目前尚无证据表明,早发型ICP病情更严重或有更坏的围生结局^[2]。

5 治疗

ICP的病因及发病机制尚不明确,其主要危害是增加早产、羊水胎粪污染及围生儿死亡率,难以预测的胎儿缺氧可能导致死胎、产时胎儿窘迫,甚至死产,因担心死胎发生而使医源性早产率和剖宫产率升高。在对ICP患者进行延长孕周的观察处理过程中,极有可能发生羊水胎粪污染和胎儿突然死亡,既要警惕死胎发生,又要权衡早产对新生儿的近、远期影响。

5.1 监护评价 1次/wk监测评价病情,及时排除或发现重症肝病;实时监测子宫收缩,早产宫缩可能是病情控制不良的信号和胎儿缺氧的诱因;监测胎动,32-34 wk每周1次NST,重度

ICP患者于34 wk后每周2次NST,产程初期CST,对判断胎儿预后,捕捉胎儿缺氧征兆,似乎具有临床实践意义。

5.2 积极预防控制宫缩 ICP早产宫缩可能是病情控制不良的信号和胎儿缺氧的诱因;ICP先兆早产率20%,近90%发生于32 wk后。妊娠32 wk后积极有效预防、治疗ICP先兆早产,捕捉胎儿缺氧征兆,对延长孕周、改善围生儿结局具有重要意义^[1,6,42]。

5.3 促进胆汁酸排泄 推荐一线药物熊去氧胆酸500-1500 mg/d,如果效果不明显,可增加剂量或选择联合应用二线药物S-腺苷蛋氨酸(s-adenosyl-methionine, SAMe)800-1000 mg/d、或利福平^[2,4,58](rifampicin, RFP)300-1200 mg/d;除用于早产促进肺胎成熟外,不推荐使用糖皮质激素治疗ICP。

5.4 促进胎儿生长及肺发育 积极治疗FGR;妊娠35 wk前,按2014早产指南使用糖皮质激素促进肺发育,地塞米松6 mg,肌内注射,1次/12 h,连续4次。

预防母儿出血:产前维生素K1 10 mg im qd,共3 d。缓解瘙痒症状,改善睡眠状态:苯巴比妥影响胆汁酸合成、促进胆汁酸分泌排泄,并有镇静作用,可缓解瘙痒、改善睡眠。常用剂量30 mg,3次/d或睡前服用,平均2 wk一疗程。

5.5 适时终止妊娠 应该遵循个体化综合评价原则开展临床实践。孕周、胎儿状况及病情程度等是决定ICP适时终止妊娠的关键,把握选择性早期分娩原则^[2]仍是避免延长孕周过程中发生死胎风险的有效措施。

虽然没有充分循证证据证明妊娠37 wk前终止妊娠能改善ICP不良围生儿结局,但妊娠满37 wk后主动干预、尽早终止妊娠可避免继续待产可能出现的死胎风险^[59]。在ICP病因及发病机制明了之前,ICP终止妊娠仍然需要把握选择性早期分娩原则,抓住晚期早产(34-36 wk+6 d)或足月早期(37-38 wk+6 d)积极终止妊娠的时机,尽可能避免延长孕周过程中发生的死胎风险^[6]。

仍然应该坚持重度ICP积极处理方案,加强监护评价,抓住35 wk后晚期早产以剖宫产积极终止妊娠的时机,对防止意外死胎发生尤为重要^[60]。

没有证据表明轻度ICP在孕39 wk前足月早期积极终止妊娠可以改善妊娠结局,不支持

应用要点
本文根据最新的研究报告,总结国内外研究成果,对临床有一定的指导作用,并在一定程度上规范ICP的临床诊治。

□ 同行评价

本文阐述了ICP诊断、治疗等方面的最新进展, 提供了最新的产科处理建议, 文章的科学性、创新性和可读性均较好。

轻度ICP在孕39 wk前足月早期分娩, 监护未发现胎儿缺氧表现, 允许延长孕周至39 wk^[2,61], 可经阴道试产, 产程早期加强胎儿监护、人工破膜观察羊水情况, 并放宽产时剖宫产结束分娩指征, 尽量避免困难助产。

虽然目前多数临床医生主张重度ICP于妊娠37 wk分娩, 轻度ICP可延长孕周至39 wk, 但ICP最佳分娩孕周仍未确定^[2]。ICP在延长孕周过程中应加强监护, 把握35 wk后积极终止妊娠的指征: ICP以胆汁酸为分度标准尚不能很放心地用于指导临床实践。发病孕龄 ≤ 32 孕周, 瘙痒严重影响睡眠、生化异常明显(TBA ≥ 40 $\mu\text{mol/L}$ 、ALT ≥ 200 U/L), 合并FGR及ICP死胎史、多胎、先兆早产等, 或在延长孕周过程中出现病情进展、宫缩不能抑制、胎动异常、胎心率变异消失或NST无反应、羊水粪染等, 把握妊娠35 wk后以剖宫产积极终止妊娠的时机仍然十分重要。

6 结论

妊娠肝内胆汁淤积症发病机制不清, 诊断仍然是基于其他原因不能解释的妊娠期皮肤瘙痒症状及以血清转氨酶和/或胆汁酸水平升高的排除性诊断, 孕期任何时间胆汁酸水平 ≥ 40 $\mu\text{mol/L}$ 定义为重度ICP。胎儿缺氧死亡可能与子宫-胎盘-胎儿单位代偿储备基础结构受损及应激代偿功能下降、胎儿血及羊水高水平胆汁酸对胎盘绒毛表面血管及脐血管浓度依赖性收缩作用有关。监护评价病情、宫缩及胎儿情况, 积极预防控制宫缩, 使用熊去氧胆酸500-1500 mg/d、或联合应用SAmE 800-1000 mg/d或RFP 300-1200 mg/d促进胆汁酸排泄, 促进胎儿生长及肺发育, 产前维生素K1预防母儿出血, 以及终止妊娠, 是ICP规范治疗的基本措施。孕周、胎儿状况及病情程度等是决定ICP适时终止妊娠的关键, 把握选择性早期分娩原则仍是避免延长孕周过程中发生死胎风险的有效措施。

7 参考文献

- 1 谢雯, 王艳斌, 赵红, 李玥, 段雪飞. 胆汁淤积性肝病诊断治疗专家共识. 中华实验和临床感染病杂志(电子版) 2009; 3: 474-487
- 2 Williamson C, Geenes V. Intrahepatic cholestasis of pregnancy. *Obstet Gynecol* 2014; 124: 120-133 [PMID: 24901263 DOI: 10.1097/AOG.0000000000000346]
- 3 Ozkan S, Ceylan Y, Ozkan OV, Yildirim S. Review of a challenging clinical issue: Intrahepatic

- cholestasis of pregnancy. *World J Gastroenterol* 2015; 21: 7134-7141 [PMID: 26109799 DOI: 10.3748/wjg.v21.i23.7134]
- 4 Geenes V, Chappell LC, Seed PT, Steer PJ, Knight M, Williamson C. Association of severe intrahepatic cholestasis of pregnancy with adverse pregnancy outcomes: a prospective population-based case-control study. *Hepatology* 2014; 59: 1482-1491 [PMID: 23857305 DOI: 10.1002/hep.26617]
- 5 王晓东, 姚强, 彭冰, 张力, 艾瑛, 邢爱耘, 刘淑芸. 1241例妊娠肝内胆汁淤积症临床分析. 中华肝病病杂志 2007; 15: 291-293
- 6 Spong CY, Mercer BM, D'alton M, Kilpatrick S, Blackwell S, Saade G. Timing of indicated late-preterm and early-term birth. *Obstet Gynecol* 2011; 118: 323-333 [PMID: 21775849 DOI: 10.1097/AOG.0b013e3182255999]
- 7 Obstetrics Subgroup, Chinese Society of Obstetrics and Gynecology, Chinese Medical Association. [Guidelines for diagnosis and treatment of intrahepatic cholestasis of pregnancy (2015)]. *Zhonghua Fuchanke Zazhi* 2015; 50: 481-485 [PMID: 26311635]
- 8 Joshi D, James A, Quaglia A, Westbrook RH, Heneghan MA. Liver disease in pregnancy. *Lancet* 2010; 375: 594-605 [PMID: 20159293 DOI: 10.1016/S0140-6736(09)61495-1]
- 9 Arrese M, Reyes H. Intrahepatic cholestasis of pregnancy: a past and present riddle. *Ann Hepatol* 2006; 5: 202-205 [PMID: 17060884]
- 10 Qi HB, Shao Y, Wu WX, Zhang JH. [Grading of intrahepatic cholestasis of pregnancy]. *Zhonghua Fuchanke Zazhi* 2004; 39: 14-17 [PMID: 14989980]
- 11 Muehlenberg K, Wiedmann K, Keppeler H, Sauerbruch T, Lammert F. [Recurrent intrahepatic cholestasis of pregnancy and chain-like choledocholithiasis in a female patient with stop codon in the ABDC4-gene of the hepatobiliary phospholipid transporter]. *Z Gastroenterol* 2008; 46: 48-53 [PMID: 18188816 DOI: 10.1055/s-2007-963422]
- 12 Reyes H, Báez ME, González MC, Hernández I, Palma J, Ribalta J, Sandoval L, Zapata R. Selenium, zinc and copper plasma levels in intrahepatic cholestasis of pregnancy, in normal pregnancies and in healthy individuals, in Chile. *J Hepatol* 2000; 32: 542-549 [PMID: 10782901 DOI: 10.1016/S0168-8278(00)80214-7]
- 13 Savander M, Ropponen A, Avela K, Weerasekera N, Cormand B, Hirvioja ML, Riikonen S, Ylikorkala O, Lehesjoki AE, Williamson C, Aittomäki K. Genetic evidence of heterogeneity in intrahepatic cholestasis of pregnancy. *Gut* 2003; 52: 1025-1029 [PMID: 12801961 DOI: 10.1136/gut.52.7.1025]
- 14 王竹晨, 刘淑芸, 王靖华. 妊娠肝内胆汁淤积症患者血硒及胎盘硒水平变化与胎盘组织学改变的关系. 中华妇产科杂志 2000; 35: 476-478
- 15 Reyes H. What have we learned about intrahepatic cholestasis of pregnancy? *Hepatology* 2016; 63: 4-8 [PMID: 26473339 DOI: 10.1002/hep.28295]
- 16 Wikström Shemer E, Marschall HU. Decreased 1,25-dihydroxy vitamin D levels in women with intrahepatic cholestasis of pregnancy. *Acta Obstet Gynecol Scand* 2010; 89: 1420-1423 [PMID: 20955096 DOI: 10.3109/00016349.2010.515665]
- 17 王晓东, 姚强, 周凡. 2011年中国妊娠肝内胆汁淤积症诊疗指南(第1版)解读. 中国医学前沿杂志(电子

- 版) 2013; 5: 41-43
- 18 王晓东, 孙琴, 张丽. 重视妊娠期肝内胆汁淤积症的规范化诊治. 中华妇幼临床医学杂志(电子版) 2011; 7: 89-193
 - 19 Klomp LW, Vargas JC, van Mil SW, Pawlikowska L, Strautnieks SS, van Eijk MJ, Juijn JA, Pabón-Peña C, Smith LB, DeYoung JA, Byrne JA, Gombert J, van der Brugge G, Berger R, Jankowska I, Pawlowska J, Villa E, Knisely AS, Thompson RJ, Freimer NB, Houwen RH, Bull LN. Characterization of mutations in ATP8B1 associated with hereditary cholestasis. *Hepatology* 2004; 40: 27-38 [PMID: 15239083 DOI: 10.1002/hep.20285]
 - 20 Dixon PH, Wadsworth CA, Chambers J, Donnelly J, Cooley S, Buckley R, Mannino R, Jarvis S, Syngelaki A, Geenes V, Paul P, Sothirathan M, Kubitz R, Lammert F, Tribe RM, Ch'ng CL, Marschall HU, Glantz A, Khan SA, Nicolaides K, Whittaker J, Geary M, Williamson C. A comprehensive analysis of common genetic variation around six candidate loci for intrahepatic cholestasis of pregnancy. *Am J Gastroenterol* 2014; 109: 76-84 [PMID: 24366234 DOI: 10.1038/ajg.2013.406]
 - 21 Sookoian S, Castaño G, Burgueño A, Gianotti TF, Pirola CJ. Association of the multidrug-resistance-associated protein gene (ABCC2) variants with intrahepatic cholestasis of pregnancy. *J Hepatol* 2008; 48: 125-132 [PMID: 17997497 DOI: 10.1016/j.jhep.2007.08.015]
 - 22 Davit-Spraul A, Gonzales E, Jacquemin E. NR1H4 analysis in patients with progressive familial intrahepatic cholestasis, drug-induced cholestasis or intrahepatic cholestasis of pregnancy unrelated to ATP8B1, ABCB11 and ABCB4 mutations. *Clin Res Hepatol Gastroenterol* 2012; 36: 569-573 [PMID: 23142591 DOI: 10.1016/j.clinre.2012.08.008]
 - 23 陈富强, 范丽安. 人类白细胞抗原-DRB1基因多态性与妊娠期肝内胆汁淤积症的相关性研究. 中华妇产科杂志 2002; 37: 519-522
 - 24 张力, 刘淑芸, 陈强, 邹海, 左雅琴, 徐晓红, 陈扬会. 雌激素受体2基因多态性与妊娠期肝内胆汁淤积症关联分析. 中华医学遗传学杂志 2006; 23: 434-436
 - 25 殷艳, 朱启英, 任思佳, 王冬梅. 雌激素受体基因多态性与维吾尔族和汉族孕妇妊娠期肝内胆汁淤积症的关系. 中华预防医学杂志 2012; 46: 269-272
 - 26 Bull LN, Hu D, Shah S, Temple L, Silva K, Huntsman S, Melgar J, Geiser MT, Sanford U, Ortiz JA, Lee RH, Kusanovic JP, Ziv E, Vargas JE. Intrahepatic Cholestasis of Pregnancy (ICP) in U.S. Latinas and Chileans: Clinical features, Ancestry Analysis, and Admixture Mapping. *PLoS One* 2015; 10: e0131211 [PMID: 26126184 DOI: 10.1371/journal.pone.0131211]
 - 27 王晓莉, 张力, 欧容清, 王璟, 刘淑芸, 陈强, 苏品瓌. CYP1A1基因多态性与妊娠期肝内胆汁淤积症相关性研究. 中华医学遗传学杂志 2008; 25: 70-72
 - 28 王晓莉, 谭欣, 张力, 欧容清, 颜爱华, 陈强, 邹海. CYP1B1基因多态性与妊娠期肝内胆汁淤积症易感性的关系. 四川大学学报(医学版) 2008; 39: 434-437
 - 29 Crocenzi FA, Mottino AD, Cao J, Veggi LM, Pozzi EJ, Vore M, Coleman R, Roma MG. Estradiol-17beta-D-glucuronide induces endocytic internalization of Bsep in rats. *Am J Physiol Gastrointest Liver Physiol* 2003; 285: G449-G459 [PMID: 12702498 DOI: 10.1152/ajpgi.00508.2002]
 - 30 Geier A, Dietrich CG, Gerloff T, Haendly J, Kullak-Ublick GA, Stieger B, Meier PJ, Matern S, Gartung C. Regulation of basolateral organic anion transporters in ethinylestradiol-induced cholestasis in the rat. *Biochim Biophys Acta* 2003; 1609: 87-94 [PMID: 12507762 DOI: 10.1016/S0005-2736(02)00657-0]
 - 31 Reyes H, Sjövall J. Bile acids and progesterone metabolites in intrahepatic cholestasis of pregnancy. *Ann Med* 2000; 32: 94-106 [PMID: 10766400]
 - 32 Abu-Hayyeh S, Martinez-Becerra P, Sheikh Abdul Kadir SH, Selden C, Romero MR, Rees M, Marschall HU, Marin JJ, Williamson C. Inhibition of Na⁺-taurocholate Co-transporting polypeptide-mediated bile acid transport by cholestatic sulfated progesterone metabolites. *J Biol Chem* 2010; 285: 16504-16512 [PMID: 20177056 DOI: 10.1074/jbc.M109.072140]
 - 33 Vallejo M, Briz O, Serrano MA, Monte MJ, Marin JJ. Potential role of trans-inhibition of the bile salt export pump by progesterone metabolites in the etiopathogenesis of intrahepatic cholestasis of pregnancy. *J Hepatol* 2006; 44: 1150-1157 [PMID: 16458994 DOI: 10.1016/j.jhep.2005.09.017]
 - 34 Abu-Hayyeh S, Papacleovoulou G, Lövgren-Sandblom A, Tahir M, Oduwole O, Jamaludin NA, Ravat S, Nikolova V, Chambers J, Selden C, Rees M, Marschall HU, Parker MG, Williamson C. Intrahepatic cholestasis of pregnancy levels of sulfated progesterone metabolites inhibit farnesoid X receptor resulting in a cholestatic phenotype. *Hepatology* 2013; 57: 716-726 [PMID: 22961653 DOI: 10.1002/hep.26055]
 - 35 Abu-Hayyeh S, Ovadia C, Lieu T, Jensen DD, Chambers J, Dixon PH, Lövgren-Sandblom A, Bolier R, Tolenaars D, Kremer AE, Syngelaki A, Noori M, Williams D, Marin JJ, Monte MJ, Nicolaides KH, Beuers U, Oude-Elferink R, Seed PT, Chappell L, Marschall HU, Bunnett NW, Williamson C. Prognostic and mechanistic potential of progesterone sulfates in intrahepatic cholestasis of pregnancy and pruritus gravidarum. *Hepatology* 2016; 63: 1287-1298 [PMID: 26426865 DOI: 10.1002/hep.28265]
 - 36 Larson SP, Kovilam O, Agrawal DK. Immunological basis in the pathogenesis of intrahepatic cholestasis of pregnancy. *Expert Rev Clin Immunol* 2016; 12: 39-48 [PMID: 26469633 DOI: 10.1586/1744666X.2016.1101344]
 - 37 Yayi H, Danqing W, Shuyun L, Jicheng L. Immunologic abnormality of intrahepatic cholestasis of pregnancy. *Am J Reprod Immunol* 2010; 63: 267-273 [PMID: 20085564 DOI: 10.1111/j.1600-0897.2009.00798.x]
 - 38 Du Q, Zhou L, Hao K, Pan Y, Duan T. Study on the regulation of cell adhesion molecule expression and function in placenta from women with intrahepatic cholestasis of pregnancy. *Med Hypotheses* 2013; 81: 374-375 [PMID: 23810461 DOI: 10.1016/j.mehy.2013.05.018]
 - 39 Marschall HU, Wikström Shemer E, Ludvigsson JF, Stephansson O. Intrahepatic cholestasis of pregnancy and associated hepatobiliary disease: a population-based cohort study. *Hepatology* 2013; 58: 1385-1391 [PMID: 23564560 DOI: 10.1002/

- 40 hep.26444]
- 40 Wikström Shemer EA, Stephansson O, Thuresson M, Thorsell M, Ludvigsson JF, Marschall HU. Intrahepatic cholestasis of pregnancy and cancer, immune-mediated and cardiovascular diseases: A population-based cohort study. *J Hepatol* 2015; 63: 456-461 [PMID: 25772037 DOI: 10.1016/j.jhep.2015.03.010]
- 41 Papacleovoulou G, Abu-Hayyeh S, Nikolopoulou E, Briz O, Owen BM, Nikolova V, Ovadia C, Huang X, Vaarasmaki M, Baumann M, Jansen E, Albrecht C, Jarvelin MR, Marin JJ, Knisely AS, Williamson C. Maternal cholestasis during pregnancy programs metabolic disease in offspring. *J Clin Invest* 2013; 123: 3172-3181 [PMID: 23934127 DOI: 10.1172/JCI68927]
- 42 王晓东, 姚强, 彭冰, 张力, 艾瑛, 刘淑芸. 妊娠肝内胆汁淤积症1210例围生结局分析. *中华医学杂志* 2006; 86: 446-449
- 43 张耀, 刘淑芸, 王晓东. 妊娠肝内胆汁淤积症患者胎儿缺氧的影响因素. *中华妇产科杂志* 2000; 35: 600-602
- 44 Williamson C, Gorelik J, Eaton BM, Lab M, de Swiet M, Korchev Y. The bile acid taurocholate impairs rat cardiomyocyte function: a proposed mechanism for intra-uterine fetal death in obstetric cholestasis. *Clin Sci (Lond)* 2001; 100: 363-369 [PMID: 11256973 DOI: 10.1042/cs1000363]
- 45 Costoya AL, Leontic EA, Rosenberg HG, Delgado MA. Morphological study of placental terminal villi in intrahepatic cholestasis of pregnancy: histochemistry, light and electron microscopy. *Placenta* 1980; 1: 361-368 [PMID: 7454694 DOI: 10.1016/S0143-4004(80)80038-5]
- 46 何毛毛, 刘正飞, 王晓东. 妊娠肝内胆汁淤积症患者胎盘小叶绒毛血管系统的体视学研究. *四川大学学报(医学版)* 2011; 42: 797-801
- 47 刘伯宁, 沈宁, 陶雯琪, 洪子复, 戴钟英, 李德明. 妊娠肝内胆汁淤积症胎盘的组织计量测定. *中华妇产科杂志* 1988; 23: 9-12
- 48 王晓东, 刘淑芸, 衡正昌. 妊娠肝内胆汁淤积症胎儿宫内缺氧机理的初步探讨. *中华妇产科杂志* 1998; 33: 68-70
- 49 Mullally BA, Hansen WF. Intrahepatic cholestasis of pregnancy: review of the literature. *Obstet Gynecol Surv* 2002; 57: 47-52 [PMID: 11773831 DOI: 10.1097/00006254-200201000-00023]
- 50 王晓东, 余海燕, 何毛毛. 人胎盘促肾上腺皮质激素释放激素自身受体激活效应. *四川大学学报(医学版)* 2007; 38: 101-104
- 51 Zhou F, He MM, Liu ZF, Zhang L, Gao BX, Wang XD. Expression of corticotrophin-releasing hormone and its receptor in patients with intrahepatic cholestasis of pregnancy. *Placenta* 2013; 34: 401-406 [PMID: 23478074 DOI: 10.1016/j.placenta.2013.02.006]
- 52 Zhou F, Zhang L, Sun Q, Wang XD. Expression of urocortin and corticotrophin-releasing hormone receptor-2 in patients with intrahepatic cholestasis of pregnancy. *Placenta* 2014; 35: 962-968 [PMID: 25172671 DOI: 10.1016/j.placenta.2014.07.019]
- 53 Germain AM, Kato S, Carvajal JA, Valenzuela GJ, Valdes GL, Glasinovic JC. Bile acids increase response and expression of human myometrial oxytocin receptor. *Am J Obstet Gynecol* 2003; 189: 577-582 [PMID: 14520238 DOI: 10.1067/S0002-9378(03)00545-3]
- 54 Glantz A, Marschall HU, Mattsson LA. Intrahepatic cholestasis of pregnancy: Relationships between bile acid levels and fetal complication rates. *Hepatology* 2004; 40: 467-474 [PMID: 15368452 DOI: 10.1002/hep.20336]
- 55 Zecca E, De Luca D, Barbato G, Marras M, Tiberi E, Romagnoli C. Predicting respiratory distress syndrome in neonates from mothers with intrahepatic cholestasis of pregnancy. *Early Hum Dev* 2008; 84: 337-341 [PMID: 17928172 DOI: 10.1016/j.earlhumdev.2007.09.012]
- 56 Oztekin D, Aydal I, Oztekin O, Okcu S, Borekci R, Tinar S. Predicting fetal asphyxia in intrahepatic cholestasis of pregnancy. *Arch Gynecol Obstet* 2009; 280: 975-979 [PMID: 19322574 DOI: 10.1007/s00404-009-1052-x]
- 57 Kawakita T, Parikh LI, Ramsey PS, Huang CC, Zeymo A, Fernandez M, Smith S, Iqbal SN. Predictors of adverse neonatal outcomes in intrahepatic cholestasis of pregnancy. *Am J Obstet Gynecol* 2015; 213: 570.e1-570.e8 [PMID: 26071912 DOI: 10.1016/j.ajog.2015.06.021]
- 58 Geenes V, Chambers J, Khurana R, Shemer EW, Sia W, Mandair D, Elias E, Marschall HU, Hague W, Williamson C. Rifampicin in the treatment of severe intrahepatic cholestasis of pregnancy. *Eur J Obstet Gynecol Reprod Biol* 2015; 189: 59-63 [PMID: 25864112 DOI: 10.1016/j.ejogrb.2015.03.020]
- 59 Lee RH, Kwok KM, Ingles S, Wilson ML, Mullin P, Incerpi M, Pathak B, Goodwin TM. Pregnancy outcomes during an era of aggressive management for intrahepatic cholestasis of pregnancy. *Am J Perinatol* 2008; 25: 341-345 [PMID: 18509787 DOI: 10.1055/s-2008-1078756]
- 60 Henderson CE, Shah RR, Gottimukkala S, Ferreira KK, Hamaoui A, Mercado R. Primum non nocere: how active management became modus operandi for intrahepatic cholestasis of pregnancy. *Am J Obstet Gynecol* 2014; 211: 189-196 [PMID: 24704063 DOI: 10.1016/j.ajog.2014.03.058]

编辑: 于明茜 电编: 胡珊



肝内外胆管结石的微创治疗策略

张宗明, 田祖豪, 苑海明, 张翀, 刘卓, 刘立民

张宗明, 田祖豪, 苑海明, 张翀, 刘卓, 刘立民, 首都医科大学北京电力医院普外科 北京市 100073

张宗明, 教授, 主任医师, 博士生导师, 主要从事肝胆胰外科的临床与基础研究.

基金项目: 国家电网公司科技基金资助项目, No. SGHB0000AJJS1400182.

作者贡献分布: 述评由张宗明、田祖豪、苑海明、张翀、刘卓及刘立民共同撰写; 张宗明负责设计、主写及审校.

通讯作者: 张宗明, 教授, 主任医师, 100073, 北京市丰台区太平桥西里甲1号, 首都医科大学北京电力医院普外科. zhangzongming@mail.tsinghua.edu.cn
电话: 010-63503046

收稿日期: 2016-04-17
修回日期: 2016-05-16
接受日期: 2016-05-23
在线出版日期: 2016-09-18

Strategy of minimally invasive surgery for patients with intrahepatic and extrahepatic bile duct stones

Zong-Ming Zhang, Zu-Hao Tian, Hai-Ming Yuan, Chong Zhang, Zhuo Liu, Li-Min Liu

Zong-Ming Zhang, Zu-Hao Tian, Hai-Ming Yuan, Chong Zhang, Zhuo Liu, Li-Min Liu, Department of General Surgery, Beijing Electric Power Hospital, Capital Medical University, Beijing 100073, China

Supported by: the Science and Technology Project of State Grid Corporation of China, No. SGHB0000AJJS1400182.

Correspondence to: Zong-Ming Zhang, Professor, Chief Physician, Department of General Surgery, Beijing Electric Power Hospital, Capital Medical University, Jia 1, Taipingqiaoxili, Fengtai District, Beijing 100073, China. zhangzongming@mail.tsinghua.edu.cn

Received: 2016-04-17

Revised: 2016-05-16
Accepted: 2016-05-23
Published online: 2016-09-18

Abstract

Cholelithiasis is a common, frequently occurring disease. In recent years, traditional laparotomy is challenged by minimally invasive surgery. Through literature review combined with our practical experience based on the present situation of minimally invasive treatment of intrahepatic and extrahepatic bile duct stones, a strategy for improving the effectiveness of minimally invasive treatment is discussed as follows: (1) For intrahepatic bile duct stones, laparoscopic hepatectomy, laparoscopic common bile duct exploration (LCBDE), or percutaneous transhepatic cholangioscopy can be chosen according to the indications; (2) For concomitant gallstones and common bile duct stones, laparoscopic cholecystectomy (LC) + endoscopic sphincterotomy (EST) or endoscopic papillary balloon dilatation (EPBD), LC + laparoscopic transcystic common bile duct exploration (LTCBDE), LC + LCBDE + T tube drainage or primary suture can be chosen according to the indications; (3) For concomitant intrahepatic and extrahepatic bile duct stones, laparoscopic liver resection, choledochoscopy through the hepatic duct orifice on the hepatectomy cross-section, LCBDE, EST, or percutaneous transhepatic cholangioscopic lithotripsy could be chosen according to the indications. Reasonable selection of minimally invasive treatments according to this strategy is of great significance to improve the therapeutic effect for intrahepatic and extrahepatic bile duct stones.

■背景资料
肝内外胆管结石是一种常见、多发疾病, 其传统的开腹手术近年来受到微创手术的挑战.

■同行评议者
卜献民, 副教授, 中国医科大学附属第二医院普通外科

■ 研究前沿

通过文献检索, 结合作者的实践经验, 对近年与肝内、外胆管结石有关的微创治疗方法、效果和并发症进行总结。

© The Author(s) 2016. Published by Baishideng Publishing Group Inc. All rights reserved.

Key Words: Laparoscopy; Choledochoscopy; Duodenoscopy; Cholelithiasis; Minimally invasive treatment

Zhang ZM, Tian ZH, Yuan HM, Zhang C, Liu Z, Liu LM. Strategy of minimally invasive surgery for patients with intrahepatic and extrahepatic bile duct stones. *Shijie Huaren Xiaohua Zazhi* 2016; 24(26): 3757-3763 URL: <http://www.wjgnet.com/1009-3079/full/v24/i26/3757.htm> DOI: <http://dx.doi.org/10.11569/wjcd.v24.i26.3757>

摘要

肝内外胆管结石是一种常见、多发疾病, 其传统的开腹手术近年来受到微创手术的挑战。本文通过文献检索, 结合作者的实践经验, 在全面总结肝内、外胆管结石的微创治疗现状基础上, 探讨出一种可有效提高其微创治疗效果的策略: (1) 对于肝内胆管结石: 可根据指征选用腹腔镜肝切除、腹腔镜胆总管探查取石术(laparoscopic common bile duct exploration, LCBDE)、经皮经肝胆道镜取石术; (2) 对于胆囊结石合并胆总管结石: 可根据指征选用腹腔镜胆囊切除(laparoscopic cholecystectomy, LC)+经内镜十二指肠乳头括约肌切开(endoscopic sphincterotomy, EST)或经内镜乳头气囊扩张术(endoscopic papillary balloon dilatation, EPBD)、LC+经胆囊管胆总管探查取石术(laparoscopic transcystic common bile duct exploration, LTCBDE)、LC+LCBDE+T管引流或一期缝合术; (3) 对于肝内合并肝外胆管结石, 可根据指征选用腹腔镜肝切除、经肝断面胆管胆道镜取石、LCBDE、EST、经皮经肝胆道镜碎石术。根据上述策略, 结合术者的技术和设备条件, 合理选择微创治疗方法, 对于提高肝内、外胆管结石的治疗效果具有重要意义。

© The Author(s) 2016. Published by Baishideng Publishing Group Inc. All rights reserved.

关键词: 腹腔镜; 胆道镜; 十二指肠镜; 胆石症; 微创治疗

核心提要: 本文通过文献检索, 结合作者的实践经验, 在全面总结肝内、外胆管结石的微创治疗现状基础上, 探讨出一种适于肝内胆管结石、胆囊结石合并胆总管结石、肝内合并肝外胆管结石的微创治疗策略, 可作为肝内、外胆管结石的微创治疗原则推广应用。

张宗明, 田祖豪, 苑海明, 张翀, 刘卓, 刘立民. 肝内外胆管结石的微创治疗策略. *世界华人消化杂志* 2016; 24(26): 3757-3763 URL: <http://www.wjgnet.com/1009-3079/full/v24/i26/3757.htm> DOI: <http://dx.doi.org/10.11569/wjcd.v24.i26.3757>

0 引言

胆石症是我国的常见、多发疾病, 主要包括胆囊结石、胆总管结石、肝内胆管结石。单纯胆囊结石的发病率为7%-10%, 合并胆总管结石的发病率为10%-15%^[1]。肝内胆管结石病, 尽管相对发病率明显下降, 但从绝对数量上讲, 患者数量较多、病情较复杂, 仍然是当前我国胆道外科的重点问题^[2], 并成为我国良性胆道疾病死亡的主要原因之一^[3,4]。传统的胆石症治疗方法主要是开腹手术。近年来, 随着内镜外科和微创外科的发展, 以腹腔镜、胆道镜、十二指肠镜等为代表的微创手术治疗胆石症的报道越来越多^[5-11], 但各种胆石症的微创治疗原则尚不规范, 各种微创治疗方法的指征也不统一, 现就肝内外胆管结石的微创治疗策略作一介绍。

1 肝内胆管结石

1.1 腹腔镜肝切除术 肝内胆管结石病, 由于结石病灶的分部、受累胆管树多少、肝实质受损情况、合并症及病期不同, 手术治疗方式存在很大差异, 但外科治疗的原则是去除病灶、取净结石、解除狭窄、通畅引流^[12]。

开腹肝切除术, 作为肝内胆管结石的有效方法, 主要适用于能达到上述治疗原则的、结石位于II-VI段肝脏的肝内胆管结石患者。与开腹肝切除相比, 腹腔镜肝切除的手术时间、术中出血量、术后住院时间、术中结石清除率、术后并发症发生率无显著差异, 但腹腔镜肝切除具有创伤小、痛苦轻、恢复快的优势^[13-17]。

目前认为, 腹腔镜肝切除术治疗肝内胆管结石的适应证是: (1) 区域型肝内胆管多发结石, 无法通过肝门胆管取净, 尤其是左肝外叶多发结石; (2) 伴有肝纤维化、肝萎缩, 需进行肝切除, 以去除病灶; (3) 不伴有肝门部胆管狭窄, 不需进行肝门胆管整形; (4) 一侧肝叶、肝段肝萎缩, 对侧结石位于一、二级肝管, 估计可通过腹腔镜下经胆道镜取出结石; (5) 局限于半肝的弥漫型结石, 对侧肝脏代偿良好。禁忌

证是: (1)全肝弥漫型结石; (2)合并肝门部胆管狭窄; (3)一侧肝内胆管多发结石, 对侧结石位于三级或以上肝管、无法通过腹腔镜下胆道镜取净; (4)有手术史的复杂肝内胆管结石; (5)合并门静脉高压症。

随着腹腔镜手术技术不断提高、止血器械不断改进, 腹腔镜肝切除用于肝内胆管结石, 已经从最初的左肝外叶切除, 逐步扩展到左半肝、右半肝, 甚至达到与开腹肝切除相当的手术范围和治疗效果。理想的术式要求以肝段、肝叶为单位, 施行解剖性切除, 这是取得优良疗效、减少结石残留和复发的基本条件和关键^[18]。

1.2 腹腔镜胆总管探查取石术 对于不伴有肝内胆管狭窄的肝内胆管结石, 如果结石位于肝内胆管近端, 如左、右肝管或部分二、三级肝管分支, 可采用腹腔镜胆总管探查取石术(Laparoscopic common bile duct exploration, LCBDE)。术中使用胆道镜, 是腹腔镜手术治疗肝胆管结石病不可或缺的治疗手段^[18], 胆道镜一般可进入二级肝管, 当肝内胆管明显扩张时, 可进入三级或以上肝内胆管, 既可通过取石网将结石取出, 又能准确判断肝内胆管有无狭窄及其程度, 有效减少手术并发症和术后残余结石发生率。但腹腔镜下肝内胆管分支结石取出比较困难, 残余结石发生率为2.0%-87.3%^[1,19], 故应根据病情需要, 选择性放置T管, 以便术后经T管窦道用胆道镜取石。有学者认为只要无明显肝内胆管狭窄, 术后的胆道残余结石都可通过胆道镜取出; 即使有轻度的肝内胆管相对狭窄, 通过胆道镜扩张, 也能取净结石^[19]。

1.3 经皮经肝胆道镜取石术 经皮经肝胆道镜(percutaneous transhepatic cholangioscopy, PTCS)是在经皮经肝穿刺胆道引流基础上, 通过瘻道扩张, 结合现代高科技碎石、取石设备及引流支架, 应用胆道镜治疗肝内胆管结石的一种微创方法^[20,21], 具有微创、简单、有效、易重复等优点。主要适用于: (1)年老体弱、不适合或不愿意接受传统手术者; (2)肝内胆管结石堵塞一、二级肝管者; (3)有多次手术史的复杂肝内胆管结石患者。该方法需先行经皮经肝胆管穿刺置管引流术(percutaneous transhepatic cholangial drainage, PTCD), 留置引流管, 1 wk后行窦道探条扩张, 逐步将窦道扩张至F16-22, 一般须2-3 wk后, 方可行PTCS治疗, 较为费

时, 且可出现诸如腹腔内出血、胆道出血、胆漏、胆汁性腹膜炎、窦道穿孔等并发症, 目前临床尚未推广应用^[22]。

2 胆囊结石合并胆总管结石

2.1 LC+EST/EPBD 对于胆囊结石合并胆总管结石, 单一的腹腔镜、内镜治疗均难以达到理想的治疗效果。将腹腔镜与十二指肠镜(双镜)联合实施腹腔镜胆囊切除(laparoscopic cholecystectomy, LC)+经内镜十二指肠乳头括约肌切开(endoscopic sphincterotomy, EST)或经内镜乳头气囊扩张术(endoscopic papillary balloon dilatation, EPBD), 充分发挥各自优势, 弥补单一微创治疗的局限性^[23,24], 为胆囊结石合并胆总管结石患者的微创治疗带来了革命性变化。

LC+EST/EPBD主要适于胆总管不扩张(直径<0.8 cm)、胆总管结石直径<1.5 cm、结石数量<5枚者^[25]。一般认为, 胆总管结石直径0.8-1.5 cm、结石数量<5枚, 宜选用EST; 胆总管结石直径较小(<0.8 cm)、数量不多(≤3枚), 可选用EPBD^[26]。当然, 如果胆总管结石是长条形的, 即使长径>1.5 cm, 也可通过EST后调整取石角度取出结石。具有娴熟ERCP操作技术的内镜医生, 在EST基础上, 通过机械碎石、液电碎石、激光碎石等方法, 也可能取出直径>1.5 cm的各种形状的胆总管结石。但对无法取出的胆总管大结石、Mirizzi综合征、乳头周围憩室患者, 原则上不适宜LC+EST/EPBD^[27]。

LC+EST/EPBD治疗胆囊结石合并胆总管结石的术式有: LC术前、术中和术后EST/EPBD三种方法, 但何种方法更好, 尚存在一定争议^[28,29]。LC术中行EST/EPBD, 理论上应该是一种理想术式, 因其同时完成LC和EST/EPBD, 首先由Cavina等^[30]于1998年提出, 其操作要点是: LC术中, 通过胆囊管向胆总管插入一根导丝, 便于引导十二指肠镜行胆总管插管, 因此称为腹腔镜内窥镜“会合”, 但该术式不仅因肠道积气增加了LC困难, 而且因仰卧位使十二指肠乳头插管困难, 因此未能得以推广应用^[31]。

目前多主张LC术前行EST/EPBD, 其优点在于: (1)ERCP能在LC前提供较完整的胆道造影图像, 以便发现可能存在的胆道变异, 减少

□ 相关报道
近年来, 随着内镜外科和微创外科的发展, 以腹腔镜、胆道镜、十二指肠镜等为代表的微创手术治疗胆石症的报道越来越多, 但各种胆石症的微创治疗原则尚不规范, 各种微创治疗方法的指征也不统一。

创新盘点
全面总结肝内、
外胆管结石的微创
治疗现状, 以期探讨
一种可进一步提高其
微创治疗效果的策略。

术中胆管损伤, 使LC更安全; (2)EST/EPBD便于取出胆总管远端嵌顿的小结石, 比术中应用胆道镜取石更方便; (3)EST/EPBD可以诊断和治疗十二指肠乳头病变如憩室和狭窄等; (4)患者行EST/EPBD后, 即使胆囊内的小结石排入胆总管, 也较易从胆总管排入肠腔, 可避免再次手术; (5)EST/EPBD取石如果不成功, 可以实施ENBD, 以期减少术后胆汁漏和胆管炎发生的几率, 为进一步实施腹腔镜胆总管切开取石、一期缝合术创造条件^[26]。

至于LC术前多长时间行EST/EPBD, 目前尚无一致意见^[32]。为避免LC术前胆囊结石掉入胆总管, 应尽可能缩短LC与EST/EPBD的间隔时间。一般认为患者没有发生ERCP、EST、EPBD严重并发症的情况下, 行LC的间隔时间越短越好, 通常选择在3 d内^[33,34]。当然, EST/EPBD同期行LC, 是一种理想的选择, 其优点在于手术1次完成、减轻患者痛苦、缩短住院时间、减少总体医疗费用等^[33,35,36]。其不足在于EST/EPBD后肠胀气明显, 影响LC操作, 同时需要具备集放射线、内镜、腹腔镜设备于一体的手术室, 因此目前只在具有相当规模的医院才能开展^[37]。

2.2 LC+LTCBDE LC+经胆囊管胆总管探查取石术(laparoscopic transcystic common bile duct exploration, LTCBDE), 是在LC术中经胆囊管用胆道镜取出胆总管结石, 是一种既保留了胆总管的完整性、又避免了术后因胆道流体力学改变诱发胆总管结石复发的微创术式。该术式的优点在于一次性解决胆囊和胆总管结石, 无须开腹和切开胆总管, 是一种创伤小、恢复快、取石彻底、治疗效果明显的胆道探查及取石方法。该术式不仅可避免胆总管切开造成的胆汁漏及留置T管引起的并发症, 而且可减少胆总管缝合导致的胆总管狭窄及结石复发的风险, 同时可缩短患者住院和恢复时间。该术式不足之处在于易受胆囊管解剖因素及胆总管结石因素的限制^[38], 同时很大程度上取决于胆道镜技术的应用, 对操作者要求很高, 尤其是探查胆囊管开口上方肝总管及其分支时更为困难, 因此国内外文献报道该术式的应用率及成功率存在较大的差异^[39,40]。

胆囊管作为胆道镜探查和取石的通道, 必须同时满足以下条件^[41]: (1)胆囊管解剖清晰; (2)扩张胆囊管后可以通过胆道镜; (3)胆总管

结石大小合适, 可经胆囊管取出。新近有报道LC+LTCBDE主要适于胆总管不扩张(胆总管直径 <0.8 cm)、胆总管结石直径 <0.6 cm、结石数量 <3 枚者^[9]。

2.3 LC+LCBDE、T管引流术 LC+LCBDE、T管引流术(LC+LCBDE+T), 具有手术简单直接、一次性解决胆囊结石和胆总管结石的优点, 同时由于胆总管可利用的切开空间要比十二指肠乳头大, 可用于较大的胆总管结石, 对结石的数量也没有太多限制^[42]。因此, 被认为是目前微创治疗胆总管扩张的胆囊结石合并胆总管结石的首选治疗方法。但其不足在于与传统开腹胆道手术一样, 胆道的完整性受到破坏、需要放置T管, 术后存在远期胆总管狭窄及结石复发的风险, 尤其是胆总管不扩张者, 并可能发生与留置T管相关的一些并发症, 如胆汁漏、感染、出血、电解质紊乱等。同时由于腹腔镜手术对腹腔脏器的干扰轻, T管窦道形成延迟, 带T管时间延长, 通常需要术后留置T管6 wk左右^[43]。

值得注意的是, LC+LCBDE+T原则上要求胆总管扩张(直径 >0.8 cm), 以免术后引起胆总管狭窄^[24]。如果胆总管炎症重、管壁厚, 则腹腔镜下切开胆总管较困难, 操作复杂, 手术时间长, 易造成术后胆管狭窄、胆汁漏等并发症, 需要引起重视^[36,41]。

2.4 LC+LCBDE、一期缝合术 LC+LCBDE、一期缝合术, 可选用4-0或5-0 Prolene或可吸收线间断或连续缝合, 具有免除患者术后T管隐患、恢复快、痛苦少的优点^[44]。新近时有报道指出该术式是一种安全、可行并具有一定优势的治疗胆总管结石的微创手术方式^[45,46]。但胆总管一期缝合的必要性和指征, 一直是国内外存在争议的焦点和热点问题^[41], 因为胆总管一期缝合具有术后胆汁漏、腹腔感染、二次手术、甚至威胁患者生命的风险^[37]。

目前认为具备下列条件时, 可行胆总管一期缝合: 术中发现胆总管扩张(直径 >0.8 cm), 胆道镜检查证实胆道结石已取净, 胆管炎症较轻, Oddi括约肌功能正常, 胆总管下端通畅、无狭窄者^[41,44-46]。慎重起见, 有学者认为胆总管直径至少应 >1.0 cm, 以便于胆总管切开取石与缝合, 否则易造成胆管狭窄^[44]。如果胆总管不扩张(直径 <0.8 cm), 胆总管结石较小、呈泥沙样, 胆道镜下无法准确判断结石是否残留, 或合

并化脓性胆管炎者, 则原则上不宜行胆总管一期缝合^[44-46]。当然, 如果术前放有ENBD, 或术中放置胆道内支架引流, 可以降低术后胆汁漏的风险, 并可适当放宽胆总管一期缝合的指征。

LC+LCBDE后, 一期缝合术与T管引流术对比, 前者住院时间明显缩短, 无发生T管相关并发症顾虑, 有利于维持水电解质平衡以及肠内营养吸收, 并可避免患者术后带T管的痛苦, 亦可避免拔T管后发生胆汁漏的可能^[41]。而与LC+LTCBDE比较, LC+LCBDE、一期缝合术, 手术操作不受胆囊管直径、胆总管结石数量的限制, 适应证明显增加^[41]。与LC+EST比较, LC+LCBDE、一期缝合术, 适应范围明显扩宽, 且不破坏Oddi括约肌解剖及生理功能, 也无反流性胆管炎后患^[41]。

3 肝内合并肝外胆管结石

3.1 腹腔镜肝切除+EST/EPBD 对于伴有肝内胆管狭窄、甚至肝纤维化或萎缩的肝内外胆管结石患者, 如果肝外胆管结石较小(直径<1.5 cm), 可以考虑行腹腔镜肝切除+EST/EPBD。原则上, 腹腔镜肝切除+EST/EPBD治疗肝内外胆管结石的适应证, 必须分别符合前述腹腔镜肝切除术和EST/EPBD适应证要求。

3.2 腹腔镜肝切除+经肝断面胆管胆道镜取石术 对于上述EST取石失败的肝内外胆管结石患者, 在腹腔镜肝切除基础上, 除同时行LCBDE外, 也可经肝断面胆管插入胆道镜, 探查肝内胆管及胆总管, 通过取石篮取净结石, 然后缝合关闭肝断面胆管^[13,47,48]。而对于需要腹腔镜肝切除的肝内外胆管结石患者, 如果肝外胆管结石较大(直径>1.5 cm), 宜采用腹腔镜肝切除+胆总管探查取石、T管引流或一期缝合。

3.3 腹腔镜胆总管探查、碎石、取石术 对于不伴有肝内胆管狭窄的肝内外胆管结石, 可根据前述胆总管结石的大小、数量、胆总管直径等情况, 选择应用LTCBDE、LCBDE、T管引流或一期缝合。

为了提高肝内外胆管结石的取石成功率, 减少残余结石发生率, 有报道应用腹腔镜+十二指肠镜+胆道镜的“三镜联合”治疗肝内外胆管结石, 可以取得较满意效果^[11]。

对于结石直径≥2 cm、嵌顿结石、铸型结石或结石周边及远端空间狭小的难取性肝

内外胆管结石, 使用常规取石器械不易取出者, 可考虑应用腹腔镜联合胆道镜FREDDY激光碎石术^[49]。

3.4 PTCS碎石术+EST 对于无肝纤维化或萎缩的复杂肝内外胆管结石, 如果肝外胆管结石较小(直径<1.5 cm), 可以考虑行PTCS+EST/EPBD。其EST/EPBD适应证与前述一致。

在PTCS基础上, 经过一定改良而发展起来的经皮经肝胆道镜碎石术(percutaneous transhepatic cholangioscopic lithotripsy, PTCSL)^[20,21], 可有效提高复杂肝内胆管结石的微创治疗效果^[50]。新近有报道应用三维可视化技术, 指导经胆道硬镜靶向气压弹道碎石取石术, 可以实现肝胆管结石的数字化微创治疗^[51]。

4 结论

胆石症是一种常见的多发疾病, 传统的开腹手术受到微创手术的挑战。根据肝内外胆管结石分布、有无肝内胆管狭窄、是否合并肝纤维化或萎缩、胆总管是否扩张、胆总管结石大小和数量、Oddi括约肌功能等因素综合分析, 对照上述策略, 结合术者技术和设备条件, 合理选择微创治疗方案, 对于提高肝内外胆管结石的治疗效果、避免术后并发症或隐患具有重要临床意义。

5 参考文献

- Lee HM, Min SK, Lee HK. Long-term results of laparoscopic common bile duct exploration by choledochotomy for choledocholithiasis: 15-year experience from a single center. *Ann Surg Treat Res* 2014; 86: 1-6 [PMID: 24761400 DOI: 10.4174/astr.2014.86.1.1]
- 黄志强. 肝内胆管结石肝切除术的演变. *中国现代普通外科进展* 2009; 12: 1-2
- 李建军, 卢榜裕, 蔡小勇, 黄玉斌, 陆文奇, 黄飞, 靳小建, 晏益核. 腹腔镜肝切除术治疗肝内胆管结石的临床效果对比研究. *重庆医学* 2014; 43: 4891-4894
- 饶丹, 常清. 腹腔镜肝切除治疗肝内胆管结石的临床研究. *河北医学* 2016; 22: 425-428
- Jin RA, Wang Y, Yu H, Liang X, Cai XJ. Total laparoscopic left hepatectomy for primary hepatolithiasis: Eight-year experience in a single center. *Surgery* 2016; 159: 834-841 [PMID: 26518391 DOI: 10.1016/j.surg.2015.09.022]
- Ye X, Ni K, Zhou X, Xie K, Hong X. Laparoscopic versus open left hemihepatectomy for hepatolithiasis. *J Surg Res* 2015; 199: 402-406 [PMID: 26169034 DOI: 10.1016/j.jss.2015.06.021]
- Ding G, Cai W, Qin M. Pure Laparoscopic Versus Open Liver Resection in Treatment of Hepatolithiasis Within the Left Lobes: A Randomized Trial Study. *Surg Laparosc Endosc Percutan Tech* 2015; 25: 392-394 [PMID: 25793351]

应用要点
根据该文提出的微创治疗策略, 结合术者的技术和设备条件, 合理选择微创治疗方案, 对于提高肝内外胆管结石的治疗效果、避免术后并发症或隐患具有重要临床意义。

■名词解释

双镜联合: 腹腔镜与十二指肠镜或胆道镜联合应用; 三镜联合: 腹腔镜、十二指肠镜、胆道镜联合应用。

- DOI: 10.1097/SLE.0000000000000120]
- 8 Sahoo MR, Kumar AT, Patnaik A. Randomised study on single stage laparo-endoscopic rendezvous (intra-operative ERCP) procedure versus two stage approach (Pre-operative ERCP followed by laparoscopic cholecystectomy) for the management of cholelithiasis with choledocholithiasis. *J Minim Access Surg* 2014; 10: 139-143 [PMID: 25013330 DOI: 10.4103/0972-9941.134877]
- 9 Zhu JG, Han W, Zhang ZT, Guo W, Liu W, Li J. Short-term outcomes of laparoscopic transcystic common bile duct exploration with discharge less than 24 hours. *J Laparoendosc Adv Surg Tech A* 2014; 24: 302-305 [PMID: 24745979 DOI: 10.1089/lap.2013.0537]
- 10 Liu JG, Wang YJ, Shu GM, Lou C, Zhang J, Du Z. Laparoscopic versus endoscopic management of choledocholithiasis in patients undergoing laparoscopic cholecystectomy: a meta-analysis. *J Laparoendosc Adv Surg Tech A* 2014; 24: 287-294 [PMID: 24809784 DOI: 10.1089/lap.2013.0546]
- 11 华玉明, 王京立, 杨放霖, 王珂. 双镜或三镜联合治疗胆管结石合并胆总管结石. *中国微创外科杂志* 2014; 14: 396-398, 401
- 12 王曙光. 肝胆管结石外科治疗的术式选择. *中华普外科手术学杂志(电子版)* 2008; 2: 250-254
- 13 李建军, 卢榜裕, 蔡小勇, 黄玉斌, 黄飞, 靳小建. 腹腔镜肝切除术在肝内胆管结石治疗中的应用. *中国普外基础与临床杂志* 2013; 20: 362-366
- 14 孙强, 常晓健, 胡泽民, 周载平, 陈天宇, 阮嘉后. 腹腔镜下规则性肝切除术联合胆道镜治疗肝内外胆管结石. *肝胆胰外科杂志* 2014; 26: 447-450
- 15 李越华, 魏东, 王琨, 黄松泉, 朱红, 李晓, 张小文, 邹浩. 腹腔镜与开腹左肝外叶切除联合胆道镜取石治疗左肝内胆管结石的疗效比较. *中国普通外科杂志* 2015; 24: 1070-1076
- 16 Kim YK, Han HS, Yoon YS, Cho JY, Lee W. Laparoscopic approach for right-sided intrahepatic duct stones: a comparative study of laparoscopic versus open treatment. *World J Surg* 2015; 39: 1224-1230 [PMID: 25623212 DOI: 10.1007/s00268-015-2942-7]
- 17 Ye X, Ni K, Zhou X, Xie K, Hong X. Laparoscopic Left Hemihépatotomy for Left-sided Hepatolithiasis. *Surg Laparosc Endosc Percutan Tech* 2015; 25: 347-350 [PMID: 26121543 DOI: 10.1097/SLE.0000000000000173]
- 18 中国医师协会外科医师分会微创外科医师专业委员会. 腹腔镜治疗肝胆管结石病的专家共识(2013版). *中华消化外科杂志* 2013; 12: 1-5
- 19 张涛, 凌亚菲, 郭建平. 腹腔镜联合胆道镜治疗肝内胆管结石. *中国内镜杂志* 2008; 14: 290-291, 294
- 20 王平, 方兆山, 孙北望, 谢嘉奋, 刘衍民, 叶琛. 经皮肝胆道硬镜碎石治疗肝胆管结石手术路径选择的临床研究. *实用医学杂志* 2014; 30: 3245-3248
- 21 刘晓洋, 刘晓明, 智绪亭. 两种不同PTCSL路径治疗肝胆管结石的临床效果比较. *中国现代普通外科进展* 2015; 18: 530-532
- 22 钟先荣. 肝胆管结石的微创治疗. *实用医学杂志* 2010; 26: 2085-2087
- 23 Jeong SU, Moon SH, Kim MH. Endoscopic papillary balloon dilation: revival of the old technique. *World J Gastroenterol* 2013; 19: 8258-8268 [PMID: 24363517 DOI: 10.3748/wjg.v19.i45.8258]
- 24 Tan J, Tan Y, Chen F, Zhu Y, Leng J, Dong J. Endoscopic or laparoscopic approach for hepatolithiasis in the era of endoscopy in China. *Surg Endosc* 2015; 29: 154-162 [PMID: 25027471 DOI: 10.1007/s00464-014-3669-5]
- 25 徐小东, 吕西, 李徐生, 刘永永, 赵彦会, 王琛, 马建忠, 康博雄, 樊勇. 胆总管结石的微创治疗. *中国微创外科杂志* 2010; 10: 533-534
- 26 龙厚东, 徐美东, 刘厚宝, 姚礼庆. 双镜联合治疗胆管结石合并胆总管结石的临床价值. *中国内镜杂志* 2009; 15: 733-735
- 27 黄永德, 胡团敏, 张成华, 姚清勇, 肖淑琼, 连丽凤. ERCP联合LC治疗胆管结石合并胆总管结石的临床价值. *现代消化及介入诊疗* 2011; 16: 332-334
- 28 周文策, 朱克祥, 张磊, 李玉民, 李汛, 何明彦, 孟文勃, 张辉. 多镜联合治疗肝外胆管结石3780例. *中华消化外科杂志* 2011; 10: 176-178
- 29 Bostanci EB, Ercan M, Ozer I, Teke Z, Parlak E, Akoglu M. Timing of elective laparoscopic cholecystectomy after endoscopic retrograde cholangiopancreatography with sphincterotomy: a prospective observational study of 308 patients. *Langenbecks Arch Surg* 2010; 395: 661-666 [PMID: 20526779 DOI: 10.1007/s00423-010-0653-y]
- 30 Cavina E, Franceschi M, Sidoti F, Goletti O, Buccianti P, Chiarugi M. Laparo-endoscopic "rendezvous": a new technique in the choledocholithiasis treatment. *Hepatogastroenterology* 1998; 45: 1430-1435 [PMID: 9840078]
- 31 ElGeidie AA, ElShobary MM, Naeem YM. Laparoscopic exploration versus intraoperative endoscopic sphincterotomy for common bile duct stones: a prospective randomized trial. *Dig Surg* 2011; 28: 424-431 [PMID: 22236538 DOI: 10.1159/000331470]
- 32 秦鸣放, 赵宏志. 肝内外胆管结石的微创治疗. *腹腔镜外科杂志* 2012; 17: 166-168
- 33 马博, 郑建忠, 杨旭, 吴江, 张世天. 腹腔镜联合十二指肠镜治疗胆管结石伴胆总管结石: 附164例报告. *中国普通外科杂志* 2008; 17: 739-741
- 34 徐清华, 吴永友, 王浩伟, 吴浩荣. 十二指肠镜、腹腔镜同期治疗胆管结石合并胆管结石. *中国微创外科杂志* 2007; 7: 1167-1168
- 35 Ghazal AH, Sorour MA, El-Riwini M, El-Bahrawy H. Single-step treatment of gall bladder and bile duct stones: a combined endoscopic-laparoscopic technique. *Int J Surg* 2009; 7: 338-346 [PMID: 19481184 DOI: 10.1016/j.ijsu.2009.05.005]
- 36 张宗明, 苑海明, 张翀. 双镜联合同期治疗胆管结石合并胆总管结石的策略. *中华消化外科杂志* 2015; 14: 280-283
- 37 朱杰高, 韩威, 张忠涛, 李建设. 胆管结石合并胆总管结石的治疗新进展. *中国全科医学* 2013; 16: 1702-1704
- 38 苏鉴柠, 陈剑雄. 双镜联合经胆管胆总管探查取石术临床应用. *辽宁医学院学报* 2013; 34: 43-45
- 39 胡三元, 张阳德. 腹腔镜经胆管胆总管探查取石术临床研究(附186例报告). *中国内镜杂志* 2011; 17: 286-288
- 40 Spelsberg FW, Nusser F, Hüttl TK, Obeidat FW, Lang RA, Jauch KW, Hüttl TP. [Management of cholecysto- and choledocholithiasis--survey and analysis of 16 615 cholecystectomies and common bile duct explorations in bavaria]. *Zentralbl Chir* 2009; 134: 120-126 [PMID: 19382042 DOI: 10.1055/s-0028-1098879]
- 41 沈火剑, 季福. 肝外胆管结石微创治疗进展. *肝胆胰*

- 外科杂志 2009; 21: 166-168
- 42 Zhou Y, Wu XD, Fan RG, Zhou GJ, Mu XM, Zha WZ, Jia J. Laparoscopic common bile duct exploration and primary closure of choledochotomy after failed endoscopic sphincterotomy. *Int J Surg* 2014; 12: 645-648 [PMID: 24879343 DOI: 10.1016/j.ijsu.2014.05.059]
- 43 刘东斌, 刘家峰, 徐大华, 王悦华, 仝小刚, 郑亚民, 蔡伟, 张小丽, 王会元, 王剑, 李非. 腹腔镜胆总管切开取石一期缝合术治疗胆总管结石53例分析. *腹腔镜外科杂志* 2013; 18: 524-526
- 44 侯宝华, 崔鹏, 陈盛, 区应亮, 李少杰, 简志祥. 不同微创方法治疗胆囊结石合并胆总管结石的疗效比较. *实用医学杂志* 2013; 29: 3887-3889
- 45 张良良, 戎亚雄, 单国平, 姜丹乾. 双镜联合胆总管切开取石一期缝合术32例临床分析. *交通医学* 2013; 27: 377-378
- 46 张红卫, 罗旋, 曹君, 李闻达, 吴昶皓, 陈亚进. 腹腔镜胆总管探查取石术后一期缝合不放置引流管的安全性. *中华消化外科杂志* 2014; 13: 691-693
- 47 郑志海, 阮小蛟, 蒋飞照, 郑晓风, 屠金夫, 张维健, 王小坤. 腹腔镜规则性左半肝切除术治疗左肝内胆管结石. *肝胆胰外科杂志* 2012; 24: 110-113
- 48 Hu MG, Zhao GD, Ouyang CG, Xu DB, Liu R. Lithotomy using cholangioscopy via the left hepatic duct orifice versus the common bile duct in laparoscopic treatment of left-sided hepatolithiasis: a comparative study. *J Laparoendosc Adv Surg Tech A* 2013; 23: 332-338 [PMID: 23573879 DOI: 10.1089/lap.2012.0397]
- 49 颜松龄, 庄建民, 纪程宏, 张道建, 郭久冰, 潘梓荣. FREDDY激光碎石术在腹腔镜联合胆道镜治疗难取性中央型胆管结石中的临床疗效评价. *中国医师进修杂志* 2012; 35: 26-29
- 50 Cannavale A, Bezzi M, Cereatti F, Lucatelli P, Fanello G, Salvatori FM, Fanelli F, Fiocca F, Donatelli G. Combined radiological-endoscopic management of difficult bile duct stones: 18-year single center experience. *Therap Adv Gastroenterol* 2015; 8: 340-351 [PMID: 26557890 DOI: 10.1177/1756283X15587483]
- 51 方驰华, 刘文瑛, 范应方, 杨剑, 项楠, 曾宁. 三维可视化技术指导经硬镜靶向碎石治疗肝胆管结石. *中华外科杂志* 2014; 52: 117-121

□ 同行评价

文章针对目前肝胆外科的热点之一即肝内外胆管结石的微创治疗这一问题, 结合自己的实际临床经验, 系统回顾了目前国内外针对这一疾病的微创治疗手段, 阐述较全面客观. 对不同类型的胆管结石也给出了较系统的治疗方法, 条理清晰.

编辑: 郭鹏 电编: 李瑞芳



ISSN 1009-3079 (print) ISSN 2219-2859 (online) DOI: 10.11569 © 2016 Baishideng Publishing Group Inc. All rights reserved.

• 消息 •

《世界华人消化杂志》正文要求

本刊讯 本刊正文标题层次为 0 引言; 1 材料和方法, 1.1 材料, 1.2 方法; 2 结果; 3 讨论; 4 参考文献. 序号一律左顶格写, 后空 1 格写标题; 2 级标题后空 1 格接正文. 以下逐条陈述: (1) 引言 应包括该研究的目的和该研究与其他相关研究的关系. (2) 材料和方法 应尽量简短, 但应让其他有经验的研究者能够重复该实验. 对新的方法应该详细描述, 以前发表过的方法引用参考文献即可, 有关文献中或试剂手册中的方法的改进仅描述改进之处即可. (3) 结果 实验结果应合理采用图表和文字表示, 在结果中应避免讨论. (4) 讨论 要简明, 应集中对所得的结果做出解释而不是重复叙述, 也不应是大量文献的回顾. 图表的数量要精选. 表应有表序和表题, 并有足够具有自明性的信息, 使读者不查阅正文即可理解该表的内容. 表内每一栏均应有表头, 表内非公知通用缩写应在表注中说明, 表格一律使用三线表(不用竖线), 在正文中该出现的地方应注出. 图应有图序、图题和图注, 以使其容易被读者理解, 所有的图应在正文中该出现的地方注出. 同一个主题内容的彩色图、黑白图、线条图, 统一用一个注解分别叙述. 如: 图1 萎缩性胃炎治疗前后病理变化. A: ...; B: ...; C: ...; D: ...; E: ...; F: ...; G: ... 曲线图可按●、○、■、□、▲、△顺序使用标准的符号. 统计学显著性用: ^a $P<0.05$, ^b $P<0.01$ ($P>0.05$ 不注). 如同一表中另有一套 P 值, 则^c $P<0.05$, ^d $P<0.01$; 第3套为^e $P<0.05$, ^f $P<0.01$. P 值后注明何种检验及其具体数字, 如 $P<0.01$, $t = 4.56$ vs 对照组等, 注在表的左下方. 表内采用阿拉伯数字, 共同的计量单位符号应注在表的右上方, 表内个位数、小数点、±、-应上下对齐. “空白”表示无此项或未测, “-”代表阴性未发现, 不能用同左、同上等. 表图勿与正文内容重复. 表图的标目尽量用 t/min , $c/(\text{mol/L})$, p/kPa , V/mL , $t/^\circ\text{C}$ 表达. 黑白图请附黑白照片, 并拷入光盘内; 彩色图请提供冲洗的彩色照片, 请不要提供计算机打印的照片. 彩色图片大小 $7.5\text{ cm} \times 4.5\text{ cm}$, 必须使用双面胶条黏贴在正文内, 不能使用浆糊黏贴. (5) 志谢 后加冒号, 排在讨论后及参考文献前, 左齐.

低位直肠癌经括约肌间保肛手术应用现状

丁健华, 张斌

背景资料

对于距离肛缘 < 5 cm 的低位直肠癌, 传统的术式常常无法保肛, 不得不牺牲肛门行永久性造口, 以保证根治手术的彻底性。经括约肌间切除术 (intersphincteric resection, ISR) 突破了低位直肠癌远切缘不足的限制, 进一步提高了保肛率, 被认为是远端 2 cm 切缘法则的终结。

丁健华, 张斌, 火箭军总医院结直肠肛门外科 全军肛肠专病中心 北京市 100088

丁健华, 副教授, 主任医师, 主要从事结直肠肿瘤的临床和基础研究。

基金项目: 首都临床特色应用研究基金资助项目, No. Z151100004015013。

作者贡献分布: 本文由丁健华与张斌共同完成。

通讯作者: 丁健华, 副教授, 主任医师, 100088, 北京市西城区新街口外大街16号, 火箭军总医院结直肠肛门外科。
jianhuading75@163.com
电话: 010-66343440

收稿日期: 2016-04-29

修回日期: 2016-05-23

接受日期: 2016-05-31

在线出版日期: 2016-09-18

Intersphincteric resection for low rectal cancer

Jian-Hua Ding, Bin Zhang

Jian-Hua Ding, Bin Zhang, Department of Colorectal Surgery, the General Hospital of the PLA Rocket Force, Beijing 100088, China

Supported by: the Clinical Research Fund of Beijing Municipal Science and Technology Commission, No. Z151100004015013.

Correspondence to: Jian-Hua Ding, Department of Colorectal Surgery, the General Hospital of the PLA Rocket Force, 16 Xijiekouwai Road, Xicheng District, Beijing 100088, China. jianhuading75@163.com

Received: 2016-04-29

Revised: 2016-05-23

Accepted: 2016-05-31

Published online: 2016-09-18

Abstract

For low rectal cancer located < 5 cm from the anal verge, abdominoperineal resection (APR) with permanent sigmoid colostomy is usually used to ensure the R0 resection. Sphincter saving surgery has emerged in the last 20 years, and the introduction of intersphincteric resection (ISR) can successfully preserve the anal function and guarantee a radical tumor resection for patients with ultra-low lying tumors. Therefore, the use of APR has been consistently declining worldwide. Recently, a growing body of research on ISR has been reported. However, more evidence based results are needed to clarify some issues about ISR. In the current review, we discuss the indications for ISR and the oncological and functional outcomes following the procedure. Some technique issues of ISR are also discussed.

© The Author(s) 2016. Published by Baishideng Publishing Group Inc. All rights reserved.

Key Words: Intersphincteric resection; Low rectal cancer; Abdominoperineal resection

Ding JH, Zhang B. Intersphincteric resection for low rectal cancer. *Shijie Huaren Xiaohua Zazhi* 2016; 24(26): 3764-3771 URL: <http://www.wjgnet.com/1009-3079/full/v24/i26/3764.htm> DOI: <http://dx.doi.org/10.11569/wcjd.v24.i26.3764>

摘要

对于距离肛缘 < 5 cm 的低位直肠癌, 传统的腹会阴联合切除术常不得不牺牲肛门以保

同行评议者

李伟华, 教授, 主任医师, 福建省立医院肿瘤外科;
牛伟新, 教授, 主任医师, 复旦大学附属中山医院普外科

证根治手术的彻底性。近20年来随着保留肛门括约肌手术的进展, 尤其是经括约肌间切除术(intersphincteric resection, ISR)的推广, 在保证低位直肠肿瘤根治性切除同时成功实现了保肛。因此, 低位直肠癌选择传统腹会阴联合切除术的比率逐渐下降。国内外许多学者围绕该手术的适应证、疗效、术后控便功能等进行了研究, 相关循证数据相继报道。同时, 也有一些问题仍有待更多的研究来明确。本文对经括约肌间切除术保肛手术的适应证选择、肿瘤学结果、功能性结果和手术相关问题进行探讨。

© The Author(s) 2016. Published by Baishideng Publishing Group Inc. All rights reserved.

关键词: 经括约肌间切除; 低位直肠癌; 腹会阴联合切除术

核心提要: 经括约肌间切除术(intersphincteric resection, ISR)使部分既往不能保肛的低位直肠癌患者实现了保肛, 通过严格的手术适应证筛选, ISR是一种安全、可行的保肛术式。

丁建华, 张斌. 低位直肠癌经括约肌间保肛手术应用现状. 世界华人消化杂志 2016; 24(26): 3764-3771 URL: <http://www.wjgnet.com/1009-3079/full/v24/i26/3764.htm> DOI: <http://dx.doi.org/10.11569/wcjd.v24.i26.3764>

0 引言

尽管腹会阴联合切除术(abdominoperineal resection, APR)仍然是低位直肠癌(距离肛缘<5 cm)的标准术式, 越来越多的研究^[1-4]发现ARP不仅具有较高的环周切缘(circumferential resection margin, CRM)阳性率和肿瘤穿孔率, 并且患者术后远期生活质量欠佳。随着双吻合器技术、全直肠系膜切除术、新辅助治疗等技术的相继开展, 低位直肠癌保肛率显著上升。然而, 文献报道^[5-7]低位直肠癌永久性肠造口的比率高达30%-50%。其原因在于手术时远切端距离肿瘤下极至少需要1-2 cm, 以保证足够切缘, 防止术后复发, 而直肠末端至肛缘间还有长约2-4 cm的肛管, 其周围为肛门括约肌包绕。因此, 传统的低位前切除术(low anterior resection, LAR)常难于保证低位直肠癌足够的远切缘, 不得不牺牲肛门以保证根治手术的彻底性^[8]。

对于距离齿状线<1 cm的超低位直肠癌^[7], 如何在保证低位直肠癌手术彻底性的前提下

实现保肛, 仍然是结直肠外科极具挑战性的难题。1994年Schiessel等^[9]在《英国外科杂志》首次报道采用经括约肌间切除术(intersphincteric resection, ISR)成功实现了低位直肠癌的保肛。实施该手术的解剖基础是: 直肠末端肠壁环形肌层增厚, 并向肛管内延伸形成肛门内括约肌包绕肛管, 肛门内括约肌又被周围的外括约肌、耻骨直肠肌等包绕, 共同形成肛门直肠环实现肛门控便功能。在肛门内括约肌与其他括约肌之间存在先天的解剖间隙, ISR手术即在腹部游离直肠至盆底最低位后, 经肛门距离肿瘤下极1-2 cm处环形切开末端直肠壁及内括约肌, 进入上述内外括约肌间隙, 再沿间隙向近端游离与腹部会合, 然后经肛门拖出游离的直肠、乙状结肠, 直视下离断肠管移除标本, 行近端肠管与肛管手工吻合, 从而既保证了充分的肿瘤切缘又实现了保肛。该手术一经报道引起了广泛的关注, 日本学者Teramoto称之为极限保肛手术^[10]。由于该手术可保证绝大多数低位、超低位直肠癌实现1-2 cm切缘, 因此法国学者Rullier等^[11]认为该手术方式是肿瘤远切缘2 cm法则的终结, 所有直肠癌采用该手术均可实现技术上保肛。

然而ISR在国际上的推广并不迅速, 许多学者对该手术切除肿瘤的彻底性、术后肛门功能存在担忧, 而手术的适应证、具体操作过程等也有不同的观点。近十年来, 随着国际上多个中心研究结果的发表, 一些问题得到了明确的答案, 而围绕该手术的更深入研究的开展, 使我们对ISR术有了更系统全面的认识。

1 适应证选择

低位直肠癌行ISR手术适应证考虑以下几个方面: (1)位置: 上限为肿瘤下极距离肛环上缘<2 cm的直肠癌, 高于该水平的直肠癌可采用传统LAR、双吻合器技术完成。下限为肿瘤下极距离内外括约肌间沟≥1 cm, 位置更低的直肠肛管癌采用ISR也无法获得1 cm以上的安全切缘; (2)浸润深度: ISR治疗T1、T2期直肠癌已达成共识。对于T3期肿瘤, 有学者担忧术后局部复发率高, 但既往多项研究^[4,12,13]结果表明, 只要术前评估预期可获得阴性环周切缘, 采用ISR切除T3期肿瘤安全、可行。而对于T4期肿瘤, 应作为ISR禁忌证^[9,14,15]。有学者对T4期肿瘤侵犯外括约肌者采用ISR术同时切除受侵犯部分外括约肌, 但切缘阳性率达36.7%, 且研

研究前沿
ISR手术的适应证、肿瘤学结果(肿瘤R₀切除率、术后复发率、影响术后复发的因素)、术后肛门功能和生活质量结果、手术相关问题(是否需要预防性造口? 吻合方式? 选择微创还是开腹手术?)等是需要探讨的问题。

□ 相关报道

2012年《英国外科杂志》报道, 共入选14项研究1289例ISR患者, R₀切除率97%, 中位随访56 mo, 局部复发率为6.7%, 5年生存率86.3%, DFS为78.6%, 显示了良好的手术根治性, 术后患者对肛门功能的满意度达90.8%。

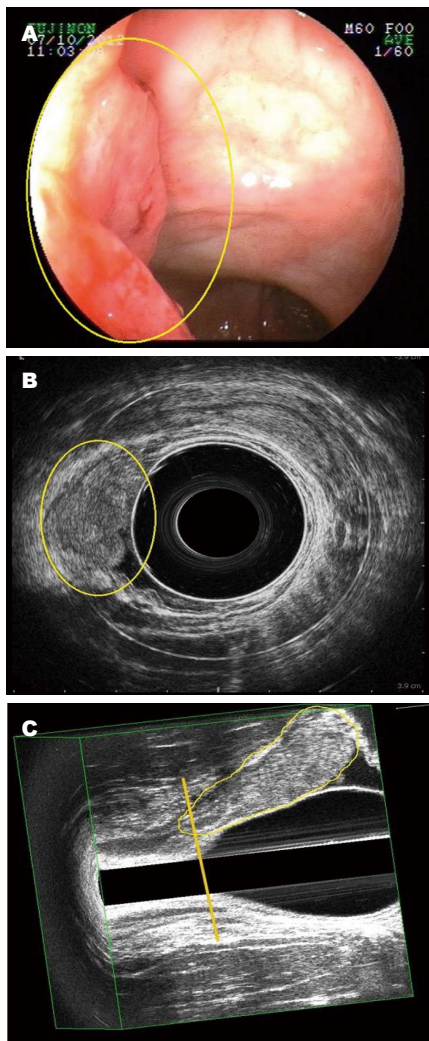


图1 三维肛肠腔内超声行直肠癌术前评估。A: 结肠镜示低位直肠癌距肛缘4 cm; B: 腔内超声示uT3N0Mx; C: 三维模式示肿瘤下极超越肛直环平面。

究^[16,17]显示T4期为ISR术后局部复发的危险因素; (3)分化程度: 高、中分化直肠癌适宜, 而低分化直肠、黏液癌为术后复发危险因素, 不适宜本手术^[18]。

为获得良好适应证, 术前准确评估肿瘤浸润深度、是否能达到环周切缘阴性(>1 mm)至关重要。核磁共振成像(magnetic resonance imaging, MRI)为直肠癌术前分期最常用的方法, 其判断环周切缘受累的敏感性和特异性为85.4%和80%^[19]; 然而, 新辅助放化疗后由于肿瘤灶周围组织炎症反应和纤维化, MRI再次评估时准确性下降^[20]。国际上多个研究也推荐采用三维直肠腔内超声进行术前分期^[21,22]。我们的经验, 三维直肠腔内超声不仅能够准确进行肿瘤T分期, 并且可清晰显示耻骨直肠肌、内外括约肌的解剖结构, 并量化分析肿瘤下极与

耻骨直肠肌的距离、肿瘤浸润内外括约肌的深度, 对环周切缘的预估有重要作用(图1)。此外, 正如Rullier等^[23]和Kim等^[4]教授指出, 直肠指诊虽然简单, 但对有经验的医师, 指诊即可大体了解肿瘤浸润深度及肛门括约肌情况, 对部分病例即可明确是否适合ISR手术。

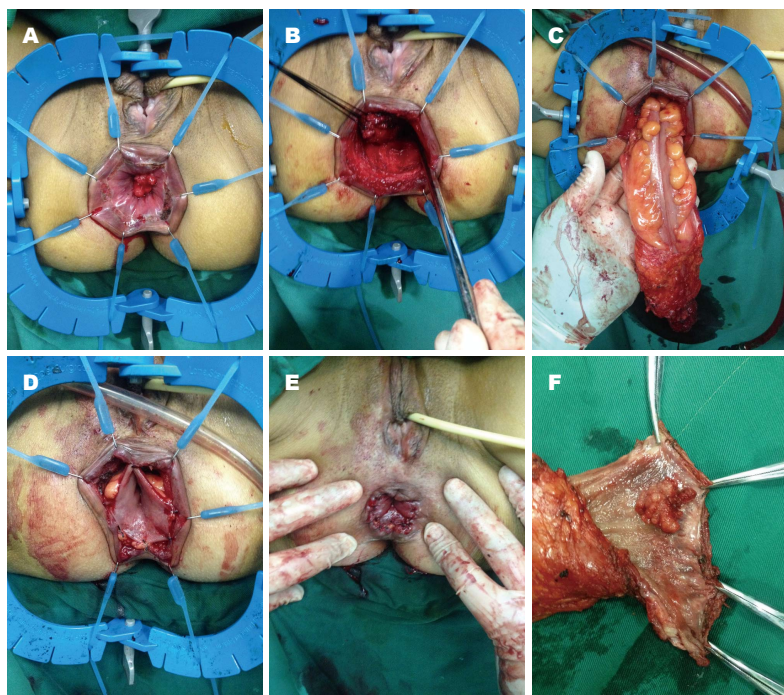
2 手术方法

2.1 腹部手术 常规采用开腹或腹腔镜4孔法(脐上缘、右下腹分别置入12 mm Trocar作为观察孔和主操作孔, 右上腹与左下腹直肌外缘分别置入5 mm Trocar作为辅助操作孔), 全程超声刀、中间入路法完成保留自主神经的标准全直肠系膜切除, 清扫肠系膜下血管根部及以下淋巴结, 自肠系膜下动脉根部或左结肠动脉分支下方切断肠系膜下动脉。充分游离左半结肠。保护上腹下神经、骶前神经及盆腔自主神经丛, 按直肠后方、两侧、前方顺序完全游离直肠系膜直至盆底, 直肠前壁分离注意保护两侧血管神经束。如镜下视野清晰, 操作空间充分, 可于正后方切断裂孔韧带进入肛提肌裂孔, 自直肠后外侧进入内括约肌间隙。常规行末端回肠预防性袢式造口。盆腔经左下腹Trocar孔置入26F双套管引流。

2.2 会阴部手术 碘伏消毒直肠肛管, 放置Lone Star自动拉钩(Lone Star Medical Products Inc., Houston, Texas, United States)固定, 避免过度牵拉损伤肛门括约肌。手术方式的选择依照低位直肠癌Rullier分型^[24], 即根据肿瘤下缘与肛直环的距离确定ISR手术方式, 确保远切缘距肿瘤下极至少1-2 cm。如肿瘤下缘距离肛直环≤1 cm, 采用部分ISR或次全ISR手术, 即自齿状线附近或齿状线与肛门括约肌间沟之间环形切除内括约肌全层; 如肿瘤下缘位于肛直环平面以下, 或侵犯内括约肌而未累及外括约肌, 则选择完全ISR手术, 即经肛门括约肌间沟环形切除全部内括约肌。远端缝闭避免术中肿瘤播散。沿内、外括约肌间隙自后方、侧方、前方向盆腔分离, 与腹部会师后, 经肛门拖出标本直视下切除肿瘤近端肠管, 切除组织标本送检病理(图2)。2-0可吸收缝线间断行结肠-肛管手工吻合(colorectal anastomosis, CAA)。

3 肿瘤学结果

ISR手术理论上实现了低位直肠癌足够的切缘, 从而实现了保肛, 但实际肿瘤学结果尚需要临



创新亮点

本文系统性阐述了低位直肠癌ISR保肛手术的解剖学基础、手术适应证的选择、相关肿瘤学结果、术后肛门功能和生活质量、手术相关技术问题, 明确了ISR手术应用现状及注意要点。

图2 经直肠癌经括约肌间切除术会阴部操作过程。A: Lonestar拉钩暴露肛门即见肿瘤位于齿线处, 于内外括约肌间沟作环形切口; B: 沿括约肌间沟向上完全游离直肠, 外括约肌、耻骨直肠肌、盆底肌清晰可见; C: 自肛门口拉出包含肿瘤之肠管, 并予离断; D: 行手工结肠肛管吻合; E: 完成吻合、保肛成功; F: 切除标本见肿瘤位于齿线处, 远切缘足够充分。

床循证数据验证。近年来, 国际上研究结果陆续发表, R_0 切除率为87%-100%、术后局部复发率0%-15%, 而传统APR术后局部复发率为6.7%, 两者比较无明显差异^[15,25-31]。Martin等^[32]于2012年对所有已发表研究筛选后进行系统分析后发表于《英国外科杂志》, 共入选14项研究1289例ISR患者, R_0 切除率97%, 中位随访56 mo, 局部复发率为6.7%, 5年生存率86.3%, DFS为78.6%, 显示了良好的手术根治性。Saito等^[17]更远期的研究显示, 199例ISR平均随访78 mo, 7年OS: 78%、DFS: 67%、LFS: 80%。

由于研究设计及伦理等方面原因, 目前尚无低位直肠癌行ISR与APR直接比较的前瞻性研究, 一些回顾性研究^[1-4,17]显示两组术后DFS相当, APR复发率甚至高于ISR。Koyama等^[33]比较了77例ISR和33例APR, 结果显示局部复发率(7.8% vs 12.1%), 5年生存率(76.4% vs 51.2%), 两组病例TNM分期虽无差异, 但APR组分化程度更差, 高中分化腺癌的比例ISR组为94%, APR组为76%。最近, Kim等^[4]通过倾向得分匹配减少选择性偏倚, 多因素分析结果同样证实APR比ISR具有更高的5年局部复发率。

如何尽可能避免术后局部复发是ISR手术的重要问题, 研究显示T3、环周切缘阳性为高危因素^[34]。Komori等^[22]研究报道, ISR手术环周

切缘应>2 mm、远切缘>1.5 cm, 否则局部复发率明显上升。因此除了术前准确评估肿瘤浸润深度、环周切缘, 选择合适适应证外, 手术操作是关键。需要熟练的盆腔深部操作技巧, 同时熟悉肛门部括约肌解剖^[35], 经肛门切开直肠壁时必须深达括约肌间隙, 并准确沿括约肌间隙分离, 尤其对男性直肠前壁肿瘤者, 准确的手术操作是保证阴性环周切缘、远切缘的关键。术中切缘冰冻切片有助于评估手术是否彻底。

4 功能性结果

由于ISR手术切除了全部或部分肛门内括约肌, 而且吻合口位置接近肛门口, 术后肛门功能、生活质量也是备受关注的问题。研究^[36]显示, 术后短期内肛门功能下降, 但排便评分及肛肠测压结果均显示随时间逐渐改善, 术后24 mo失禁评分及肛门功能显著优于术后3 mo^[37]。在Martin等^[32]的荟萃分析中, 中位随访56 mo, 术后排便次数平均2.7次/d, 29.1%控制稀便功能下降, 23.8%控制气体功能下降, 18.6%有排便紧迫感, 但与切除肛门相比, 90.8%的患者对术后肛门功能表示满意, 愿意接受该手术, 其他研究也有类似结果^[15,25-31]。Koyama等^[33]比较了77例ISR和68例前切除患者, 术后5年, ISR组肛门失禁评分差于前切除组(8.1 vs 4.9), 但排便

应用要点

ISR可作为低位直肠癌保肛手术的可选方案。T1-3期直肠癌均可作为候选适应证。术前需严格评估预切缘状态, 腹腔镜ISR是理想选择, 术后注意吻合口狭窄, 并加强功能锻炼, 可获得良好效果。

相关生活质量评分两组无差异。

为尽可能的保护术后肛门功能, 除了肿瘤位置、吻合口高度外^[38], 其他一些可能影响术后功能的因素值得注意。由于吻合口极低, 术后吻合口狭窄并不少见, 研究提示其为术后肛门功能下降的危险因素^[39], 我们也发现一些患者有明显的便次增多、排便不净感, 查体发现为吻合狭窄, 因此术后随访如发现有狭窄应尽早扩肛, 多数狭窄经简单手指扩肛即可解除。

术前新辅助放化疗在低位直肠癌治疗中应用越来越广泛。然而, 术前放化疗是ISR术后远期肛门功能不佳的危险因素^[27,37,40]。Nishizawa等^[41]对199例ISR平均随访78 mo, 术前放化疗组肛门失禁评分、生活质量评分均差于直接手术组^[17]。而且新辅助治疗反应越好, ISR术后肛门功能越差。术前放化疗可导致明显的神经变性, 从而影响肛门功能^[42]。但该效应应具有普遍性, 并非ISR特有, 最近Beppu等^[43]报道了105例术前接受了新辅助放化疗的低位直肠癌患者, 其中46例行ISR, 41例行双吻合器前切除, 术后平均随访6.5年, 组间比较低位前切除综合征评分无统计学差异, 其中仅肛门失禁亚类(肛门控气、液状便)评分ISR低于前切除, 两组术后排便功能随时间逐渐改善。

因此, 如患者拟行ISR术保肛, 术前新辅助治疗对肛门功能的潜在影响应予考虑。同时术前应评估肛门功能, 并行肛肠测压, 如术前即存在明显肛门功能不佳, 是否行ISR及新辅助治疗应慎重考虑。

5 手术相关问题

5.1 预防性造口问题 ISR术后常规行预防性回肠造口是普遍被采用的方式, 90%以上的文献均予采用。然而也有少数学者未行预防性造口。Koyama等^[33]135例ISR未行预防性造口, 吻合口漏发生率17%, 单因素分析显示男性、术前化疗、部分ISR、侧方淋巴结清扫、肿瘤距离和直接吻合是危险因素, 该研究中排除了术前放疗患者。ISR吻合时在直视下手工吻合, 吻合较确切, 然而由于吻合口位于括约肌环内, 吻合口可能因受挤压而缺血^[44], 导致吻合口漏。文献报道ISR术后吻合口漏的发生率为5%-16%^[11,25-27], 盆腔脓肿发生率为5%, 大多也来源于吻合口漏^[27]。预防性回肠造口虽然并不能减少吻合口漏的发生, 但可明显减低后续危

害, 因此, 预防性回肠造口仍是目前主流方法。

5.2 直接吻合与储袋吻合 低位直肠癌前切除术后, 一些学者采用结肠储袋与直肠残端吻合, 以改善术后肛门功能。研究^[45]显示, 结肠储袋可改善术后肛门功能, 尤其在术后1年内。但术后2年, 结肠储袋与直肠端端吻合者无差异。在ISR手术中, 也有学者主张采用结肠储袋与肛管吻合。但Akasu等^[46]报道, 结肠储袋肛管吻合是发生严重吻合口漏的文献因素。即一旦发生吻合口漏, 行结肠储袋者后果严重。我们1例ISR患者行结肠储袋肛管吻合后发生吻合口漏, 继发储袋严重感染缺血坏死, 后再次手术切除储袋行永久性造口。因此, ISR是否行结肠储袋, 应综合考虑患者术前肛门功能、术中是否具有条件, 以及如果发生严重吻合口漏患者身体的耐受性等。

5.3 微创与开腹手术 国际上ISR手术前期报道绝大多数为开腹手术, 近年来关于腹腔镜ISR术的结果相继增多。Laurent等^[47]回顾性研究报道, 开腹ISR与腹腔镜ISR术后并发症率分别为28%、23%, 术后5年局部复发率分别为2%、5%、无病生存率分别为71%、70%, 总生存率分别为85%、82%, 两组比较均无统计学意义, 提示微创手术可以安全用于ISR操作。国内学者池畔教授回顾性分析48例开腹ISR与89例完全腹腔镜部分ISR术后的中期结果(平均随访时间32.3 mo), 结果证实两组间肿瘤学结果及肛门功能无显著统计学差异^[48]。其他研究^[7,45,49-54]也证明腹腔镜ISR术无论在彻底性、安全性还是功能性方面都是可行的。我们回顾了全军肛肠专病中心已完成的76例腹腔镜ISR手术, 结果显示本组患者均顺利完成标准腹腔镜TME及经肛门ISR手术, 无中转开腹及死亡病例, 手术时间195 min(120-360 min)、出血量100 mL(40-300 mL)、淋巴结清扫数目14枚(3-33枚)、肿瘤远切缘距离2 cm(1-3.5 cm)、R₀切除率98.6%、中位随访2年、局部复发率4.6%。

最近, 国外学者在手术步骤方面提出经肛ISR先行、腹腔镜TME后行的策略, 认为可能减少手术时间、降低操作难度, 提高CRM阴性率, 术后短期、长期结果和经腹手术无差异^[51,54]。另有长期随访^[55]结果(平均随访时间69 mo)表明ISR手术并不增加永久性肠造口的比率。此外, 机器人ISR手术也开始尝试, 其

3年生存率、无复发生存率、肛门功能等与腹腔镜ISR手术相比无差异^[56,57]。

6 结论

总之, ISR术使部分既往不能保肛的低位直肠癌患者实现了保肛, 对于术前肛门功能好、保肛意愿强烈、术前评估预期可实现环周切缘阴性的患者, 通过严格的手术适应证筛选, ISR是一种安全、可行的保肛术式。

7 参考文献

- Shihab OC, Brown G, Daniels IR, Heald RJ, Quirke P, Moran BJ. Patients with low rectal cancer treated by abdominoperineal excision have worse tumors and higher involved margin rates compared with patients treated by anterior resection. *Dis Colon Rectum* 2010; 53: 53-56 [PMID: 20010351 DOI: 10.1007/DCR.0b013e3181c70465]
- Reshef A, Lavery I, Kiran RP. Factors associated with oncologic outcomes after abdominoperineal resection compared with restorative resection for low rectal cancer: patient- and tumor-related or technical factors only? *Dis Colon Rectum* 2012; 55: 51-58 [PMID: 22156867 DOI: 10.1097/DCR.0b013e3182351c1f]
- Konanz J, Herrle F, Weiss C, Post S, Kienle P. Quality of life of patients after low anterior, intersphincteric, and abdominoperineal resection for rectal cancer--a matched-pair analysis. *Int J Colorectal Dis* 2013; 28: 679-688 [PMID: 23571868 DOI: 10.1007/s00384-013-1683-z]
- Kim CH, Lee SY, Kim HR, Kim YJ. Factors Associated With Oncologic Outcomes Following Abdominoperineal or Intersphincteric Resection in Patients Treated With Preoperative Chemoradiotherapy: A Propensity Score Analysis. *Medicine (Baltimore)* 2015; 94: e2060 [PMID: 26559314 DOI: 10.1097/MD.0000000000002060]
- van Gijn W, Marijnen CA, Nagtegaal ID, Kranenburg EM, Putter H, Wiggers T, Rutten HJ, Pahlman L, Glimelius B, van de Velde CJ. Preoperative radiotherapy combined with total mesorectal excision for resectable rectal cancer: 12-year follow-up of the multicentre, randomised controlled TME trial. *Lancet Oncol* 2011; 12: 575-582 [PMID: 21596621 DOI: 10.1016/S1470-2045(11)70097-3]
- Richardson DP, Porter GA, Johnson PM. Population-based use of sphincter-preserving surgery in patients with rectal cancer: is there room for improvement? *Dis Colon Rectum* 2013; 56: 704-710 [PMID: 23652743 DOI: 10.1097/DCR.0b013e3182758c2b]
- Chau A, Maggiori L, Debove C, Kanso F, Hennequin C, Panis Y. Toward the end of abdominoperineal resection for rectal cancer? An 8-year experience in 189 consecutive patients with low rectal cancer. *Ann Surg* 2014; 260: 801-805; discussion 801-805 [PMID: 25243547 DOI: 10.1097/SLA.0000000000000979]
- Pollett WG, Nicholls RJ. The relationship between

the extent of distal clearance and survival and local recurrence rates after curative anterior resection for carcinoma of the rectum. *Ann Surg* 1983; 198: 159-163 [PMID: 6870373 DOI: 10.1097/0000658-198308000-00008]

- Schiessel R, Karner-Hanusch J, Herbst F, Teleky B, Wunderlich M. Intersphincteric resection for low rectal tumours. *Br J Surg* 1994; 81: 1376-1378 [PMID: 7953423 DOI: 10.1002/bjs.1800810944]
- Teramoto T, Watanabe M, Kitajima M. Per anum intersphincteric rectal dissection with direct coloanal anastomosis for lower rectal cancer: the ultimate sphincter-preserving operation. *Dis Colon Rectum* 1997; 40: S43-S47 [PMID: 9378011 DOI: 10.1007/BF02062019]
- Rullier E, Laurent C, Bretagnol F, Rullier A, Vendrely V, Zerbib F. Sphincter-saving resection for all rectal carcinomas: the end of the 2-cm distal rule. *Ann Surg* 2005; 241: 465-469 [PMID: 15729069 DOI: 10.1097/01.sla.0000154551.06768.e1]
- Funahashi K, Shiokawa H, Teramoto T, Koike J, Kaneko H. Clinical outcome of laparoscopic intersphincteric resection combined with transanal rectal dissection for t3 low rectal cancer in patients with a narrow pelvis. *Int J Surg Oncol* 2011; 2011: 901574 [PMID: 22312529 DOI: 10.1155/2011/901574]
- Kim HS, Ko S, Oh NG. Long-term results of extended intersphincteric resection for very low rectal cancer: a retrospective study. *BMC Surg* 2016; 16: 21 [PMID: 27090553 DOI: 10.1186/s12893-016-0133-6]
- Tilney HS, Tekkis PP. Extending the horizons of restorative rectal surgery: intersphincteric resection for low rectal cancer. *Colorectal Dis* 2008; 10: 3-15; discussion 15-16 [PMID: 17477848]
- Kuo LJ, Hung CS, Wu CH, Wang W, Tam KW, Liang HH, Chang YJ, Wei PL. Oncological and functional outcomes of intersphincteric resection for low rectal cancer. *J Surg Res* 2011; 170: e93-e98 [PMID: 21704326 DOI: 10.1016/j.jss.2011.05.018]
- Akagi Y, Kinugasa T, Oka Y, Mizobe T, Yoshida T, Yuge K, Shirouzu K. External sphincter resection for lower rectal and anal canal adenocarcinoma: achieving anal preservation with oncological and functional satisfaction. *Surg Today* 2014; 44: 1385-1388 [PMID: 24817058 DOI: 10.1007/s00595-014-0903-7]
- Saito N, Ito M, Kobayashi A, Nishizawa Y, Kojima M, Nishizawa Y, Sugito M. Long-term outcomes after intersphincteric resection for low-lying rectal cancer. *Ann Surg Oncol* 2014; 21: 3608-3615 [PMID: 24923221 DOI: 10.1245/s10434-014-3762-y]
- Spanos CP. Intersphincteric resection for low rectal cancer: an overview. *Int J Surg Oncol* 2012; 2012: 241512 [PMID: 22778935 DOI: 10.1155/2012/241512]
- Oberholzer K, Junginger T, Heintz A, Kreft A, Hansen T, Lollert A, Ebert M, Düber C. Rectal Cancer: MR imaging of the mesorectal fascia and effect of chemoradiation on assessment of tumor involvement. *J Magn Reson Imaging* 2012; 36: 658-663 [PMID: 22592948 DOI: 10.1002/jmri.23687]
- Zhao RS, Wang H, Zhou ZY, Zhou Q, Mulholland

□名词解释

超低位直肠癌: 低位直肠癌的定义并不一致, 原因是肿瘤远切缘的再认识(从5 cm到1 cm)和肛管长度的个体差异。对于距离齿状线<1 cm低位直肠癌, 国外学者提出超低位的概念。Rullier分型很好的阐述了低位直肠癌的最佳术式选择。

□ 同行评价

对于位于直肠下段的肿瘤来说, 保留肛门的难度较大, 特别是男性肥胖患者, 骨盆狭小, 保留肛门实属不易。ISR的应用, 使原本不能保留的肛门得以保留。本文查阅了近10年的经括约肌间直肠癌根治术相关文献, 从手术要点、临床疗效等方面进行了回顾分析, 对临床实践有一定的指导价值。

- MW. Restaging of locally advanced rectal cancer with magnetic resonance imaging and endoluminal ultrasound after preoperative chemoradiotherapy: a systemic review and meta-analysis. *Dis Colon Rectum* 2014; 57: 388-395 [PMID: 24509465 DOI: 10.1097/DCR.000000000000022]
- 21 Cipe G, Muslumanoglu M, Yardimci E, Memmi N, Aysan E. Intersphincteric resection and coloanal anastomosis in treatment of distal rectal cancer. *Int J Surg Oncol* 2012; 2012: 581258 [PMID: 22690335 DOI: 10.1155/2012/581258]
- 22 Komori K, Kimura K, Kinoshita T, Ito S, Abe T, Senda Y, Misawa K, Ito Y, Uemura N, Natsume S, Kawai R, Shimizu Y. Necessary circumferential resection margins to prevent rectal cancer relapse after abdomino-peranal (intersphincteric) resection. *Langenbecks Arch Surg* 2016; 401: 189-194 [PMID: 26886280 DOI: 10.1007/s00423-016-1383-6]
- 23 Rullier E, Zerbib F, Laurent C, Bonnel C, Caudry M, Saric J, Parneix M. Intersphincteric resection with excision of internal anal sphincter for conservative treatment of very low rectal cancer. *Dis Colon Rectum* 1999; 42: 1168-1175 [PMID: 10496557 DOI: 10.1007/BF02238569]
- 24 Rullier E, Denost Q, Vendrely V, Rullier A, Laurent C. Low rectal cancer: classification and standardization of surgery. *Dis Colon Rectum* 2013; 56: 560-567 [PMID: 23575394 DOI: 10.1097/DCR.0b013e31827c4a8c]
- 25 Schiessel R, Novi G, Holzer B, Rosen HR, Renner K, Hölbling N, Feil W, Urban M. Technique and long-term results of intersphincteric resection for low rectal cancer. *Dis Colon Rectum* 2005; 48: 1858-1865; discussion 1858-1865 [PMID: 16086223]
- 26 Saito N, Moriya Y, Shirouzu K, Maeda K, Mochizuki H, Koda K, Hirai T, Sugito M, Ito M, Kobayashi A. Intersphincteric resection in patients with very low rectal cancer: a review of the Japanese experience. *Dis Colon Rectum* 2006; 49: S13-S22 [PMID: 17106809 DOI: 10.1007/s10350-006-0598-y]
- 27 Chamlou R, Parc Y, Simon T, Bennis M, Dehni N, Parc R, Tiret E. Long-term results of intersphincteric resection for low rectal cancer. *Ann Surg* 2007; 246: 916-921; discussion 921-922 [PMID: 18043092 DOI: 10.1097/SLA.0b013e31815c29ff]
- 28 Hohenberger W, Merkel S, Matzel K, Bittorf B, Papadopoulos T, Göhl J. The influence of abdomino-peranal (intersphincteric) resection of lower third rectal carcinoma on the rates of sphincter preservation and locoregional recurrence. *Colorectal Dis* 2006; 8: 23-33 [PMID: 16519634 DOI: 10.1111/j.1463-1318.2005.00839.x]
- 29 Saito N, Sugito M, Ito M, Kobayashi A, Nishizawa Y, Yoneyama Y, Nishizawa Y, Minagawa N. Oncologic outcome of intersphincteric resection for very low rectal cancer. *World J Surg* 2009; 33: 1750-1756 [PMID: 19488814 DOI: 10.1007/s00268-009-0079-2]
- 30 Han JG, Wei GH, Gao ZG, Zheng Y, Wang ZJ. Intersphincteric resection with direct coloanal anastomosis for ultralow rectal cancer: the experience of People's Republic of China. *Dis Colon Rectum* 2009; 52: 950-957 [PMID: 19502861 DOI: 10.1007/DCR.0b013e31819f13a3]
- 31 Yamada K, Ogata S, Saiki Y, Fukunaga M, Tsuji Y, Takano M. Long-term results of intersphincteric resection for low rectal cancer. *Dis Colon Rectum* 2009; 52: 1065-1071 [PMID: 19581848 DOI: 10.1007/DCR.0b013e31819f5fa2]
- 32 Martin ST, Heneghan HM, Winter DC. Systematic review of outcomes after intersphincteric resection for low rectal cancer. *Br J Surg* 2012; 99: 603-612 [PMID: 22246846 DOI: 10.1002/bjs.8677]
- 33 Koyama M, Murata A, Sakamoto Y, Morohashi H, Takahashi S, Yoshida E, Hakamada K. Long-term clinical and functional results of intersphincteric resection for lower rectal cancer. *Ann Surg Oncol* 2014; 21 Suppl 3: S422-S428 [PMID: 24562938 DOI: 10.1245/s10434-014-3573-1]
- 34 Abdel-Gawad W, Zaghloul A, Fakhr I, Sakr M, Shabana A, Lotayef M, Mansour O. Evaluation of the frequency and pattern of local recurrence following intersphincteric resection for ultra-low rectal cancer. *J Egypt Natl Canc Inst* 2014; 26: 87-92 [PMID: 24841159 DOI: 10.1016/j.jnci.2014.02.001]
- 35 Tsukada Y, Ito M, Watanabe K, Yamaguchi K, Kojima M, Hayashi R, Akita K, Saito N. Topographic Anatomy of the Anal Sphincter Complex and Levator Ani Muscle as It Relates to Intersphincteric Resection for Very Low Rectal Disease. *Dis Colon Rectum* 2016; 59: 426-433 [PMID: 27050605 DOI: 10.1097/DCR.0000000000000565]
- 36 Gong X, Jin Z, Zheng Q. Anorectal function after partial intersphincteric resection in ultra-low rectal cancer. *Colorectal Dis* 2012; 14: e802-e806 [PMID: 22776358 DOI: 10.1111/j.1463-1318.2012.03177.x]
- 37 Ito M, Saito N, Sugito M, Kobayashi A, Nishizawa Y, Tsunoda Y. Analysis of clinical factors associated with anal function after intersphincteric resection for very low rectal cancer. *Dis Colon Rectum* 2009; 52: 64-70 [PMID: 19273958 DOI: 10.1007/DCR.0b013e31819739a0]
- 38 Denost Q, Laurent C, Capdepon M, Zerbib F, Rullier E. Risk factors for fecal incontinence after intersphincteric resection for rectal cancer. *Dis Colon Rectum* 2011; 54: 963-968 [PMID: 21730784 DOI: 10.1097/DCR.0b013e31821d3677]
- 39 Tokoro T, Okuno K, Hida J, Ueda K, Yoshifuji T, Daito K, Takemoto M, Sugiura F. Analysis of the clinical factors associated with anal function after intersphincteric resection for very low rectal cancer. *World J Surg Oncol* 2013; 11: 24 [PMID: 23356424 DOI: 10.1186/1477-7819-11-24]
- 40 Nagayama S, Al-Kubati W, Sakai Y. What is the place of intersphincteric resection when operating on low rectal cancer? *ISRN Surg* 2012; 2012: 585484 [PMID: 22900203 DOI: 10.5402/2012/585484]
- 41 Nishizawa Y, Saito N, Fujii S, Ito M, Sugito M, Kobayashi A, Nishizawa Y. Association between anal function and therapeutic effect after preoperative chemoradiotherapy followed by intersphincteric resection. *Dig Surg* 2012; 29: 439-445 [PMID: 23295774 DOI: 10.1159/000345586]
- 42 Nishizawa Y, Fujii S, Saito N, Ito M, Ochiai A, Sugito M, Kobayashi A, Nishizawa Y. The association between anal function and neural degeneration after preoperative chemoradiotherapy followed by intersphincteric resection. *Dis Colon Rectum* 2011; 54: 1423-1429 [PMID: 21979189 DOI: 10.1097/DCR.0b013e31822c94e6]
- 43 Beppu N, Kimura H, Matsubara N, Tomita N,

- Yanagi H, Yamanaka N. Long-Term Functional Outcomes of Total Mesorectal Excision Following Chemoradiotherapy for Lower Rectal Cancer: Stapled Anastomosis versus Intersphincteric Resection. *Dig Surg* 2016; 33: 33-42 [PMID: 26569467 DOI: 10.1159/000441571]
- 44 Scala D, Niglio A, Pace U, Ruffolo F, Rega D, Delrio P. Laparoscopic intersphincteric resection: indications and results. *Updates Surg* 2016; 68: 85-91 [PMID: 27022927 DOI: 10.1007/s13304-016-0351-6]
- 45 Heriot AG, Tekkis PP, Constantinides V, Paraskevas P, Nicholls RJ, Darzi A, Fazio VW. Meta-analysis of colonic reservoirs versus straight coloanal anastomosis after anterior resection. *Br J Surg* 2006; 93: 19-32 [PMID: 16273532]
- 46 Akasu T, Takawa M, Yamamoto S, Yamaguchi T, Fujita S, Moriya Y. Risk factors for anastomotic leakage following intersphincteric resection for very low rectal adenocarcinoma. *J Gastrointest Surg* 2010; 14: 104-111 [PMID: 19841989 DOI: 10.1007/s11605-009-1067-4]
- 47 Laurent C, Paumet T, Leblanc F, Denost Q, Rullier E. Intersphincteric resection for low rectal cancer: laparoscopic vs open surgery approach. *Colorectal Dis* 2012; 14: 35-41; discussion 42-43 [PMID: 21114752 DOI: 10.1111/j.1463-1318.2010.02528.x]
- 48 Chi P, Huang SH, Lin HM, Lu XR, Huang Y, Jiang WZ, Xu ZB, Chen ZF, Sun YW, Ye DX. Laparoscopic transabdominal approach partial intersphincteric resection for low rectal cancer: surgical feasibility and intermediate-term outcome. *Ann Surg Oncol* 2015; 22: 944-951 [PMID: 25245128 DOI: 10.1245/s10434-014-4085-8]
- 49 Park JS, Choi GS, Jun SH, Hasegawa S, Sakai Y. Laparoscopic versus open intersphincteric resection and coloanal anastomosis for low rectal cancer: intermediate-term oncologic outcomes. *Ann Surg* 2011; 254: 941-946 [PMID: 22076066 DOI: 10.1097/SLA.0b013e318236c448]
- 50 Cong JC, Chen CS, Ma MX, Xia ZX, Liu DS, Zhang FY. Laparoscopic intersphincteric resection for low rectal cancer: comparison of stapled and manual coloanal anastomosis. *Colorectal Dis* 2014; 16: 353-358 [PMID: 24460588 DOI: 10.1111/codi.12573]
- 51 Maglio R, Meucci M, Muzi MG, Maglio M, Masoni L. Laparoscopic total mesorectal excision for ultralow rectal cancer with transanal intersphincteric dissection as a first step: a single-surgeon experience. *Am Surg* 2014; 80: 26-30 [PMID: 24401508]
- 52 Denost Q, Adam JP, Rullier A, Buscail E, Laurent C, Rullier E. Perineal transanal approach: a new standard for laparoscopic sphincter-saving resection in low rectal cancer, a randomized trial. *Ann Surg* 2014; 260: 993-999 [PMID: 24950270 DOI: 10.1097/SLA.0000000000000766]
- 53 Pai VD, Desouza A, De Menezes JL, Saklani AP. Laparoscopic intersphincteric resection and hand-sewn coloanal anastomosis: a natural orifice specimen extraction technique. *J Laparoendosc Adv Surg Tech A* 2015; 25: 396-400 [PMID: 25825997 DOI: 10.1089/lap.2015.0023]
- 54 Kanto F, Maggiori L, Debove C, Chau A, Ferron M, Panis Y. Perineal or Abdominal Approach First During Intersphincteric Resection for Low Rectal Cancer: Which Is the Best Strategy? *Dis Colon Rectum* 2015; 58: 637-644 [PMID: 26200677 DOI: 10.1097/DCR.0000000000000396]
- 55 Celerier B, Denost Q, Van Geluwe B, Pontallier A, Rullier E. The risk of definitive stoma formation at 10 years after low and ultralow anterior resection for rectal cancer. *Colorectal Dis* 2016; 18: 59-66 [PMID: 26391723 DOI: 10.1111/codi.13124]
- 56 Park JS, Kim NK, Kim SH, Lee KY, Lee KY, Shin JY, Kim CN, Choi GS. Multicentre study of robotic intersphincteric resection for low rectal cancer. *Br J Surg* 2015; 102: 1567-1573 [PMID: 26312601 DOI: 10.1002/bjs.9914]
- 57 Luca F, Valvo M, Guerra-Cogorno M, Simo D, Blesa-Sierra E, Biffi R, Garberoglio C. Functional results of robotic total intersphincteric resection with hand-sewn coloanal anastomosis. *Eur J Surg Oncol* 2016 Mar 18. [Epub ahead of print] [PMID: 27050311 DOI: 10.1016/j.ejso.2016.03.007]

编辑: 于明茜 电编: 李瑞芳



ISSN 1009-3079 (print) ISSN 2219-2859 (online) DOI: 10.11569 © 2016 Baishideng Publishing Group Inc. All rights reserved.

• 消息 •

《世界华人消化杂志》2011年开始不再收取审稿费

本刊讯 为了方便作者来稿, 保证稿件尽快公平、公正的处理, 《世界华人消化杂志》编辑部研究决定, 从2011年开始对所有来稿不再收取审稿费。审稿周期及发表周期不变。(《世界华人消化杂志》编辑部)

急性肠缺血的多层CT诊断

任小军

■背景资料
急性肠缺血 (acute mesenteric ischemia, AMI) 发病急, 死亡率高, 常被误诊。64层以上多层CT快速、薄层扫描和精细的三维重建, 可清楚显示肠系膜血管有无狭窄和闭塞, 评估肠壁及肠系膜有无缺血, 快速准确诊断AMI、肠梗死及其病因。

任小军, 陕西中医药大学附属西电集团医院放射科 陕西省西安市 710077

任小军, 副主任医师, 主要从事消化系统CT和MRI诊断研究。

基金项目: 西安市科技局科技计划基金资助项目, No. SF1417。

作者贡献分布: 本文由任小军独立完成。

通讯作者: 任小军, 副主任医师, 710077, 陕西省西安市丰登路97号, 陕西中医药大学附属西电集团医院放射科。
renxjun@163.com
电话: 029-84225975

收稿日期: 2016-05-08
修回日期: 2016-05-23
接受日期: 2016-05-31
在线出版日期: 2016-09-18

Multi-slice CT for diagnosis of acute mesenteric ischemia

Xiao-Jun Ren

Xiao-Jun Ren, Department of Radiology, Xidian Group Hospital Affiliated to Shaanxi University of Chinese Medicine, Xi'an 710077, Shaanxi Province, China

Supported by: Science and Technology Planning Project of Xi'an Municipal Science and Technology Bureau, No. SF1417.

Correspondence to: Xiao-Jun Ren, Associate Chief Physician, Department of Radiology, Xidian Group Hospital Affiliated to Shaanxi University of Chinese Medicine, 97 Fengdeng Road, Xi'an 710077, Shaanxi Province, China. renxjun@163.com

Received: 2016-05-08
Revised: 2016-05-23
Accepted: 2016-05-31
Published online: 2016-09-18

Abstract

Acute mesenteric ischemia (AMI) has an

acute onset and a high mortality rate with nonspecific clinical presentation and is difficult to diagnose. In recent years, due to fast submillimeter scanning and subtle three-dimensional reconstruction, 64-row multi-slice CT can distinctly demonstrate the stenosis and occlusion of the mesenteric vessels, assess the alteration of morphology and blood perfusion of the intestinal wall and mesentery, and promptly and accurately diagnose AMI, intestinal infarction and its etiology. Therefore, CT has become the most valuable and first-line diagnostic modality for evaluating patients with suspected AMI. AMI has different and complicated CT findings due to different etiology, pathology, extent, position, as well as with or without mural hemorrhage or infection. In this article, we systematically review the multi-slice CT manifestations of AMI and its diagnostic value in various causes of AMI in different stages.

© The Author(s) 2016. Published by Baishideng Publishing Group Inc. All rights reserved.

Key Words: Acute mesenteric ischemia; Mesenteric infarction; Multi-slice computed tomography

Ren XJ. Multi-slice CT for diagnosis of acute mesenteric ischemia. *Shijie Huaren Xiaohua Zazhi* 2016; 24(26): 3772-3778 URL: <http://www.wjgnet.com/1009-3079/full/v24/i26/3772.htm> DOI: <http://dx.doi.org/10.11569/wcjd.v24.i26.3772>

摘要

急性肠缺血发病急, 病死率高, 临床表现无特异性, 诊断困难。64层以上多层CT由于快速、亚毫米薄层扫描和精细的三维重建, 可

□同行评议者
任刚, 副主任医师, 上海交通大学医学院附属新华医院放射科

清楚显示肠系膜血管有无狭窄和闭塞, 评估肠壁及肠系膜形态和血流灌注异常, 快速准确诊断急性肠缺血、肠梗死及其病因, 而成为临床怀疑肠缺血最有价值的一线检查方法。急性肠缺血病因病理、缺血程度和发病部位不同, 以及有无肠壁出血或感染, 其CT表现复杂多样。本文就各种原因的急性肠缺血不同阶段的多层CT表现和诊断价值进行系统阐述。

© The Author(s) 2016. Published by Baishideng Publishing Group Inc. All rights reserved.

关键词: 急性肠缺血; 肠梗死; 多层CT

核心提要: 急性肠缺血(acute mesenteric ischemia, AMI)多层CT诊断应以CT血管造影肠系膜血管狭窄、闭塞为主要依据, 结合肠壁、肠系膜的形态和强化改变做出诊断; 提高对AMI的认识和警惕, 注意早期CT征象, 可早期诊断AMI; 根据肠壁强化消失或肠壁、肠系膜静脉积气诊断肠梗死, 并根据肠系膜血管形态和病史诊断出病因, 指导临床治疗。

任小军. 急性肠缺血的多层CT诊断. 世界华人消化杂志 2016; 24(26): 3772-3778 URL: <http://www.wjgnet.com/1009-3079/full/v24/i26/3772.htm> DOI: <http://dx.doi.org/10.11569/wcjd.v24.i26.3772>

0 引言

急性肠缺血(acute mesenteric ischemia, AMI)是血流灌注急剧减少引起的肠及肠系膜急性缺血或梗死, 分别占急腹症入院和CT检查的1%和4%, 死亡率达59%-93%^[1-3]。近年随着心血管疾病发病率的增高, 其发病逐渐增多, 临床表现和实验室检查无特异性, 常被误诊, 早期肠系膜血管重建和手术切除坏死肠管可将死亡率从72%降到14%^[4-7], 因此, 早期诊断和针对病因的正确治疗对患者的预后极为重要。腹部平片诊断价值有限, 超声和磁共振成像对AMI的诊断进行了积极的探索^[8-11], 但临床应用少, 准确性较低。64层以上多层CT和双源CT快速、亚毫米薄层扫描和精细的三维重建, 通过平扫和增强评估肠管有无形态和血流灌注异常, 通过CT血管造影(CT angiography, CTA)清楚显示肠系膜血管及其分支有无狭窄和闭塞, 可快速准确诊断AMI、肠梗死及其病因, 诊断敏感度和特异度可分别达到93.3%-100%、

95.9%-100%^[12-14], 可指导临床及时准确的治疗。因此, 多层CT检查, 已成为临床怀疑AMI最有价值的一线检查方法^[13]。本文, 即对AMI的多层CT表现及其诊断价值做一综述。

1 AMI的病因和分类

AMI分类不统一, 根据病因可分为原发性和继发性。原发性AMI由于肠系膜血管病变引起, 可分为肠系膜动脉阻塞(包括肠系膜动脉栓塞和血栓形成, 分别占40%-50%和20%-30%)、肠系膜静脉阻塞(血栓形成, 占5%-15%)和非阻塞性AMI(占5%-15%)。

1.1 原发性AMI 肠系膜动脉栓塞多为肠系膜上动脉(superior mesenteric artery, SMA)栓塞, 栓子多来源于伴有房颤的左心房、风心病的瓣膜和动脉粥样硬化的斑块。急性肠系膜动脉血栓常常在动脉粥样硬化的基础上发生。肠系膜动脉阻塞也可以由主动脉或SMA夹层, 主动脉术后引起^[15-17]。其他原因还有自身免疫性疾病引起的血管炎, 如系统性红斑狼疮, Wegener肉芽肿, 类风湿性血管炎等^[18-20]。静脉阻塞的原因为肠系膜静脉血栓形成, 由门静脉高压、高凝状态、恶性肿瘤、血管炎、腹腔和肠道炎症等^[21-25]引起。非阻塞性AMI为心力衰竭、休克等^[26]原因引起心输出量降低所致。

1.2 继发性AMI 继发性AMI由非肠系膜血管病变引起, 原因较多, 如绞窄性肠梗阻、外伤、放疗、化疗、腹部炎症性疾病、医源性肠系膜动脉栓塞、胃肠过度扩张、神经性厌食症等^[27-33]。肠壁、肠系膜小静脉及小动脉受压、损伤、血栓形成而闭塞, 导致AMI。

2 AMI的病理

AMI病理分为三个阶段^[34]。第一阶段为可逆性肠缺血, 以肠壁黏膜局灶性坏死、溃疡和出血为特征, 未累及肌层, 损伤可以完全愈合。肠管反射性收缩、痉挛, 肠腔萎陷, 形成痉挛性肠梗阻。第二阶段, 肠缺血累及黏膜下及肌层, 愈合后引起肠管纤维性狭窄; 此时, 肠壁肌肉和神经丛缺血或坏死, 肠管张力降低, 蠕动减弱, 肠腔扩张、积气, 形成低张力性肠梗阻。在动脉阻塞和非阻塞性AMI, 因静脉引流通畅, 肠壁血液和组织液减少, 颜色苍白, 菲薄如纸。这个阶段, 需要尽早手术切除坏死肠段和恢复肠系膜血流通道。第三阶段, 全层肠壁缺血坏死、

研究前沿
提高肠壁血供减少、强化降低和肠系膜血管细小血栓的检出率, 在AMI初期做出诊断, 是该研究领域中的研究重点以及亟待研究的问题。

□ 相关报道

Potretzke等应用双源CT薄层扫描和肠灌注碘成像, 提高缺血肠壁的分辨率和检出率以早期诊断AMI; 应用磁共振弥散加权成像在动物实验中可在AMI 30 min后早期检出病变肠壁。

穿孔, 形成腹膜炎, 肠系膜水肿, 腹腔积液, 肠蠕动消失, 肠腔扩张、积气, 形成麻痹性肠梗阻, 肠腔气体进入破损的黏膜、黏膜下层及肠系膜静脉和门静脉, 肠壁细菌感染, 炎症细胞浸润, 产生自由基和毒素, 引起全身多脏器损害和功能衰竭。此时, 即使切除坏死肠段, 仍可能并发多脏器功能衰竭而死亡。动脉阻塞性AMI血管再通或侧枝循环形成后, 发生再灌注损伤, 肠壁渗出、水肿、增厚, 甚至出血性肠梗死, 损伤加重^[35]。静脉阻塞性AMI, 肠壁及肠系膜淤血、水肿、出血, 肠壁颜色暗红, 肠壁增厚较动脉阻塞性AMI更加显著。

3 AMI的临床表现

AMI的临床表现无特异性, 其病因不同, 临床表现不一致。最常见的症状为腹痛, 最典型的表现表现为剧烈腹痛与腹部轻压痛的体征不成比例, 其他症状有恶心、呕吐、腹泻、肠鸣音亢进的胃肠排空表现。肠系膜动脉栓塞, 起病突然, 腹痛剧烈, 而肠系膜动脉和静脉血栓形成者, 腹痛发展相对较慢。当发展成透壁性肠梗死时, 出现持续的弥漫性腹痛、腹胀和腹肌紧张、全腹压痛、肠鸣音消失, 甚至休克、败血症和全身脏器损害表现。

4 AMI的多层CT检查

4.1 多层CT检查方法 机器多应用64层或以上螺旋CT, 或者双源CT。由于为急腹症, 可不口服胃肠道对比剂, 直接行平扫和增强扫描。增强扫描动脉期延迟30-35 s, 静脉期延迟60-70 s。扫描层厚 ≤ 1 mm, 间隔1 mm。对比剂注射速率为3.0-3.5 mL/s。扫描范围从膈顶至耻骨上缘。扫描后行冠状面和矢状面多平面重组(multiplanar reformation, MPR)、最大密度投影、容积重建后处理, 以全面准确观察肠系膜动脉、静脉有无狭窄或闭塞及其范围, 以及肠管走行形态和强化程度。

4.2 AMI的多层CT表现 AMI的特异性CT表现为肠系膜动脉或静脉狭窄、闭塞, 肠壁强化降低或消失, 相对特异性表现为肠壁、肠系膜静脉和门静脉积气。非特异性CT表现为肠系膜水肿、渗出, 肠管收缩或扩张, 肠壁变薄或增厚, 腹腔积液。肠壁强化降低或消失与患者正常肠壁比较而言, 不同的CT扫描条件、延迟时间、静脉注射对比剂速率和心脏功能, 肠壁的CT强

化值不同。Chen等^[36]测量69例病理证实的AMI的CT增强前后肠壁密度, 发现缺血肠段显著低于正常肠段, 在动脉期缺血肠段和正常肠段的CT值分别为 $28.58 \text{ HU} \pm 9.28 \text{ HU}$ 、 $58.97 \text{ HU} \pm 12.50 \text{ HU}$, 在静脉期分别为 $33.93 \text{ HU} \pm 11.16 \text{ HU}$ 、 $76.25 \text{ HU} \pm 13.56 \text{ HU}$, 强化比值在动脉期 ≤ 0.32 , 静脉期 ≤ 0.81 。张昌立等^[37]应用双源CT做动物实验后发现, 缺血肠管栓塞后CT值显著降低, 栓塞前后CT值分别是 $141.42 \text{ HU} \pm 23.81 \text{ HU}$ 、 $76.17 \text{ HU} \pm 7.68 \text{ HU}$, 正常与缺血肠壁强化值分别是 $108.43 \text{ HU} \pm 8.82 \text{ HU}$ 、 $36.40 \text{ HU} \pm 6.67 \text{ HU}$ 。另外, AMI的病因病理(动脉阻塞/静脉阻塞)、缺血程度(肠壁黏膜缺血/全层缺血坏死)和部位(小肠/大肠)不同, 有无肠壁出血/感染, 其CT表现复查多样。

4.2.1 动脉阻塞性AMI: 初期, CTA即可见肠系膜动脉狭窄、闭塞, 分支血管变细、减少, 肠管收缩、萎陷, 肠壁和肠腔显示不清, 增强后肠壁强化降低, 无肠系膜水肿、渗出和腹腔积液, 仅凭肠管表现CT难以与正常收缩肠管鉴别^[38]。但结合增强后肠系膜血管充盈缺损、CTA及临床腹痛剧烈和体征轻微的表现可做出正确诊断。这个阶段CT正确诊断非常重要, 因为肠缺血损伤可以完全愈合。第二阶段, CT表现为低张性肠梗阻, 肠壁菲薄如纸, 厚度 < 1 mm, 强化明显降低或消失, 肠腔扩张、积气, 坏死肠管充满混杂多发气泡的未消化的内容物, 似结肠内的粪便, 称之为小肠“积粪征”或“粪便征”。粪便征诊断急性肠梗死的敏感性27%, 特异性达94%^[39]。这时, CT容易误诊为其他原因引起的肠管积气扩张。肠系膜动脉主干栓塞或血栓形成CTA容易诊断, 而远端小动脉阻塞, 手术病理才能发现的细小栓子, 常常造成严重的肠梗死^[16,34], 须提高警惕。第三阶段, 肠壁全层坏死、穿孔, 腹膜炎, CT表现为肠管广泛扩张、积气, 肠壁菲薄, 强化消失; 肠系膜浑浊, 腹腔积液, 肠壁、肠系膜静脉及门静脉积气。

4.2.2 静脉阻塞性AMI: 静脉阻塞性AMI, 早期CTA就可见肠系膜静脉主干和属支内低密度血栓, 管腔狭窄、闭塞, 甚至伴门静脉血栓形成, 肠系膜小血管淤血扩张^[40]。肠壁增厚、水肿是静脉阻塞性AMI最常见的征象, 容易并发肠壁内出血, 在CT平扫呈高密度, 边缘模糊。肠壁出血诊断AMI的特异度达100%, 敏感度为56%^[41]。肠壁黏膜下层水肿明显, 强化降

低,而黏膜层血管丰富、伴出血和溃疡,正常或稍增厚的肌层强化亦相对明显,肠壁呈两层的“晕征”和三层的“靶征”,肠腔扩张,大量积液、积气。进一步发展,肠壁水肿及强化降低更加明显,肠系膜脂肪水肿浑浊、腹腔积液。后期发生透壁性肠梗死,肠壁强化消失,可见肠壁和肠系膜静脉、门静脉积气,肠系膜水肿及腹腔积液更加明显。CT肠壁强化降低或消失,临床伴有腹膜刺激征,患者死亡率达57%-59%^[42]。肠壁强化降低和肠壁积气诊断AMI的特异度高达97%-100%,敏感度为42%;肠系膜动脉或静脉狭窄、闭塞伴肠系膜静脉和门静脉积气诊断AMI的特异度达94%-100%,但敏感度仅12%-15%^[21,43]。Milone等^[44]报道肠壁积气伴静脉积气发生透壁梗死的特异度达83%,但敏感度仅为17%。肠梗阻、肠管扩张和炎症,如憩室炎、结肠炎,由于肠壁黏膜完整性破坏,也可发生肠壁及静脉积气^[45-47],在诊断AMI时要予以排除。因此,肠系膜血管狭窄、闭塞伴肠壁强化降低,或伴肠壁、肠系膜静脉积气诊断AMI特异度高,但敏感度低。双源CT应用双能量成像,可增加缺血与正常肠壁的对比,有利于早期检出缺血肠壁,提高AMI的诊断敏感性^[36,37]。另外,CT检查前临床怀疑AMI,针对AMI的CT扫描方案和诊断思路,可将AMI的诊断准确度由80%提高到97%^[48]。

4.2.3 非阻塞性AMI:非阻塞性AMI的整个肠道都可能缺血,但小肠和右半结肠、结肠脾区更容易受累。CT表现为肠系膜动脉主干及分支变细、分支显示减少,无血栓形成;肠管表现与动脉阻塞性AMI相同,即肠管痉挛后扩张、积气,肠壁变薄、强化减低、消失。如病因纠正,心输出量增加,肠管再灌注,出现肠壁水肿,增强后呈“晕征”或“靶征”。黏膜强化正常,为肠管存活的标志,肠壁强化消失,表明肠壁梗死。再灌注损伤可加重AMI,引起透壁性肠梗死和麻痹性肠梗阻^[35]。此外,非阻塞性AMI可同时伴发肝脏、脾脏和肾脏缺血表现。

4.2.4 继发性AMI:多层CT可见肠系膜动脉或/和静脉狭窄、闭塞,如果是远端细小分支或肠壁小血管损伤、闭塞,则主干及大分支通畅;肠管、肠系膜缺血和腹腔积液,以及原发病的征象,如闭袢性肠梗阻狭窄的梗阻点,血管狭窄周围侵犯的肿瘤或炎性渗出,或有明确的外伤、放化疗病史。但是,CT鉴别肠壁增厚是炎

症还是AMI较困难,必须结合肠系膜血管狭窄或闭塞做出AMI诊断。肠梗阻继发AMI较常见,CT直接征象为平扫肠壁出血、密度增高,肠壁强化降低或消失,肠系膜局限性积液和肠壁积气,间接征象为肠袢呈C形或U形,系膜血管纠集聚拢,漩涡征,其中肠壁强化降低或消失征象最重要,特异度高达96%,敏感度为78%^[41,49]。

4.2.5 AMI病因的多层CT诊断:AMI的病因、缺血程度和持续时间是影响患者预后的重要因素^[7],不同的病因和病程阶段,选择的治疗方法不同,如抗凝、溶栓、介入血管内溶栓、取栓或外科手术血管重建、坏死肠管切除^[50-53]。CT既要尽早诊断有无肠缺血和肠梗死,又要诊断其病因。动脉或静脉阻塞性AMI的CT和CTA可见血管内栓子或血栓,动脉夹层可见主动脉或肠系膜动脉真、假腔和撕裂的内膜片。系统性血管炎引起的AMI,广泛累及小肠和结肠,十二指肠和直肠缺血为其特点,肠壁明显水肿、增厚、分层,肠系膜血管主干通畅,小血管充血、增粗呈“梳征”^[18,19],患者较年轻,有自身免疫性疾病史和实验室自身免疫检查异常。非血管阻塞性AMI,有休克、心输出量降低的病史。继发性肠缺血,有外伤、放化疗、介入栓塞术等病史或肠梗阻和肿瘤征象。CT对肠系膜动脉栓塞、动脉粥样硬化及静脉血栓的检出率分别为92%、100%及100%,对肠系膜动脉栓塞、动脉粥样硬化、非阻塞性及静脉血栓形成的AMI的肠壁异常检出率分别为92%、100%、100%及67%^[46],部分动脉栓塞和静脉血栓形成的肠管CT表现正常,需要根据肠系膜血管阻塞(狭窄、闭塞)做出AMI的诊断。因此,CT只要发现肠系膜动脉或静脉阻塞,就要高度怀疑AMI,需结合肠管CT和患者临床表现明确诊断^[54]。

5 结论

AMI病因不同,其发展过程和病理改变不同,CT表现复杂多样。肠系膜血管阻塞性AMI,CTA可见肠系膜动脉或静脉狭窄、闭塞;动脉阻塞性AMI,发展过程为痉挛、低张和麻痹性肠梗阻、肠梗死,CT上肠管先后表现为萎陷、扩张,肠壁强化减低或消失,随后肠壁变薄。静脉阻塞性AMI,CT表现为肠壁出血、水肿、增厚,强化减低,呈“靶征”和“晕征”,肠腔积液、积气,肠系膜水肿和腹腔积液。非阻塞性

创新点

本文重点阐述了各种原发性AMI各个阶段的多层CT表现及一些重要征象的诊断价值,分析了不同病因的多层CT诊断,强调AMI的诊断方法及早期诊断和诊断肠梗死的征象,以更好指导临床治疗。

应用要点

AMI的多层CT诊断应以CT血管造影(CT angiography, CTA)肠系膜血管狭窄、闭塞为主要依据,结合肠管和肠系膜形态和强化改变做出诊断,注意AMI的早期CT征象,根据肠壁强化消失或肠壁、肠系膜静脉积气诊断肠梗死,并根据肠系膜血管形态和病史诊断出病因。

AMI,临床为休克、心输出量降低后,肠缺血累及小肠和大肠,肠管的CT表现与动脉阻塞性AMI相同,休克纠正、心输出量增加后,肠系膜血流再灌注,肠管的CT表现又与静脉阻塞性AMI相同。继发性AMI,肠管各种缺血表现,结合病史和临床可做出诊断。因此,AMI的多层CT诊断应以CTA肠系膜血管狭窄、闭塞为主要依据,结合肠管和肠系膜缺血的形态和强化改变做出诊断,提高对AMI的认识和警惕,注意早期CT征象,早期诊断AMI;根据肠壁强化消失或肠壁、肠系膜静脉积气诊断肠梗死,并根据肠系膜血管形态和病史诊断出病因,指导临床保守或手术治疗。

6 参考文献

- Gardner CS, Jaffe TA, Nelson RC. Impact of CT in elderly patients presenting to the emergency department with acute abdominal pain. *Abdom Imaging* 2015; 40: 2877-2882 [PMID: 25862547]
- Gore RM, Yaghamai V, Thakrar KH, Berlin JW, Mehta UK, Newmark GM, Miller FH. Imaging in intestinal ischemic disorders. *Radiol Clin North Am* 2008; 46: 845-875, v [PMID: 19103136]
- Brandt LJ, Boley SJ. AGA technical review on intestinal ischemia. American Gastrointestinal Association. *Gastroenterology* 2000; 118: 954-968 [PMID: 10784596]
- Kougiass P, Lau D, El Sayed HF, Zhou W, Huynh TT, Lin PH. Determinants of mortality and treatment outcome following surgical interventions for acute mesenteric ischemia. *J Vasc Surg* 2007; 46: 467-474 [PMID: 17681712]
- Debus ES, Müller-Hülsbeck S, Kölbel T, Larena-Avellaneda A. Intestinal ischemia. *Int J Colorectal Dis* 2011; 26: 1087-1097 [PMID: 21541663]
- 范建高, 沈峰. 提高缺血性肠病的临床认识. *胃肠病学和肝病杂志* 2011; 20: 491-494
- Aouini F, Bouhaffa A, Baazaoui J, Khelifi S, Ben Maamer A, Houas N, Cherif A. [Acute mesenteric ischemia: study of predictive factors of mortality]. *Tunis Med* 2012; 90: 533-536 [PMID: 22811227]
- Reginelli A, Genovese E, Cappabianca S, Iacobellis F, Berritto D, Fonio P, Coppolino F, Grassi R. Intestinal Ischemia: US-CT findings correlations. *Crit Ultrasound J* 2013; 5 Suppl 1: S7 [PMID: 23902826]
- Sartini S, Calosi G, Granai C, Harris T, Bruni F, Pastorelli M. Duplex ultrasound in the early diagnosis of acute mesenteric ischemia: a longitudinal cohort multicentric study. *Eur J Emerg Med* 2016 Feb 17. [Epub ahead of print] [PMID: 26891086]
- Saba L, Berritto D, Iacobellis F, Scaglione M, Castaldo S, Cozzolino S, Mazzei MA, Di Mizio V, Grassi R. Acute arterial mesenteric ischemia and reperfusion: macroscopic and MRI findings, preliminary report. *World J Gastroenterol* 2013; 19: 6825-6833 [PMID: 24187457 DOI: 10.3748/wjg.v19.i40.6825]
- Shetty AS, Mellnick VM, Raptis C, Loch R, Owen J, Bhalla S. Limited utility of MRA for acute bowel ischemia after portal venous phase CT. *Abdom Imaging* 2015; 40: 3020-3028 [PMID: 26105524]
- Barmase M, Kang M, Wig J, Kochhar R, Gupta R, Khandelwal N. Role of multidetector CT angiography in the evaluation of suspected mesenteric ischemia. *Eur J Radiol* 2011; 80: e582-e587 [PMID: 21993179 DOI: 10.1016/j.ejrad.2011.09.015]
- Menke J. Diagnostic accuracy of multidetector CT in acute mesenteric ischemia: systematic review and meta-analysis. *Radiology* 2010; 256: 93-101 [PMID: 20574087 DOI: 10.1148/radiol.10091938]
- Hagspiel KD, Flors L, Hanley M, Norton PT. Computed tomography angiography and magnetic resonance angiography imaging of the mesenteric vasculature. *Tech Vasc Interv Radiol* 2015; 18: 2-13 [PMID: 25814198 DOI: 10.1053/j.tvir.2014.12.002]
- Morisaki A, Kato Y, Motoki M, Takahashi Y, Nishimura S, Shibata T. Delayed Intestinal Ischemia after Surgery for Type A Acute Aortic Dissection. *Ann Vasc Dis* 2015; 8: 255-257 [PMID: 26421078 DOI: 10.3400/avd.cr.15-00029]
- 任小军, 任雪会, 杨如武, 赵明增, 陈松, 杨雪丽. 急性肠缺血及其原发病的影像学特征. *中华消化外科杂志* 2014; 13: 902-905
- El-Halawany H, Bajwa A, Shobassy M, Qureini A, Chhabra R. Ischemic Colitis Caused by Intra-Aortic Balloon Pump Counterpulsation. *Case Rep Gastrointest Med* 2015; 2015: 1-4 [PMID: 26609454 DOI: 10.1155/2015/747989]
- 任小军, 章士正, 董旦君, 王丽华. 以消化道症状首发的狼疮性肠炎的多层螺旋CT诊断. *中国医学计算机成像杂志* 2008; 14: 320-324
- Albuquerque-Netto AF, Cavalcante EG, Sallum AM, Aikawa NE, Tannuri U, Silva CA. Mesenteric vasculitis in a juvenile systemic lupus erythematosus patient. *Rev Bras Reumatol* 2013; 53: 219-222 [PMID: 23856801]
- 吴静, 牛俊坤, 缪应雷. 肉芽肿性血管炎致缺血性肠病1例. *世界华人消化杂志* 2015; 23: 4765-4770
- Furukawa A, Kanasaki S, Kono N, Wakamiya M, Tanaka T, Takahashi M, Murata K. CT diagnosis of acute mesenteric ischemia from various causes. *AJR Am J Roentgenol* 2009; 192: 408-416 [PMID: 19155403 DOI: 10.2214/AJR.08.1138]
- 何玺, 王荣品, 杨明放, 邓奇平, 刘昌杰, 王玉权. 双源CT双期增强血管成像对急性肠缺血的诊断. *中国中西医结合影像学杂志* 2013; 11: 129-131
- Naseem Z, Hendaheha R, Mustae M, Premaratne G. Cytomegalovirus enteritis with ischemia in an immunocompetent patient: A rare case report. *Int J Surg Case Rep* 2015; 15: 146-148 [PMID: 26363106 DOI: 10.1016/j.ijscr.2015.08.040]
- Tang R, Tian X, Xie X, Yang Y. Intestinal Infarction Caused by Thrombophlebitis of the Portomesenteric Veins as a Complication of Acute Gangrenous Appendicitis After Appendectomy: A Case Report. *Medicine (Baltimore)* 2015; 94: e1033 [PMID: 26091450 DOI: 10.1097/MD.0000000000001033]
- Harada K, Ichikawa D, Konishi H, Komatsu S, Shiozaki A, Fujiwara H, Okamoto K, Otsuji E. Perforation of the sigmoid colon and massive

- ischemia of the small intestine caused by amyloidosis associated with multiple myeloma: a case report. *Int Surg* 2014; 99: 685-690 [PMID: 25437571 DOI: 10.9738/INTSURG-D-14-00058.1]
- 26 Nilsson J, Hansson E, Andersson B. Intestinal ischemia after cardiac surgery: analysis of a large registry. *J Cardiothorac Surg* 2013; 8: 156 [PMID: 23777600 DOI: 10.1186/1749-8090-8-156]
 - 27 Perpar A, Breclj E, Kozjek NR, Anderluh F, Oblak I, Vidmar MS, Velenik V. Mesenteric ischemia after capecitabine treatment in rectal cancer and resultant short bowel syndrome is not an absolute contraindication for radical oncological treatment. *Radiol Oncol* 2015; 49: 181-184 [PMID: 26029030 DOI: 10.2478/raon-2014-0024]
 - 28 Millet I, Taourel P, Ruyer A, Molinari N. Value of CT findings to predict surgical ischemia in small bowel obstruction: A systematic review and meta-analysis. *Eur Radiol* 2015; 25: 1823-1835 [PMID: 25850889 DOI: 10.1007/s00330-014-3440-2]
 - 29 Didnée AS, Philippe P, Marc-Henri J, Louisa S, Michel C. Acute rectal ischaemia after bilateral uterine artery embolization and urgent hysterectomy to treat massive bleeding. *Int J Surg Case Rep* 2015; 13: 24-26 [PMID: 26083482 DOI: 10.1016/j.ijscr.2015.04.026]
 - 30 Sakamoto T, Suganuma T, Okada S, Nakatani K, Tamaki S, Lefor AT. Nonocclusive mesenteric ischemia associated with ogilvie syndrome. *Case Rep Surg* 2014; 2014: 821832 [PMID: 25276466 DOI: 10.1155/2014/821832]
 - 31 Rha SE, Ha HK, Lee SH, Kim JH, Kim JK, Kim JH, Kim PN, Lee MG, Auh YH. CT and MR imaging findings of bowel ischemia from various primary causes. *Radiographics* 2000; 20: 29-42 [PMID: 10682769]
 - 32 任小军, 潘高争, 王霞, 杨如武. 门静脉病变的多排螺旋CT检查特征与诊断. *中华消化外科杂志* 2015; 14: 766-770
 - 33 Neychev V, Borruso J. Bowel ischemia and necrosis in anorexia nervosa: A case report and review of the literature. *Int J Surg Case Rep* 2015; 8C: 141-143 [PMID: 25681813 DOI: 10.1016/j.ijscr.2015.01.035]
 - 34 Reginelli A, Iacobellis F, Berritto D, Gagliardi G, Di Grezia G, Rossi M, Fonio P, Grassi R. Mesenteric ischemia: the importance of differential diagnosis for the surgeon. *BMC Surg* 2013; 13 Suppl 2: S51 [PMID: 24267670 DOI: 10.1186/1471-2482-13-S2-S51]
 - 35 Gonzalez LM, Moeser AJ, Blikslager AT. Animal models of ischemia-reperfusion-induced intestinal injury: progress and promise for translational research. *Am J Physiol Gastrointest Liver Physiol* 2015; 308: G63-G75 [PMID: 25414098 DOI: 10.1152/ajpgi.00112.2013]
 - 36 Chen YC, Huang TY, Chen RC, Tsai SH, Chang WC, Fan HL, Huang GS, Ko KH, Chou YC, Hsu HH. Comparison of Ischemic and Nonischemic Bowel Segments in Patients With Mesenteric Ischemia: Multidetector Row Computed Tomography Findings and Measurement of Bowel Wall Attenuation Changes. *Mayo Clin Proc* 2016; 91: 316-328 [PMID: 26809547 DOI: 10.1016/j.mayocp.2015.11.005]
 - 37 张昌立, 胡道予, 王一民, 曹建新, 杨诚, 王鹏, 叶亮, 胡隼. 双源CT肠灌注碘成像诊断犬急性肠系膜上动脉栓塞的研究. *临床放射学杂志* 2013; 32: 427-431
 - 38 Potretzke TA, Brace CL, Lubner MG, Sampson LA, Willey BJ, Lee FT. Early small-bowel ischemia: dual-energy CT improves conspicuity compared with conventional CT in a swine model. *Radiology* 2015; 275: 119-126 [PMID: 25426772 DOI: 10.1148/radiol.14140875]
 - 39 Abu-Hmeidan JH, Bismar HA, Hamid AM. Small bowel feces sign in association with occlusive mesenteric ischemia. *Acta Radiol Short Rep* 2014; 3: 1-4 [PMID: 25298875 DOI: 10.1177/2047981614540142]
 - 40 Duran R, Denys AL, Letovanec I, Meuli RA, Schmidt S. Multidetector CT features of mesenteric vein thrombosis. *Radiographics* 2012; 32: 1503-1522 [PMID: 22977032 DOI: 10.1148/rg.325115100]
 - 41 Geffroy Y, Boulay-Coletta I, Jullès MC, Nakache S, Taourel P, Zins M. Increased unenhanced bowel-wall attenuation at multidetector CT is highly specific of ischemia complicating small-bowel obstruction. *Radiology* 2014; 270: 159-167 [PMID: 24029649 DOI: 10.1148/radiol.13122654]
 - 42 Lee HS, Cho YW, Kim KJ, Lee JS, Lee SS, Yang SK. A simple score for predicting mortality in patients with pneumatosis intestinalis. *Eur J Radiol* 2014; 83: 639-645 [PMID: 24507439 DOI: 10.1016/j.ejrad.2014.01.003]
 - 43 Chou CK, Mak CW, Tzeng WS, Chang JM. CT of small bowel ischemia. *Abdom Imaging* 2004; 29: 18-22 [PMID: 15160748]
 - 44 Milone M, Di Minno MN, Musella M, Maietta P, Iaccarino V, Barone G, Milone F. Computed tomography findings of pneumatosis and portomesenteric venous gas in acute bowel ischemia. *World J Gastroenterol* 2013; 19: 6579-6584 [PMID: 24151384 DOI: 10.3748/wjg.v19.i39.6579]
 - 45 Perez JT, Alberti N, Salut C, Frulio N, Trillaud H. Sigmoid diverticulitis with inferior mesenteric vein fistula. *Diagn Interv Imaging* 2014; 95: 321-322 [PMID: 24231343 DOI: 10.1016/j.diii.2013.10.006]
 - 46 Lee CH, Chang YC. Mesenteric and hepatic portal venous gas in a woman with pelvic inflammatory disease. *J Emerg Med* 2012; 43: e57-e58 [PMID: 20888165 DOI: 10.1016/j.jemermed.2010.07.022]
 - 47 Treyaud MO, Duran R, Zins M, Knebel JF, Meuli RA, Schmidt S. Clinical significance of pneumatosis intestinalis - correlation of MDCT-findings with treatment and outcome. *Eur Radiol* 2016 Apr 22. [Epub ahead of print] [PMID: 27106233]
 - 48 Lehtimäki TT, Kärkkäinen JM, Saari P, Manninen H, Paaajanen H, Vanninen R. Detecting acute mesenteric ischemia in CT of the acute abdomen is dependent on clinical suspicion: Review of 95 consecutive patients. *Eur J Radiol* 2015; 84: 2444-2453 [PMID: 26413771 DOI: 10.1016/j.ejrad.2015.09.006]
 - 49 Hayakawa K, Tanikake M, Yoshida S, Yamamoto A, Yamamoto E, Morimoto T. CT findings of small bowel strangulation: the importance of contrast enhancement. *Emerg Radiol* 2013; 20: 3-9 [PMID: 22910982 DOI: 10.1007/s10140-012-1070-z]
 - 50 McGarry JG, McEvoy SH, Brophy DP. Endovascular recanalisation of an acute superior mesenteric artery occlusion. A case report and

■名词解释

CT血管造影(CTA): 是静脉注射含碘对比剂, CT薄层、大范围、快速扫描后, 经计算机对图像后处理, 三维显示血管完整形态, 对血管变异、血管疾病以及显示病变和血管关系有重要价值。

□ 同行评价

该研究的内容有重要的临床研究价值, 研究提供了较充足的有意义的信息, 但研究不具有新颖性。

- 51 Serracant Barrera A, Luna Aufroy A, Hidalgo Rosas JM, Cánovas Moreno G, Fortuño Andres JR, Falcó Fages J, Navarro Soto S. Acute mesenteric ischemia: Utility of endovascular techniques. *Cir Esp* 2015; 93: 567-572 [PMID: 26293317 DOI: 10.1016/j.ciresp.2015.07.001]
- 52 Mastoraki A, Mastoraki S, Tziava E, Touloumi S, Krinos N, Danias N, Lazaris A, Arkadopoulos N. Mesenteric ischemia: Pathogenesis and challenging diagnostic and therapeutic modalities. *World J Gastrointest Pathophysiol* 2016; 7: 125-130 [PMID: 26909235 DOI: 10.4291/wjgp.v7.i1.125]
- 53 Mitsuyoshi A, Tachibana T, Kondo Y, Momono T, Aoyama H. What We Can Learn from Cases of Synchronous Acute Mesenteric Obstruction and Nonocclusive Mesenteric Ischemia: How to Reduce the Acute Mesenteric Ischemia-Related Mortality Rate. *Ann Vasc Surg* 2016; 32: 133.e11-133.e17 [PMID: 26806236 DOI: 10.1016/j.avsg.2015.11.010]
- 54 Kärkkäinen JM, Saari P, Kettunen HP, Lehtimäki TT, Vanninen R, Paaanen H, Manninen H. Interpretation of Abdominal CT Findings in Patients Who Develop Acute or Chronic Mesenteric Ischemia. *J Gastrointest Surg* 2016; 20: 791-802 [PMID: 26553268 DOI: 10.1007/s11605-015-3013-y]

编辑: 郭鹏 电编: 胡珊



ISSN 1009-3079 (print) ISSN 2219-2859 (online) DOI: 10.11569 © 2016 Baishideng Publishing Group Inc. All rights reserved.

• 消息 •

《世界华人消化杂志》消化护理学领域征稿启事

本刊讯 为了促进消化护理学领域的事业发展,《世界华人消化杂志》已成立消化护理学编辑委员会。将主要报道消化护理学的基础研究,临床研究,临床护理实践和护理管理等原始和综述性文章。

《世界华人消化杂志》成立消化护理学编辑委员会,由周谊霞副教授(http://www.wjgnet.com/1009-3079/edboard_706.htm)等77位专家组成,分布在24个省市。其中上海市11位,陕西省8位,山东省7位,黑龙江省7位,辽宁省6位,北京市5位,广东省5位,河北省3位,贵州省3位,湖北省2位,浙江省2位,四川省2位,福建省2位,江苏省2位,云南省2位,新疆维吾尔自治区2位,甘肃省1位,海南省1位,江西省1位,山西省1位,天津市1位,安徽省1位,河南省1位和吉林省1位。均来自高等院校和附属医院,其中主任护师16位,教授1位,副主任护师49位,副教授4位,主管护师7位。

《世界华人消化杂志》是一本高质量的同行评议,开放获取和在线出版的一份学术刊物。我们真心欢迎消化内科,消化外科等领域从事护理学工作者积极宣传和踊跃投稿至《世界华人消化杂志》。请在线投稿,网址见: <http://www.baishideng.com/wcjd/ch/index.aspx>

《世界华人消化杂志》2014年收到自由投稿和约稿2192篇。出版手稿937篇(42.7%),退稿1220篇(55.7%)。邀请476位编委参与同行评议。

《世界华人消化杂志》被国际检索系统美国《化学文摘》(Chemical Abstracts, CA)、荷兰《医学文摘库/医学文摘(EMBASE/Excerpta Medica, EM)》和俄罗斯《文摘杂志(Abstract Journal, AJ)》收录。

《世界华人消化杂志》由百世登出版集团有限公司(Baishideng Publishing Group, BPG)编辑和出版。BPG主要从事43种国际性生物医学刊物的编辑和出版工作,包括旗舰刊物《世界胃肠病学杂志(World Journal of Gastroenterology, WJG)》。(郭鹏)

青海地区乙型肝炎感染者C/D基因型重组分布

黄维金, 辜文洁, 王佑春

黄维金, 辜文洁, 王佑春, 卫生部生物技术产品检定方法及其标准化重点实验室 北京市 100050

黄维金, 辜文洁, 王佑春, 中国食品药品检定研究院 北京市 100050

黄维金, 副研究员, 主要从事HBV、HIV诊断试剂和HIV及HPV疫苗的质量标准方面的研究。

基金项目: 十二五传染病重大专项课题基金资助项目, No. 2012ZX10004701.

作者贡献分布: 黄维金负责课题设计、基因分型检测和序列测定、文献查找、数据分析及论文撰写工作; 辜文洁负责血清学检测与基因型检测; 王佑春负责课题设计、数据分析及论文撰写。

通讯作者: 王佑春, 研究员, 100050, 北京市天坛西里2号, 中国食品药品检定研究院. wangyc@nifdc.org.cn
电话: 010-67095921

收稿日期: 2016-05-20
修回日期: 2016-07-15
接受日期: 2016-07-31
在线出版日期: 2016-09-18

Distribution of hepatitis B virus C/D recombinant genotypes in Qinghai Province

Wei-Jin Huang, Wen-Jie Gu, You-Chun Wang

Wei-Jin Huang, Wen-Jie Gu, You-Chun Wang, Key Laboratory of the Ministry of Health for Research on Quality and Standardization of Biotech Products, Beijing 100050, China

Wei-Jin Huang, Wen-Jie Gu, You-Chun Wang, National Institutes for Food and Drug Control, Beijing 100050, China

Supported by: National Science and Technology Major Project, No. 2012ZX10004701.

Correspondence to: You-Chun Wang, Researcher, National Institutes for Food and Drug Control, 2 Tiantanxili, Beijing

100050, China. wangyc@nifdc.org.cn

Received: 2016-05-20
Revised: 2016-07-15
Accepted: 2016-07-31
Published online: 2016-09-18

Abstract

To distinguish two forms of hepatitis B virus (HBV) C/D recombinant and investigate the distribution of HBV C/D recombinant genotypes in Qinghai Province.

METHODS

A total of 217 chronic HBV infected serum samples were collected from Qinghai Province. Two fragments of HBV, 535-1460 nt and 1779-2400 nt, were amplified and sequenced. The two forms of C/D recombinant were confirmed by the phylogenetic tree constructed based on 593-799 nt, 799-1450 nt and 1799-2400 nt. The samples of C/D recombinant were determined by INNO-LiPA HBV genotyping assay.

RESULTS

The distribution of HBV genotypes in Qinghai Province detected by the phylogenetic tree based on different fragments was as follows: CD1 (61.9%); CD2 (8.4%); C (27.0%) and B (2.8%). Ethnically, the C/D recombinant had a higher prevalence in Tibetan patients (91.5%) than in Han populations (62.6%). The distribution of HBV genotypes in Tibetan patients was significantly different from that in Han populations ($\chi^2 = 17.9$, $P < 0.01$). Clinically, there was no significant difference in viral load between Tibetan and Han populations ($F = 0.68$, $P > 0.05$), and between males and females.

背景资料

乙型肝炎病毒 (hepatitis B virus, HBV) 的基因型与乙型肝炎预后和疗效相关, HBV的基因型分布具有地区差异, 而HBV存在不同的重组株, 对HBV基因型分布和重组情况分析, 可以为该地区的HBV防控提供重要的数据。

同行评议者

龚作炯, 教授, 武汉大学人民医院感染科; 王友亮, 副研究员, 中国人民解放军军事医学科学院生物工程研究所

研究前沿

常规的HBV基因型分型方法不能鉴别不同的HBV基因重组株, 在青海、西藏等重组株流行较高的地区, 更应该注意分型方法或试剂的研究与选择, 以准确分析该地区的基因型特征。

There was no significant difference in HBeAg positive/negative ratios or HBV viral load between the C/D recombinant genotype and genotype C ($\chi^2 = 0.28$, $P > 0.05$; $t = 1.125$, $P > 0.05$). The majority (87.8%) of samples of C/D recombinant were reported to be genotype D by INNO-LiPA HBV genotyping assay.

CONCLUSION

The CD1 (10-799 nt) recombinant of HBV is the dominant genotype in Qinghai Province. The clinical outcomes of different C/D recombinant genotypes should be further studied, and the results of INNO-LiPA HBV genotyping assay should be reinterpreted in Qinghai Province.

© The Author(s) 2016. Published by Baishideng Publishing Group Inc. All rights reserved.

Key Words: Hepatitis B virus; Genotype; Recombination

Huang WJ, Gu WJ, Wang YC. Distribution of hepatitis B virus C/D recombinant genotypes in Qinghai Province. *Shijie Huaren Xiaohua Zazhi* 2016; 24(26): 3779-3789 URL: <http://www.wjgnet.com/1009-3079/full/v24/i26/3779.htm> DOI: <http://dx.doi.org/10.11569/wcjd.v24.i26.3779>

摘要

目的

区分D基因型重组类型, 了解青海地区乙型肝炎病毒(hepatitis B virus, HBV)感染者C/D基因型重组情况。

方法

收集217份青海地区慢性乙型肝炎感染者样品, PCR扩增535-1460 nt和1779-2400 nt 2个片段的乙型肝炎病毒基因序列, 分2区(593-799 nt、799-1450 nt和1799-2400 nt)构建进化树, 确定青海地区HBV基因重组类型。利用 INNO-LiPA HBV分型试剂检测青海地区的C/D基因型重组样品, 计算符合率。

结果

青海地区利用HBV不同区域进化树分型, 结果显示各基因型比例为CD1(61.9%)、CD2(8.4%)、C(27.0%)和B(2.8%)。基因型分布在藏族和汉族乙型肝炎感染者中的差异具有显著的统计学意义($\chi^2 = 17.9$, $P < 0.01$), 藏族乙型肝炎感染者中C/D基因型重组和C基因型比例为91.5.0%和8.5%; 在汉族中的比例为68.5%和32.3%。C/D基因型重组和C基因型HBV e抗原阴阳性的差异($\chi^2 = 0.28$, $P > 0.05$)以及病毒载量的差异($t = 1.125$,

$P > 0.05$)均没有统计学意义。C/D重组样品 INNO-LiPA分型试剂检测结果为D基因型的理论符合率为87.8%。

结论

青海地区乙型肝炎感染者以CD1(10-799 nt)基因型重组为主, 对其临床意义应进一步的研究分析。该地区的HBV分型检测应注意基因重组对分型试剂的影响。

© The Author(s) 2016. Published by Baishideng Publishing Group Inc. All rights reserved.

关键词: 乙型肝炎病毒; 基因型; 重组

核心提要: 青海地区乙型肝炎病毒(hepatitis B virus, HBV)基因型以CD基因型重组为主, 且存在两种重组类型, 在该地区藏族和汉族HBV感染者中的分布也具有显著的差异。

黄维金, 辜文洁, 王佑春. 青海地区乙型肝炎感染者C/D基因型重组分布. *世界华人消化杂志* 2016; 24(26): 3779-3789 URL: <http://www.wjgnet.com/1009-3079/full/v24/i26/3779.htm> DOI: <http://dx.doi.org/10.11569/wcjd.v24.i26.3779>

0 引言

我国是乙型肝炎病毒(hepatitis B virus, HBV)感染的高流行区, 1992年的调查显示我国1-59岁人群的乙型肝炎表面抗原(hepatitis B surface antigen, HBsAg)携带率为9.8%, 据此推算中国约有1.2亿人携带HBsAg。随着乙型肝炎疫苗纳入儿童计划免疫管理, 2006年的研究显示我国1-4岁儿童的HBsAg流行率已降到1.0%^[1,2], 已感染人群中至少15%-25%最终死于HBV 相关的肝病, 大部分为肝细胞癌^[3]。乙型肝炎的预后和抗病毒治疗效果与基因型有关^[4-6]。HBV根据核苷酸的同源性划分为A-I基因型^[7,8], 我国已发现的基因型有A、B、C、D和I。我国北部(长江以北)以C基因型为主, 南部以B基因型为主, D基因型主要分布在新疆、西藏, I基因型分布在我国广西^[7], 基因型分布具有地区和民族特点^[9,10]。青海地区的D基因型为C/D基因型重组^[9,11], 被区分为CD1和CD2两种类型^[9], CD1的10-799 nt为D基因型, 其他部分基因序列为C基因型; CD2的10-1499为D基因型, 其他部分基因序列为C基因型。HBV基因型检测试剂不能区分重组情况^[12], 本研究跨C/D基因型的重

表 1 217份青海地区乙型肝炎感染者的年龄性别分布

民族	n	男	女	年龄
藏族	59	39	19	34(6-68)
汉族	149	101	47	30(2-80)
回族	8	2	6	32(9-44)
蒙族	1	0	1	23
合计	217	142	73	31(2-80)

表 2 青海乙型肝炎感染者血清学指标和HBV核酸检测结果

血清学模式	n	男-女	年龄	病毒载量
I	11	9-2	35	1.57×10^4
II	22	14-8	30	2.21×10^4
III	88	70-17	31	5.29×10^6
IV	4	2-2	38	3.79×10^8

组位点扩增HBV基因序列, 分区构建进化树鉴别C/D基因重组类型, 对青海地区的HBV基因型进行了分析。

1 材料和方法

1.1 材料 2008-03采集自青海省传染病医院的乙型肝炎感染者血清217份, 样品长期保存在零下20℃, 其血清背景资料如表1。

1.2 方法

1.2.1 乙型肝炎标志物检测: 乙型肝炎的血清学标志物利用北京万泰生物药业股份有限公司生产的乙型肝炎五项ELISA诊断试剂, 按照各试剂的说明书操作。HBV核酸定量检测试剂采用深中山大学达安基因股份有限公司(达安基因)生产的乙型肝炎荧光定量PCR检测试剂盒检测, 操作均按照说明书进行。

1.2.2 HBV C/D基因型重组鉴别: 采用全血DNA试剂盒提取病毒DNA, 按照试剂说明书操作。C/D基因型重组鉴别的PCR片段扩增: 采用HU(5'TGCTCAAGGAACCTCTATG3')和HL(5'GGGTCGTCCGVGGGATTCA3')引物, 扩增包括重组位点两侧的序列(535-1460 nt), 重组位点两侧构建进化树分型, 鉴别两种重组类型CD1(10-799 nt)或CD2(10-1499 nt); 扩增1779-2400 nt的前C区, 扩增引物为PC1(5'GGCTGTAGGCATAAATTGGT3')和PC2(5'CTGCGAGGCGAGGGAGTTCTTCTTC3'), 鉴别C/D基因型重组和纯D基因型^[13]。PCR采用的Taq酶为

HotStar Taq DNA Polymerase。

1.2.3 序列分析划分基因型: 测序结果, 利用DNAStar软件包的MegAlign进行分析, 构建进化树划分基因型。根据青海地区C/D基因型重组存在CD1(10-799 nt)和CD2(10-1499 nt)两种类型, 如593-799 nt、799-1450 nt和1799-2400 nt均为C基因型, 则该序列为C基因型; 如果593-799 nt为D基因型, 799-1450 nt和1799-2400 nt为C基因型则为CD1; 如果593-799 nt和799-1450 nt均为D基因型, 1799-2400 nt为C基因型, 则为CD2; 如果593-799 nt, 799-1450 nt和1799-2400 nt均为D基因型, 则为未重组D基因型。

1.2.4 INNO-LiPA HBV Genotyping试剂基因分型: 对检测为C/D重组的样品, 利用INNO-LiPA HBV Genotyping作为对比试剂进行检测。INNO-LiPA HBV Genotyping试剂由比利时INNOGENETICS公司生产, 按试剂盒说明书进行操作, 扩增P基因B和C区的巢式PCR产物, 经反相膜杂交, 检测其基因型。

统计学处理 *t*检验、方差分析采用Statistic软件计算, 其他描述性统计数据利用Microsoft Office Excel或Graphpad prism5.0软件计算。

2 结果

2.1 青海地区HBV标志物和HBV DNA定量检测结果 由于部分血清量不足, 完成了125份样品的5项乙型肝炎血清学指标的检测。将血清学指标分为I-IV4种类型: I(HBsAg+、HBeAg-、HBeAb-、HBcAb+), II(HBsAg+、HBeAg-、HBeAb+、HBcAb+), III(HBsAg+、HBeAg+、HBeAb-、HBcAb+)和IV(HBsAg+、HBeAg+、HBeAb-、HBcAb-)。采用达安基因的HBV核酸定量试剂检测HBV DNA(表2)。

2.2 青海地区HBV基因型检测结果

2.2.1 分区构建进化树划分基因型的结果: 采用跨过重组区域的引物扩增HBV基因, 扩增PCR产物直接测序, 序列测定后, 分别构建593-799 nt、799-1450 nt和1799-2400 nt不同的区域的进化树, 划分基因型。基因进化树分型结果如图1。青海地区的基因分布为CD1(61.9%), CD2(8.4%), C(27.0%)和B(2.8%)。2份样品PCR扩增阴性, 未能分型。青海地区的HBV基因型主要以C/D重组基因型(70.2%)和C基因型为主, 两者合计约占97.2%。CD1和


□ 相关报道

已有多个报道青藏高原地区存在HBV重组株, 但是由于检测方法的差异或者未区分重组类型, 导致对于重组株的比例分布等数据差异较大, 本文区分了不同的重组类型, 结果更具有代表性。

创新盘点

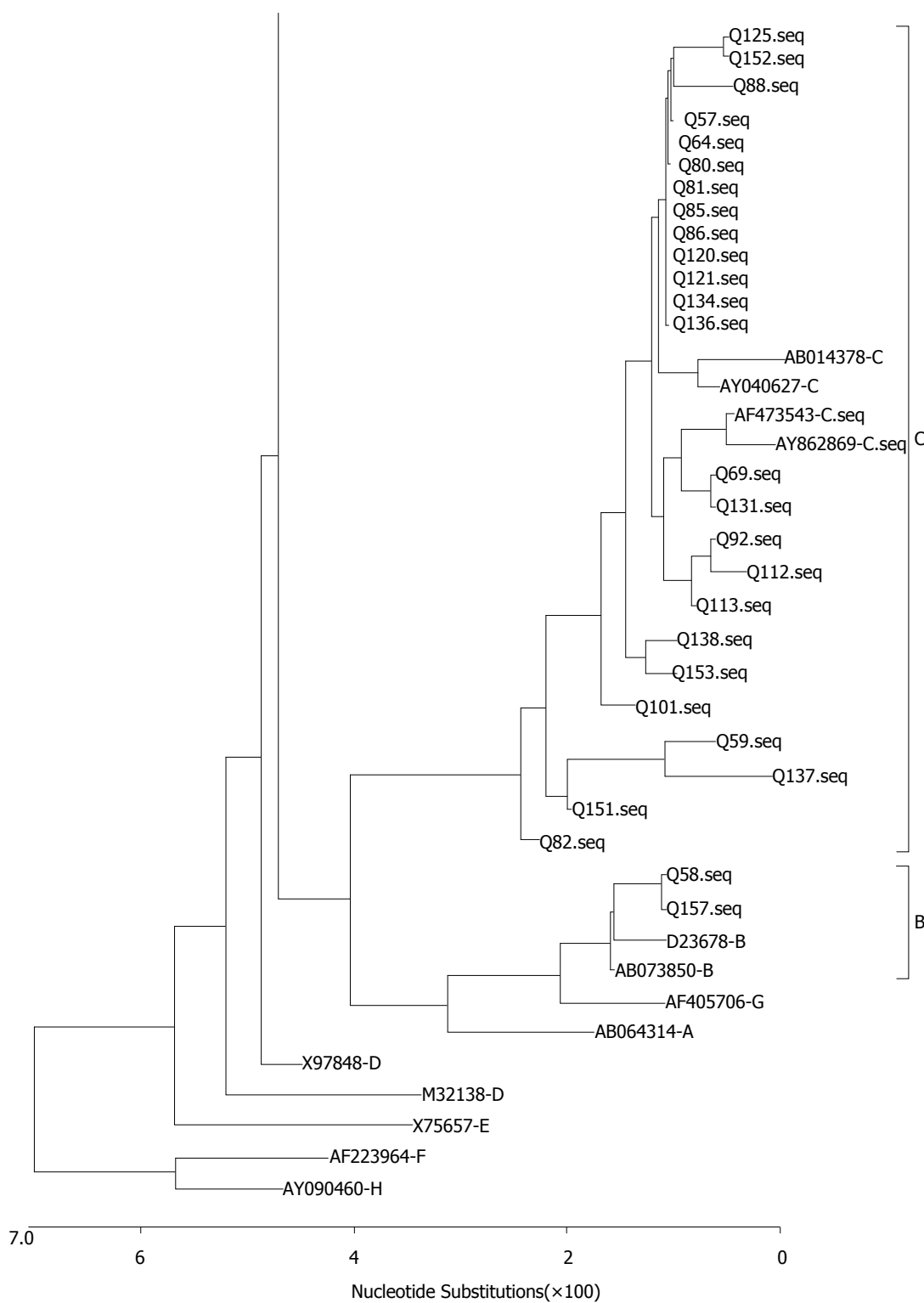
本文重点分析了青海的基因型重组情况, 所用方法可区分不同的重组类型, 为其他HBV 基因型重组研究提供了借鉴.

A



应用要点


研究发现HBV基因重组会影响基因型检测结果的准确性, 在HBV分型方法的研究和分型试剂的评价中引起重视.

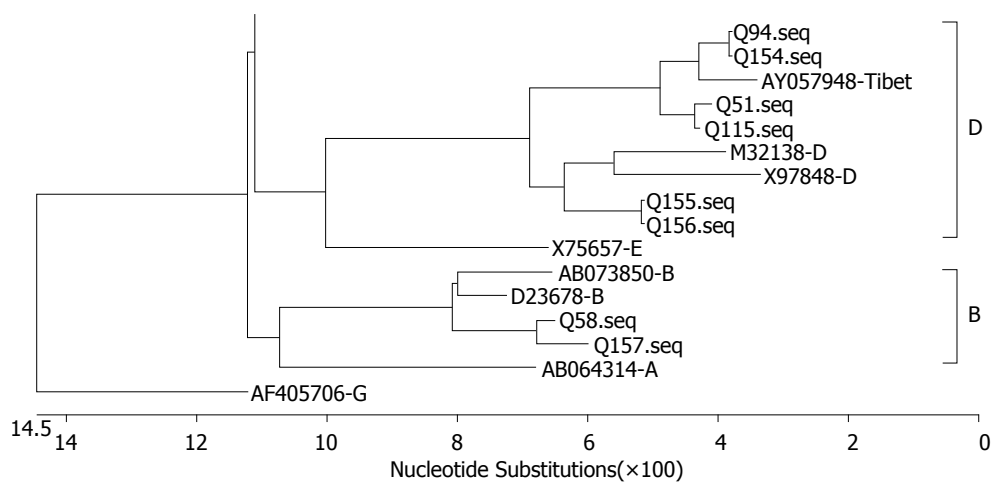


同行评价

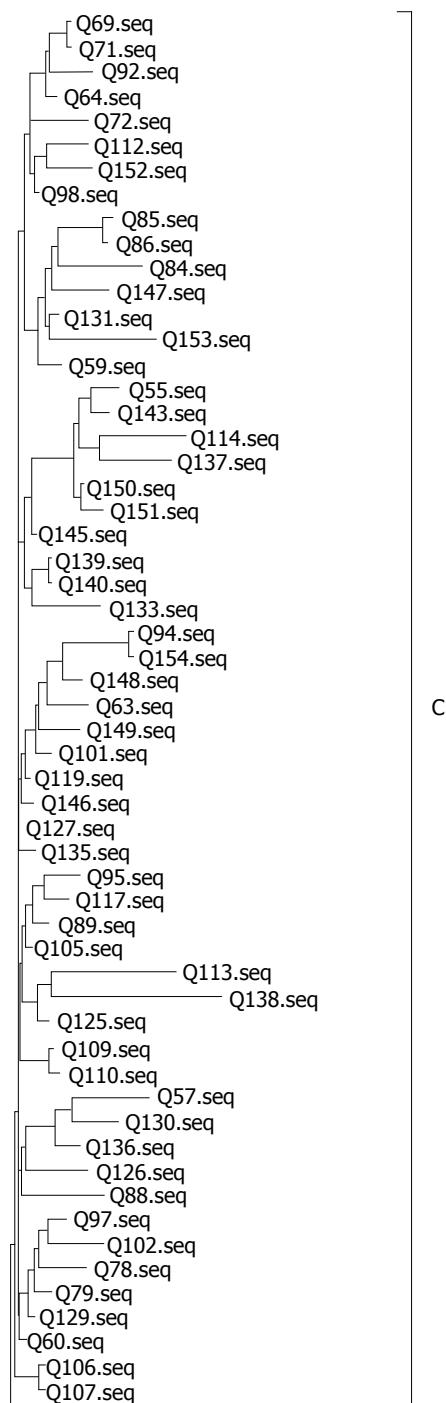
本文对HBV分子流行病学调查有重要的意义, 也为青海地区诊治和预防乙型肝炎提供理论依据.

B





C



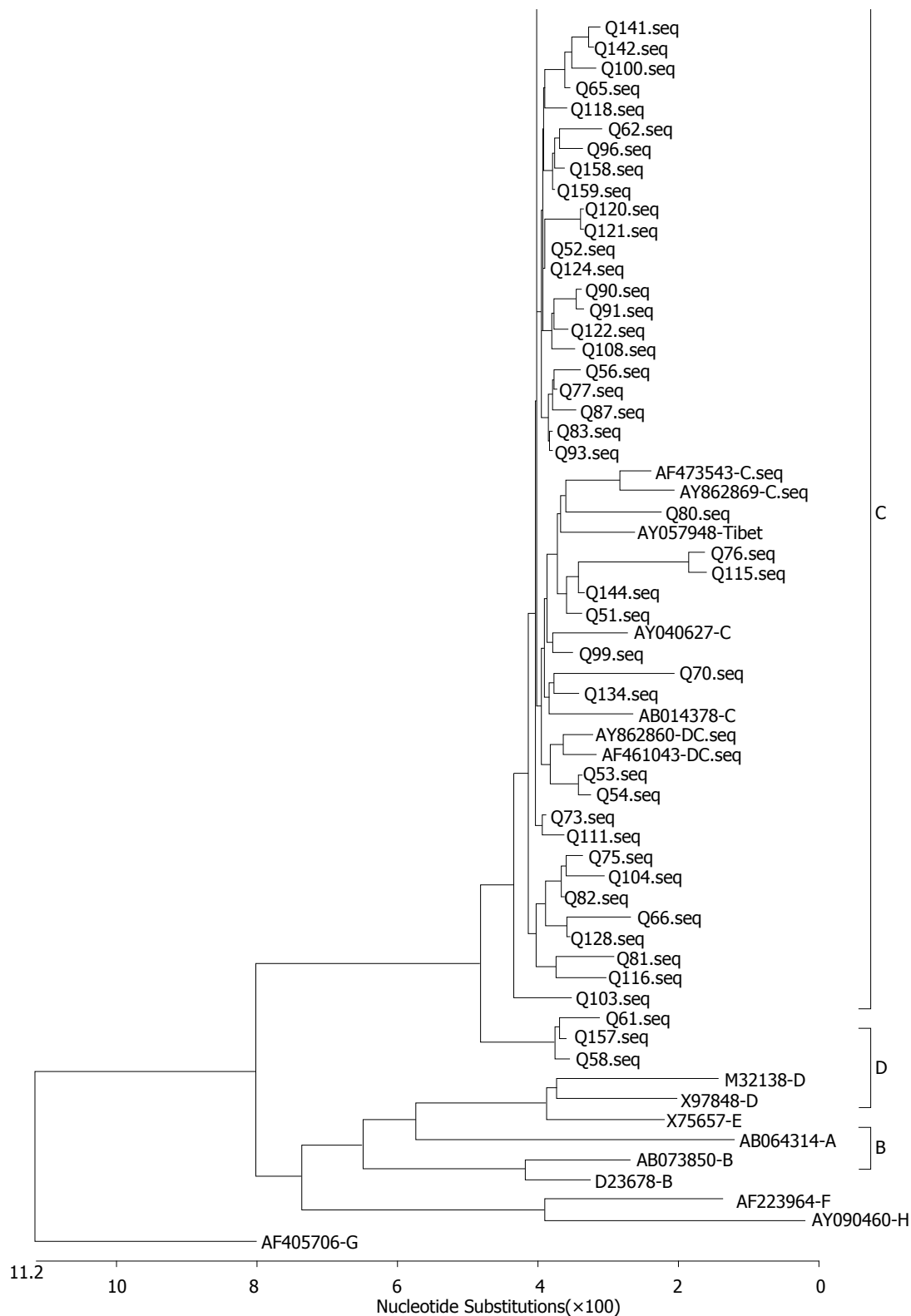


图 1 不同HBV基因区域的进化树分型结果. A: 593 - 799 nt基因进化树; B: 799 - 1450 nt基因进化树; C: 1799 - 2400 nt的基因进化树.

CD2占C/D重组株的比例分别为 88%和12%. 青海地区的B基因型均为Ba亚型. 如图1所示 Q58和Q157在前C区(1799-2400 nt)基因进化树分型为C基因型, 在其他区域为B基因型, 归为

Ba亚型. 2.2.2 INNO-LiPA基因型检测C/D重组株的结果: C/D重组株采用 INNO-LiPA基因型试剂检测, 按照INNO-LiPA试剂的检测区域, 理论上

表 3 不同基因型之间的血清学模式和病毒核酸载量的几何均数

基因型	血清学模式		病毒载量(IU/mL)
	I + II	III+IV	
C	5	18	1.85×10^6
C/D重组	26	70	1.13×10^6

应为D基因型. 实际检测结果87.8%为D基因型, 12.2%为CD基因型, 2.8%为其他基因型.

2.3 基因型的分布在不同民族之间的差异比较
基因型分布结果表现出了民族间的显著差异, 藏族中的C/D重组基因型和C基因型比例为91.5%和8.5%; 而汉族中的C/D重组基因型和C基因型比例分别为62.6%和32.3%, B基因型占4.1%; 回族中的C/D重组基因型和C基因型的比例分别为62.5%和37.5%. 不同民族之间基因型分布差异具有显著的统计学意义($\chi^2 = 17.9$, $P < 0.01$).

2.4 基因型与病毒载量和血清学模式的相关性
在藏族和汉族之间病毒载量的几何均数差异无显著的统计学意义($F = 0.68$, $P > 0.05$), 藏族男女之间和汉族男女的病毒载量差异均无显著的统计学意义($t = 3.55$, $P > 0.05$; $t = 0.549$, $P > 0.05$). C/D重组基因型感染者病毒载量低于C基因型感染者, 但差异无显著统计意义($t = 1.125$, $P = 0.25$). I 和 II 血清学模式为e抗原阴性, III和IV血清学模式为e抗原阳性, 按照e抗原阴阳性分组, C基因型和C/D重组基因型之间的e抗原差异没有显著的统计学意义($\chi^2 = 0.28$, $P > 0.05$)(表3).

3 讨论

关于青藏高原地区HBV基因型分布和C/D重组亚型的分布有不同的报告数据. 如果不区分C/D重组类型, 该地区的C/D重组株可被报告为D基因型. Zhou等^[9]研究发现青藏高原地区的乙型肝炎流行株为C/D基因型重组株, 占该地区乙型肝炎感染者的51.9%, 结果和曹占良等^[14]研究报告拉萨地区乙型肝炎感染者中D基因型占53.4%的比例类似, 后者未区分重组类型; 另外Zhou等^[9]报告青海地区C/D重组基因型比例为68.5%, 与本研究发现青海地区C/D重组基因型比例为70.2%的结果类似. Chen等^[15]研究结果显示西宁地区的D基因型比例为34/56(60.7%),

Chen等^[15]的研究也未区分重组类型. 以上研究均表明青藏高原地区以D基因型或C/D重组基因型为主, 但是这一结果与Zhang等^[16]的研究数据存在较大的差距, 后者报告该地区以C基因型为主, 占53.0%.

另外, 在C/D重组亚型分布方面也存在结果差异, Cui等^[17]首先在2002年报告了西藏地区的D基因型主要为一种新的C/D基因型重组类型, 即CD2重组株. 我们于2003年在青海藏民中分离出另外一种C/D基因型重组类型^[11], 即CD1重组株. 后来Zhou等^[9]研究发现CD1和CD2两种重组类型是青藏高原地区乙型肝炎感染者的主要基因型. 本研究结果也表明我国青海地区HBV感染者以CD1和CD2两种重组基因型为主, 占70.2%, 重组类型中又以CD1为主, 占C/D重组基因型的88%, 略低于Zhou等^[9]报告的92%, 也略低于我国其他研究者^[18]报告的青海同德地区C/D重组株比例为96.3%, 后者未区分重组类型. 以上结果均与Zhang等^[16]的研究结果存在较大差异, Zhang等^[16]研究发现C/D重组情况是该地区的少数情况, 占比为6.2%, 且为CD2重组类型. 分析不同研究分型结果差异的原因, 可能和样品选择及分型方法的差异有关. 本研究选择来自青海省传染病医院的样品, 具有青海地区的代表性, 对CD1和CD2重组类型采用HBV分区基因序列分析法进行鉴别, 考虑了HBV重组区域附近的整体基因序列情况, Zhou等^[9]采用的方法为PCR-RFLP法, 具有简单快速的特点, 由于考虑了重组基因型之间的个别保守位点, 对亚型检测有较好的区分能力, 但是不能准确区分特殊基因型^[19]. 相比之下, Zhang^[16]的结果和大多研究结果不太一致, 很可能是由于其扩增HBV的RT部分序列, 不能区分C/D基因型重组情况. 本研究的方法还可鉴别检测我国的B/C基因型重组情况, 结果显示青海地区B基因型比例为2.4%, 符合我国主要流行株特点, 在前核心区发生了和C基因型的重组, 为B基因型的Ba重组株^[20]. 对本研究检测C/D重组类型的样品, 采用了INNO-LiPA HBV分型试剂进行对比验证, INNO-LiPA HBV分型试剂是一种准确快速的分型试剂^[12,21], 已在我国获批上市, 用于临床乙型肝炎基因型检测. 但INNO-LiPA分型试剂不能区分C/D基因型重组的情况, C/D基因型重组的样品理论上检测均应为D基因型. 有报告

INNO-LiPA HBV分型试剂结果和测序结果的符合率为81%^[12]和82%^[21], 本研究对C/D重组株的检测结果显示与理论基因型D的检出符合率为87.8%, 表明该研究采用的分区构建进化树的方法准确性较好, 而且可准确区分CD重组情况和具体的重组类型。同样, 传统采用S基因划分基因型的方法也不能区别CD1和CD2两种重组类型, 对于青藏高原地区HBV基因型研究可以采用本研究方法或采用全因序列分析的方法更为准确^[12]。采用全基因序列分析的方法还可全面了解HBV基因序列特点^[22], 发现新的基因型重组情况^[2,11,23,24], 了解HBV的基因进化趋势^[25]。

很多研究^[4-6,26-29]表明, 不同HBV基因型感染后的预后和抗病毒治疗效果不同: 在急性感染慢性化的比例中, A、D基因型高于B、C基因型; HBeAg自发阴转在C、D基因型感染者中的比例低于A、B基因型; 基本核心区(basic core promoter, BCP)A1762T/G1764A突变联合前S基因缺失和高病毒滴度的情况在C基因型感染者中的比例高于B基因型HBV感染者; 单纯BCPA1762T/G1764A突变率在D基因型比A基因型高; 在严重的终末期肝脏疾病, 如HBV相关的原发性肝细胞癌中C和D基因型比例高。HBV基因型与治疗相关性研究中也发现, 对于干扰素治疗反应性有基因型之间的差异: A、B基因型好于C、D基因型; 核苷类似物抗病毒药物使用后, 发生聚合酶区变异的比例在B基因型亚组之间有不同, Ba组比Bj组出现的频率要高。所以检测HBV基因型对乙型肝炎感染者的预后估计和用药指导具有一定的临床意义^[4]。本研究对青海地区的C/D重组病毒的临床特点初步分析发现, 乙型肝炎感染者中C/D基因重组与C基因型之间e抗原阴/阳性和HBV病毒载量差异没有显著的统计学意义, 这与西藏拉萨的研究结果一致^[26], 可能与选择的样品为慢性感染者样品有关。为做好该地区的HBV防治工作, 获得更多与C/D基因重组相关的临床进展和预后信息, 值得对该地区HBV引起的肝癌、肝硬化病例进行深入分析, 比较C/D基因型重组分布, 以及对干扰素等治疗的反应情况。有报告C和D基因型的临床表现不同^[5], 且C和D基因型的感染者较B基因型易发生肝病进展, D基因型临床肝功能酶指标高于B和C基因型^[26], D基因型干扰素治疗效果差^[30]。由于本

研究的样品为保存血样, 未进行肝功能检测和临床HBV感染分期, 也有报告重组株的病毒滴度低于非重组株^[24], C/D基因型重组与C基因型HBV感染是否预后不同, 应进一步的积累数据, 深入分析。

志谢: 青海省传染病医院(青海省第四人民医院)检验科王芝主任等, 负责收集样品和整理样品信息。

4 参考文献

- Liang X, Bi S, Yang W, Wang L, Cui G, Cui F, Zhang Y, Liu J, Gong X, Chen Y, Wang F, Zheng H, Wang F, Guo J, Jia Z, Ma J, Wang H, Luo H, Li L, Jin S, Hadler SC, Wang Y. Reprint of: Epidemiological serosurvey of Hepatitis B in China—declining HBV prevalence due to Hepatitis B vaccination. *Vaccine* 2013; 31 Suppl 9: J21-J28 [PMID: 23948229 DOI: 10.1016/j.vaccine.2013.08.012]
- Cui Y, Jia J. Update on epidemiology of hepatitis B and C in China. *J Gastroenterol Hepatol* 2013; 28 Suppl 1: 7-10 [PMID: 23855289 DOI: 10.1111/jgh.12220]
- 庄辉. 乙型肝炎病毒基因型及其临床和流行病学意义. *首都公共卫生* 2007; 1: 1-4
- Lin CL, Kao JH. The clinical implications of hepatitis B virus genotype: Recent advances. *J Gastroenterol Hepatol* 2011; 26 Suppl 1: 123-130 [PMID: 21199523 DOI: 10.1111/j.1440-1746.2010.06541.x]
- 庄辉. 乙型肝炎流行病学研究进展. *中国医学前沿杂志* 2009; 1: 18-23
- 周晨浩, 任宁. 乙型肝炎病毒基因型与肝细胞癌发生发展的研究进展. *世界华人消化杂志* 2016; 24: 1688-1694
- Li GJ, Hue S, Harrison TJ, Yang JY, Chen QY, Wang XY, Fang ZL. Hepatitis B virus candidate subgenotype I1 varies in distribution throughout Guangxi, China and may have originated in Long An county, Guangxi. *J Med Virol* 2013; 85: 799-807 [PMID: 23508905 DOI: 10.1002/jmv.23533]
- Okamoto H, Tsuda F, Sakugawa H, Sastrosoewignjo RI, Imai M, Miyakawa Y, Mayumi M. Typing hepatitis B virus by homology in nucleotide sequence: comparison of surface antigen subtypes. *J Gen Virol* 1988; 69 (Pt 10): 2575-2583 [PMID: 3171552 DOI: 10.1099/0022-1317-69-10-2575]
- Zhou B, Xiao L, Wang Z, Chang ET, Chen J, Hou J. Geographical and ethnic distribution of the HBV C/D recombinant on the Qinghai-Tibet Plateau. *PLoS One* 2011; 6: e18708 [PMID: 21494570 DOI: 10.1371/journal.pone.0018708]
- Pourkarim MR, Amini-Bavil-Olyaei S, Kurbanov F, Van Ranst M, Tacke F. Molecular identification of hepatitis B virus genotypes/subgenotypes: revised classification hurdles and updated resolutions. *World J Gastroenterol* 2014; 20: 7152-7168 [PMID: 24966586 DOI: 10.3748/wjg.v20.i23.7152]
- 黄维金, 张华远, 王佑春, 林京香, 吴星, 周诚, 李河民. 乙型肝炎病毒全基因克隆及序列分析发现-D/C基因型重组株. *中华微生物学和免疫学杂志* 2003; 23: 418-422

- 12 Osiowy C, Giles E. Evaluation of the INNO-LiPA HBV genotyping assay for determination of hepatitis B virus genotype. *J Clin Microbiol* 2003; 41: 5473-5477 [PMID: 14662927 DOI: 10.1128/JCM.41.12.5473-5477.2003]
- 13 Thakur V, Kazim SN, Guptan RC, Malhotra V, Sarin SK. Molecular epidemiology and transmission of hepatitis B virus in close family contacts of HBV-related chronic liver disease patients. *J Med Virol* 2003; 70: 520-528 [PMID: 12794713 DOI: 10.1002/jmv.10426]
- 14 曹占良, 高英堂, 刘糟, 景丽, 吉宗, 刘彤, 刘持佳, 杜智. 基因芯片技术检测西藏拉萨地区的乙型肝炎病毒基因型. *世界华人消化杂志* 2007; 15: 3500-3506
- 15 Chen X, Gao J, Ji Z, Zhang W, Zhang L, Xu R, Zhang J, Li F, Li S, Hu S, Shang L, Shao Z, Yan Y. A description of the hepatitis B virus genomic background in a high-prevalence area in China. *Virol J* 2014; 11: 101 [PMID: 24884702 DOI: 10.1186/1743-422X-11-101]
- 16 Zhang Q, Liao Y, Chen J, Cai B, Su Z, Ying B, Lu X, Tao C, Wang L. Epidemiology study of HBV genotypes and antiviral drug resistance in multi-ethnic regions from Western China. *Sci Rep* 2015; 5: 17413 [PMID: 26612031 DOI: 10.1038/srep17413]
- 17 Cui C, Shi J, Hui L, Xi H, Zhuoma G. The dominant hepatitis B virus genotype identified in Tibet is a C/D hybrid. *J Gen Virol* 2002; 83: 2773-2777 [PMID: 12388813 DOI: 10.1099/0022-1317-83-11-2773]
- 18 张杰, 姜双应, 王学文, 王锋, 边涛, 牟振云, 张勇. 青海同德藏族人群感染HBV基因型、血清型调查. *中华实验和临床病毒学杂志* 2009; 23: 2-4
- 19 李可可, 刘莹, 姚品芳, 陈真, 王红, 李劲. 中国人群乙型肝炎病毒基因型不同方法和标准的比较. *世界华人消化杂志* 2014; 22: 2306-2316
- 20 Sugauchi F, Orito E, Ichida T, Kato H, Sakugawa H, Kakumu S, Ishida T, Chutaputti A, Lai CL, Ueda R, Miyakawa Y, Mizokami M. Hepatitis B virus of genotype B with or without recombination with genotype C over the precore region plus the core gene. *J Virol* 2002; 76: 5985-5992 [PMID: 12021331 DOI: 10.1128/JVI.76.12.5985-5992.2002]
- 21 房继莲, 魏来, 李若冰, 丛旭, 许军, Erwin Sablon, 王宇. INNO-LiPA乙型肝炎病毒基因分型方法的评价. *中华检验医学杂志* 2004; 27: 846-848
- 22 黄维金, 周诚, 王佑春, 张华远, 吴星, 梁争论, 李河民. 乙型肝炎病毒中国流行株B、C、D/C及A基因型的全基因克隆与序列分析. *世界华人消化杂志* 2009; 17: 2978-2983
- 23 Wang Z, Liu Z, Zeng G, Wen S, Qi Y, Ma S, Naoumov NV, Hou J. A new intertype recombinant between genotypes C and D of hepatitis B virus identified in China. *J Gen Virol* 2005; 86: 985-990 [PMID: 15784891 DOI: 10.1099/vir.0.80771-0]
- 24 Liao H, Li X, Liu Y, Xu Z, Huang P, Nian X, Liu X, Xu D. Intergenotype recombinant analysis of full-length hepatitis B virus genomes from 516 Chinese patients with different illness categories. *J Med Virol* 2016 Jun 22. [Epub ahead of print] [PMID: 27328656 DOI: 10.1002/jmv.24609]
- 25 Araujo NM. Hepatitis B virus intergenotypic recombinants worldwide: An overview. *Infect Genet Evol* 2015; 36: 500-510 [PMID: 26299884 DOI: 10.1016/j.meegid.2015.08.024]
- 26 曹占良, 高英堂, 吉宗, 刘持佳, 鲍布和, 赵金梅. 西藏拉萨地区乙型肝炎病毒基因型分布及与肝病的关系. *世界华人消化杂志* 2009; 17: 49-52
- 27 张磊, 张淑云. 乙型肝炎病毒的基因变异及其临床意义. *世界华人消化杂志* 2012; 20: 1644-1652
- 28 李彩东, 吴斌, 段正军, 田鹏飞. 兰州地区乙型肝炎病毒基因型分布与临床的相关性. *世界华人消化杂志* 2011; 19: 3520-3525
- 29 Tong S, Revill P. Overview of hepatitis B viral replication and genetic variability. *J Hepatol* 2016; 64: S4-S16 [PMID: 27084035 DOI: 10.1016/j.jhep.2016.01.027]
- 30 Tian Q, Jia J. Hepatitis B virus genotypes: epidemiological and clinical relevance in Asia. *Hepatol Int* 2016 Jun 14. [Epub ahead of print] [PMID: 27300749 DOI: 10.1007/s12072-016-9745-2]

编辑: 于明茜 电编: 李瑞芳



ISSN 1009-3079 (print) ISSN 2219-2859 (online) DOI: 10.11569 © 2016 Baishideng Publishing Group Inc. All rights reserved.

• 消息 •

《世界华人消化杂志》栏目设置

本刊讯 本刊栏目设置包括述评, 基础研究, 临床研究, 焦点论坛, 文献综述, 研究快报, 临床经验, 病例报告, 会议纪要. 文稿应具科学性、先进性、可读性及实用性, 重点突出, 文字简练, 数据可靠, 写作规范, 表达准确.

干扰素治疗轮状病毒肠炎有效性和安全性的Meta分析

李兴川, 王松, 张妮, 周永宁

■背景资料

病原学证实, 我国婴幼儿秋季腹泻病例中的40%-60%以上由轮状病毒引起。轮状病毒肠炎可导致部分患儿重度脱水、休克、甚至死亡。

李兴川, 周永宁, 兰州大学第一医院消化内科 甘肃省兰州市 730000

王松, 兰州大学第一医院放疗科 甘肃省兰州市 730000

张妮, 兰州大学第二医院儿科 甘肃省兰州市 730030

李兴川, 硕士, 主要从事儿科消化系统疾病研究。

作者贡献分布: 李兴川与王松负责文献检索, 文献质量评价提取资料及论文撰写; 张妮与李兴川负责论文的数据分析与文献审核; 周永宁负责论文的审阅与修改。

通讯作者: 周永宁, 教授, 主任医师, 博士生导师, 730000, 甘肃省兰州市东岗西路1号, 兰州大学第一医院。
yongningzhou@sina.com.cn
电话: 0931-8356872
传真: 0931-8356872

收稿日期: 2016-06-26
修回日期: 2016-07-19
接受日期: 2016-08-15
在线出版日期: 2016-09-18

Efficacy and safety of interferon for treating rotavirus enteritis: A meta-analysis

Xing-Chuan Li, Song Wang, Ni Zhang, Yong-Ning Zhou

Xing-Chuan Li, Yong-Ning Zhou, Department of Gastroenterology, The First Hospital of Lanzhou University, Lanzhou 730000, Gansu Province, China

Song Wang, Department of radiotherapy, The First Hospital of Lanzhou University, Lanzhou 730000, Gansu Province, China

Ni Zhang, Department of pediatrics, The Second Hospital of Lanzhou University, Lanzhou 730030, Gansu Province, China

Correspondence to: Yong-Ning Zhou, Professor, Chief Physician, The First Hospital of Lanzhou University,

No. 1 Donggang West Road, Lanzhou 730000, Gansu Province, China. yongningzhou@sina.com.cn.

Received: 2016-06-26

Revised: 2016-07-19

Accepted: 2016-08-15

Published online: 2016-09-18

Abstract

AIM

To systematically review the efficacy and safety of interferon for treating rotavirus enteritis.

METHODS

We searched the databases including PubMed, EMBASE, The Cochrane Library, CBM, CNKI, and WanFang Data for collecting randomized controlled trials (RCTs) about interferon for treating rotavirus enteritis from the inception of databases to April 2016. Two of the authors assessed trial eligibility and risk of bias, extracted and analyzed the data by using Revman5.2 and Stata12.0 software.

RESULTS

Twenty-two trials, enrolling 2135 children, met our inclusion criteria. The results of meta-analysis showed that, compared with the control group (conventional therapy group), the interferon group had a higher total effective rate (RR = 1.33, 95%CI: 1.19-1.48, $P < 0.00001$) and shorter time to fever relief [MD = -0.90, 95%CI: -1.17-(-0.63), $P < 0.00001$], time to diarrhea relief [MD = -1.66, 95%CI: -2.10-(-1.22), $P < 0.00001$], and length of hospital stay [MD = -1.46, 95%CI: -1.83-(-1.08), $P < 0.00001$]. There was no significant difference in the rate of adverse reactions between the two groups.

□同行评议者

高峰, 副教授, 新疆维吾尔自治区乌鲁木齐市, 新疆维吾尔自治区人民医院消化科; 刘杰民, 主任医师, 贵州省人民医院消化内镜科

CONCLUSION

Using interferon to treat rotavirus enteritis is an effective and safe therapeutic method. However, with the impact of the quality of the included studies, our findings should be confirmed by more high-quality RCTs.

© The Author(s) 2016. Published by Baishideng Publishing Group Inc. All rights reserved.

Key Words: Interferon; Rotavirus enteritis; Systematic review; Meta-analysis; Randomized controlled trial

Li XC, Wang S, Zhang N, Zhou YN. Efficacy and safety of interferon for treating rotavirus enteritis: A meta-analysis. *Shijie Huaren Xiaohua Zazhi* 2016; 24(26): 3790-3798 URL: <http://www.wjgnet.com/1009-3079/full/v24/i26/3790.htm> DOI: <http://dx.doi.org/10.11569/wjcd.v24.i26.3790>

摘要

目的

系统评价干扰素治疗轮状病毒肠炎的有效性及安全性。

方法

计算机检索PubMed, EMBASE, the Cochrane Library, CBM, CNKI, WanFang Data数据库, 搜集干扰素治疗轮状病毒肠炎的相关随机对照试验(randomized controlled trials, RCT), 检索时限均从建库至2016-04。由2位评价员独立筛选文献, 提取资料并评价纳入研究的偏倚风险后, 采用Revman5.2及Stata12.0软件进行Meta分析。

结果

共纳入22个RCT, 共计2135例患儿。Meta分析结果显示: 干扰素组的总有效率高于对照组(90.5% vs 66.4%, $RR = 1.33$, 95%CI: 1.19-1.48, $P < 0.00001$), 退热时间[MD = -0.90, 95%CI: (-1.17, -0.63), $P < 0.00001$], 止泻时间[MD = -1.66, 95%CI: (-2.10, -1.22), $P < 0.00001$], 住院时间[MD = -1.46, 95%CI: (-1.83, -1.08), $P < 0.00001$]均短于对照组, 差异有统计学意义; 两组的不良反应发生率无统计学差异。

结论

干扰素在轮状病毒肠炎治疗中应用是一种有效和安全的新治疗方法, 但受纳入研究质量的影响, 仍需后续纳入高质量随机对照试验进一步证实。

© The Author(s) 2016. Published by Baishideng Publishing Group Inc. All rights reserved.

关键词: 干扰素; 轮状病毒肠炎; 系统评价; Meta分析; 随机对照试验

核心提要: 传统观念认为轮状病毒肠炎是一种自限性疾病, 无特异性治疗药物, 主要采用纠正水与电解质紊乱及对症治疗。但是, 作者通过纳入22篇涉及2135名患儿的随机对照研究Meta分析结果显示干扰素治疗轮状病毒肠炎较常规治疗方法能提高总有效率, 减少退热时间, 止泻时间及住院时间, 而不良反应与常规治疗方法无差别。

李兴川, 王松, 张妮, 周永宁. 干扰素治疗轮状病毒肠炎有效性和安全性的Meta分析. *世界华人消化杂志* 2016; 24(26): 3790-3798 URL: <http://www.wjgnet.com/1009-3079/full/v24/i26/3790.htm> DOI: <http://dx.doi.org/10.11569/wjcd.v24.i26.3790>

0 引言

轮状病毒是5岁以下儿童严重胃肠炎最常见的病原之一。5岁以下因腹泻住院的儿童中, 轮状病毒所致腹泻占32%-50%^[1]。虽然轮状病毒肠炎具有自限性, 但仍能导致部分患儿重度脱水, 休克, 甚至死亡。目前临床上常规治疗轮状病毒的药物主要有病毒唑, 阿昔洛韦, 喜炎平, 炎琥宁, 西咪替丁, 思密达等。近年来多项临床研究发现干扰素有减轻腹泻症状及腹泻持续时间的作用, 但这些研究样本量小, 且结论存在不一致性, 因此我们采用Meta分析方法综合评价干扰素治疗轮状病毒肠炎的有效性及安全性, 为临床治疗提供循证医学证据。

1 材料和方法

1.1 材料 计算机检索PubMed, EMBASE, the Cochrane Library, CBM, CNKI, WanFang Data数据库, 搜集干扰素治疗轮状病毒肠炎的相关随机对照试验(randomized controlled trials, RCT), 检索时限均从建库至2016-04。英文检索词包括: interferon, INF, interferon alpha, type 1 interferon, virus interferon, interferon regulatory factor, rotavirus enteritis, rotavirus diarrhea, rotavirus infection, rotavirus gastroenteritis, human rotavirus; 中文检索词包括: 干扰素, 轮状病毒肠炎。

研究前沿

近年来多项临床研究发现干扰素有减轻腹泻症状及腹泻持续时间的作用, 但这些研究样本量小, 且结论存在不一致性, 因此作者对公开发表的关于干扰素治疗轮状病毒肠炎的临床随机对照研究进行Meta分析, 论证其临床应用的有效性及其安全性。

□ 相关报道

李慧的关于干扰素治疗轮状病毒肠炎临床随机对照研究表明干扰素组总有效率高于对照组, 退热时间和止泻时间短于对照组, 且未发现不良反应, 值得临床推广。

1.2 方法

1.2.1 纳入标准: (1) RCT; (2) 研究对象符合以下诊断标准: ①大便性状改变, 呈稀便, 水样便, 黏液便或脓血便; 大便次数比平时增多; ②病程在2 wk以内; ③实验室轮状病毒病原学检测阳性^[2]; (3) 纳入研究干预措施: 实验组在常规治疗基础上给予肌肉注射干扰素, 对照组采用常规治疗; (4) 纳入研究包含如下结局指标: 总有效率、退热时间、止泻时间、住院时间、不良反应。总有效率 = 显效率 + 有效率。疗效判定标准: ①显效: 经治疗72 h大便性状及次数恢复正常, 症状消失; ②有效: 治疗72 h大便性状及次数明显好转, 症状改善; ③无效: 治疗72 h大便性状及次数无好转甚至恶化^[2]; (5) 纳入研究为公开发表的中文或英文文献。

1.2.2 排除标准: (1) 重复发表的文献; (2) 不符合轮状病毒肠炎诊断标准; (3) 干扰素给药途径不符, 未说明剂量及疗程; (4) 结局指标不符; (5) 非RCT; (6) 病例资料描述不清楚, 原始资料不完整。

1.2.3 文献筛选, 资料提取和纳入研究的偏倚风险评价: 由两名评价员(李兴川和王松)独立按照纳入及排除标准进行文献筛选和资料提取, 资料提取内容包括文献题目, 作者, 发表时间, 研究对象, 分组, 干预措施, 结局指标。如遇到分歧, 通过讨论表决或交由第3位评价员(周永宁)裁决。纳入研究的偏倚风险评价采用Cochrane系统评价员手册针对RCT偏倚风险评估工具进行评价。

统计学处理 本研究采用RevMan5.2软件进行Meta分析。本研究结局变量总有效率为计数资料, 采用相对危险度RR为效应指标, 同时给出点估计值和95%CI; 止泻时间, 退热时间, 住院时间为计量资料, 采用mean±SD为效应指标。首先用 χ^2 检验分析各研究间的异质性(检验水准 $\alpha = 0.1$), 并结合 I^2 定量判断各研究间异质性大小。若各研究异质性无统计学差异, 则采用固定效应模型进行Meta分析, 若各研究异质性有统计学差异, 则进一步分析异质性来源, 采用亚组分析或敏感性分析等方法处理。本研究中我们按照干扰素种类进行亚组分析。发表偏倚首先绘制漏斗图定性分析, 然后应用统计软件Stata12.0软件进行Egger回归法和Begg秩相关法定量检测, 检验水准 $\alpha = 0.05$ 。

2 结果

2.1 文献检索结果及纳入研究一般情况 初步检出相关文献487篇, 经阅读题目, 摘要及全文后, 根据纳入和排除标准, 最终筛选出符合本研究文献22篇, 累计2135例患儿。纳入研究基本特征如表1^[3-24], 偏倚风险评价结果如表2。

2.2 Meta分析结果

2.2.1 总有效率: 纳入的研究中有18个研究^[3-8,11-16,18,19-24]报告了总有效率, 共1848例患儿。随机效应模型Meta分析结果提示, 干扰素治疗组的总有效率明显高于对照组(90.5% vs 66.4%), 差异具有统计学意义(RR = 1.33, 95%CI: 1.19-1.48, $P < 0.00001$)。但异质性检验结果提示 $I^2 = 81\%$, 研究间存在较大的异质性, 我们进一步按照干扰素不同亚型进行亚组分析, 使用干扰素 α -1b治疗研究有10篇, 异质性检验卡方 $\chi^2 = 32.18$, $P > 0.1$, $I^2 = 72\%$, 各研究间仍有较大异质性, 结果提示干扰素 α -1b治疗组的总有效率明显高于对照组(89.8% vs 64.7%), 差异具有统计学意义(RR = 4.79, 95%CI: 3.55-6.48, $P < 0.00001$); 使用干扰素 α -2b治疗研究有3篇, 异质性检验 $\chi^2 = 0.46$, $P > 0.1$, $I^2 = 0\%$, 各研究间不存在异质性, 结果提示干扰素 α -2b治疗组的总有效率明显高于对照组(95.9% vs 71.5%), 差异具有统计学意义(RR = 11.11, 95%CI: 4.19-29.48, $P < 0.00001$)(图1A); 敏感性分析提示剔除任何一项研究对结果影响不大, 结果较为稳健。

2.2.2 退热时间: 纳入的研究中有12个研究^[6,9,10,12,13,16-19,21,22,24]报告了退热时间, 共1036例患儿。随机效应模型Meta分析结果提示, 干扰素治疗组的退热时间较对照组短, 差异具有统计学意义[MD = -0.90, 95%CI: -1.17-(-0.63), $P < 0.00001$]。但异质性检验结果提示 $I^2 = 89\%$, 研究间存在较大的异质性, 故进一步按照干预措施进行亚组分析, 提示干扰素 α -1b组及干扰素 α -2b组退热时间比对照组短(图1B)。敏感性分析提示剔除任何一项研究对结果影响不大, 结果较为稳健。

2.2.3 止泻时间: 纳入的研究中有16个研究^[6,9,10,12-24]报告了止泻时间, 共1580例患儿。随机效应模型Meta分析结果提示, 干扰素治疗组的止泻时间较对照组短, 差异具有统计学意义[MD = -1.66, 95%CI: -2.10-(-1.22), $P < 0.00001$]。

表 1 纳入研究的基本特征

纳入研究	例数 (T/C)	年龄	干预措施		组间可比性	结局指标 ⁴
			治疗组	对照组		
邓向红等 ^[3] 1996	33/22	0-2岁	干扰素 α 10万U im qd 2-3 d+ 对症治疗 ²	对症治疗	未提及	<p>创新盘点</p> <p>目前关于干扰素治疗轮状病毒肠炎的有效性 & 安全性的荟萃分析尚未见报道, 本文首次采用Meta分析方法评价干扰素治疗轮状病毒肠炎的有效性及安全性。</p>
雷玉等 ^[4] 1997	30/30	8.7 mo ¹	干扰素 α 50万U im qd 7 d+ 常规治疗 ³	常规治疗	可比	
陈邦安等 ^[5] 1998	100/100	6岁	干扰素 α -1b100万U im qd 3-5 d+对症治疗	SMZco溶液或黄连素+对症治疗	可比	
李强等 ^[6] 1998	45/35	4 mo-2.8岁	人白细胞干扰素10万U im qd 3 d+对症治疗	病毒唑+对症治疗	可比	
刘文彬等 ^[7] 1998	35/35	1 mo-2.2岁	干扰素5万U im qd 7 d+常 规治疗	常规治疗	可比	
胡从秀等 ^[8] 1998	42/47	2 mo-1.5岁	人白细胞干扰素100万U im 3 d+常规治疗	抗生素+常规治疗	未提及	
陈王利等 ^[9] 2000	20/20	8 mo-2岁	干扰素 α -2b 50万U im 1次 +常规治疗	常规治疗	可比	
汪叶红等 ^[10] 2002	49/49	6 mo-3岁	干扰素 α -1b<1岁60-80万U, 1岁100万U/次 im qd 2-3 d+ 氯丙嗪0.5 mg/kg im 1次+ 对症治疗	病毒唑+对症治疗	可比	
朱凤兰等 ^[11] 2004	43/38	6 mo-2岁	干扰素 α -2b<1岁50万U, 1-2岁100万U im qd 3 d+ 常规治疗	病毒唑+常规治疗	可比	
龙晓玲等 ^[12] 2004	89/74	6 mo-3岁	干扰素 α -1b每次8万U/kg im qd 5 d+对症治疗	对症治疗	可比	
徐樾巍等 ^[13] 2005	65/54	2 mo-2岁	干扰素 α -1b 6 μ g/次 im qd 3 d+对症治疗	病毒唑+对症治疗	可比	
秦桂云等 ^[14] 2005	60/60	11.2 mo \pm 4.7 mo ¹	干扰素 α -1b<1岁60-80万U, >1岁100万U/次 im qd 2-3 d+ 思密达+对症治疗	病毒唑+对症治疗	可比	
肖贞等 ^[15] 2005	62/64	11.5 mo ¹	干扰素 α -1b 100万U/次 im qd 3 d+常规治疗+保肝治疗	常规治疗+保肝治疗	可比	
李慧等 ^[16] 2007	55/53	5 mo-2岁	干扰素 α -1b 6 μ g/次 im qd 3 d+对症治疗	病毒唑+对症治疗	可比	
黄玲玲等 ^[17] 2007	48/50	6 mo-3岁	干扰素 α -2每天1.5万U/kg im bid 3-5 d+常规治疗	常规治疗	可比	
周莉等 ^[18] 2007	28/28	8 mo-2岁	干扰素 α -2b 2岁50万U, >2 岁100万U/次 im qd 3-5 d+对 症治疗	阿昔洛韦+对症治疗	可比	
王玉杰等 ^[19] 2008	26/25	1 mo-1.5岁	干扰素 α -1b 6 μ g/次 im qd 3 d+对症治疗	病毒唑+对症治疗	可比	
江蕙芸等 ^[20] 2008	89/74	6 mo-3岁	干扰素 α -1b每次8万U/kg im qd 3 d+对症治疗	对症治疗	可比	
施传娥等 ^[21] 2010	50/50	3 mo-2岁	干扰素 α -1b每次5-10万 U/kg im qd 3 d+对症治疗	病毒唑+对症治疗	可比	
陆庆军等 ^[22] 2011	34/34	6 mo-3岁	干扰素 α -1b 6 μ g/次 im qd 3 d+对症治疗	阿昔洛韦+对症治疗	可比	
孙军英等 ^[23] 2011	50/48	6 mo-2岁	干扰素 α -2b每次5-10万 U/kg im 3-5 d+对症治疗	病毒唑+对症治疗	可比	
邹胜群等 ^[24] 2015	46/46	5 mo-2岁	干扰素 α -1b 6 μ g/次 im qd 3 d+对症治疗	病毒唑+对症治疗	可比	

¹纳入研究仅报告了平均年龄; ²对症治疗: 补液纠正脱水, 纠正电解质及酸碱失衡, 保护肠黏膜, 退热等治疗; ³常规治疗: 使用喜炎平, 炎琥宁, 病毒唑, 阿昔洛韦等临床常用的对病毒复制有抑制作用的中药或西药; ⁴结局指标: 总有效率; 退热时间; 止泻时间; 住院时间; 不良反应。

应用要点

本文研究发现干扰素治疗轮状病毒肠炎较常规治疗方法能提高总有效率, 减少退热时间, 止泻时间及住院时间, 而不良反应与常规治疗方法无差别, 因此干扰素治疗轮状病毒肠炎具有一定的临床应用价值.

表 2 纳入研究的偏倚风险评价

纳入研究	随机方法	分配隐藏	盲法	结果数据的完整性
邓向红等 ^[3] 1996	未提及	未提及	未提及	完整
雷玉等 ^[4] 1997	未提及	未提及	未提及	完整
陈邦安等 ^[5] 1998	未提及	未提及	未提及	完整
李强等 ^[6] 1998	未提及	未提及	未提及	完整
刘文彬等 ^[7] 1998	未提及	未提及	未提及	完整
胡从秀等 ^[8] 1998	未提及	未提及	未提及	完整
陈王利等 ^[9] 2000	未提及	未提及	未提及	完整
汪叶红等 ^[10] 2002	未提及	未提及	未提及	完整
朱凤兰等 ^[11] 2004	未提及	未提及	未提及	完整
龙晓玲等 ^[12] 2004	未提及	未提及	未提及	完整
徐樾巍等 ^[13] 2005	随机数字表	未提及	未提及	完整
秦桂云等 ^[14] 2005	随机数字表	未提及	未提及	完整
肖贞等 ^[15] 2005	未提及	未提及	未提及	完整
李慧等 ^[16] 2007	未提及	未提及	未提及	完整
黄玲玲等 ^[17] 2007	未提及	未提及	未提及	完整
周莉等 ^[18] 2007	未提及	未提及	未提及	完整
王玉杰等 ^[19] 2008	未提及	未提及	未提及	完整
江蕙芸等 ^[20] 2008	未提及	未提及	未提及	完整
施传娥等 ^[21] 2010	未提及	未提及	未提及	完整
陆庆军等 ^[22] 2011	未提及	未提及	未提及	完整
孙军英等 ^[23] 2011	未提及	未提及	未提及	完整
邹胜群等 ^[24] 2015	未提及	未提及	未提及	完整
孙军英等 ^[23] 2011	未提及	未提及	未提及	完整
邹胜群等 ^[24] 2015	未提及	未提及	未提及	完整

表 3 发表偏倚Begg检测和Egger检测结果

结局指标	Begg's Test		Egger's test	
	z	Pr> z	t	P> t
总有效率	3.64	0.000	3.81	0.002
热退时间	1.85	0.064	-2.23	0.050
止泻时间	2.39	0.017	-4.11	0.001

但异质性检验结果提示 $I^2 = 95\%$, 研究间存在较大的异质性, 故进一步按照干预措施进行亚组分析, 结果显示干扰素 α -1b组及干扰素 α -2b组止泻时间较对照组短(图1C). 敏感性分析提示剔除任何一项研究对结果影响不大, 结果较为稳健.

2.2.4 住院时间: 纳入的研究中仅有4篇^[6,9,17,19]报告了住院时间, 共269例患儿. 随机效应模型Meta分析结果提示, 干扰素治疗组的住院时间较对照组短, 差异具有统计学意义[MD = -1.46, 95%CI: -1.83-(-1.08), $P<0.00001$](图1D).

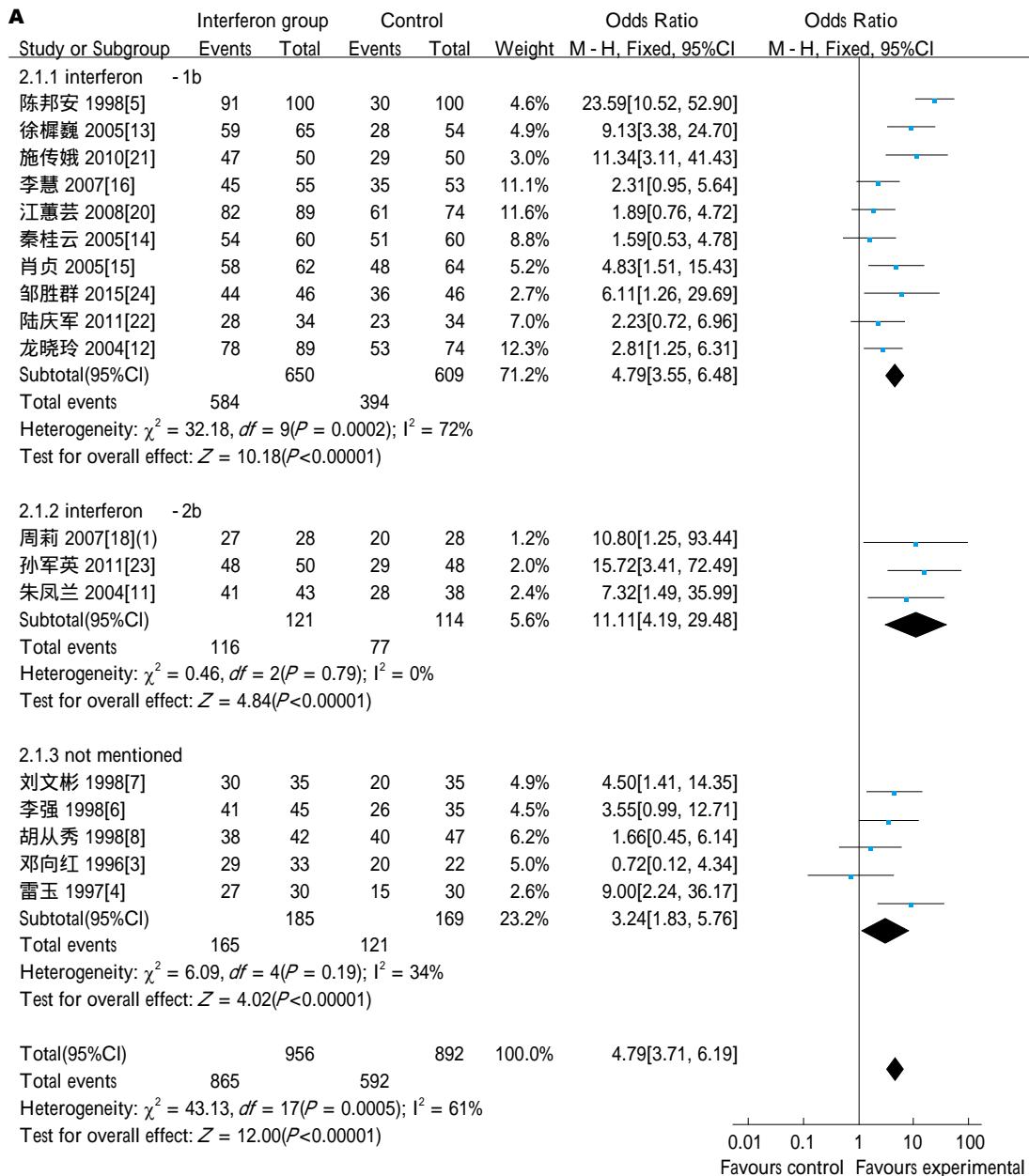
2.2.5 不良反应: 纳入的研究中仅有4篇^[8,13,20,23]报告了不良反应. 随机效应模型Meta分析结果

提示, 干扰素治疗组的不良反应发生率与对照组比较差异无统计学意义, ($RR = 2.87$, 95%CI: 0.25-32.56, $P = 0.4$)(图1E).

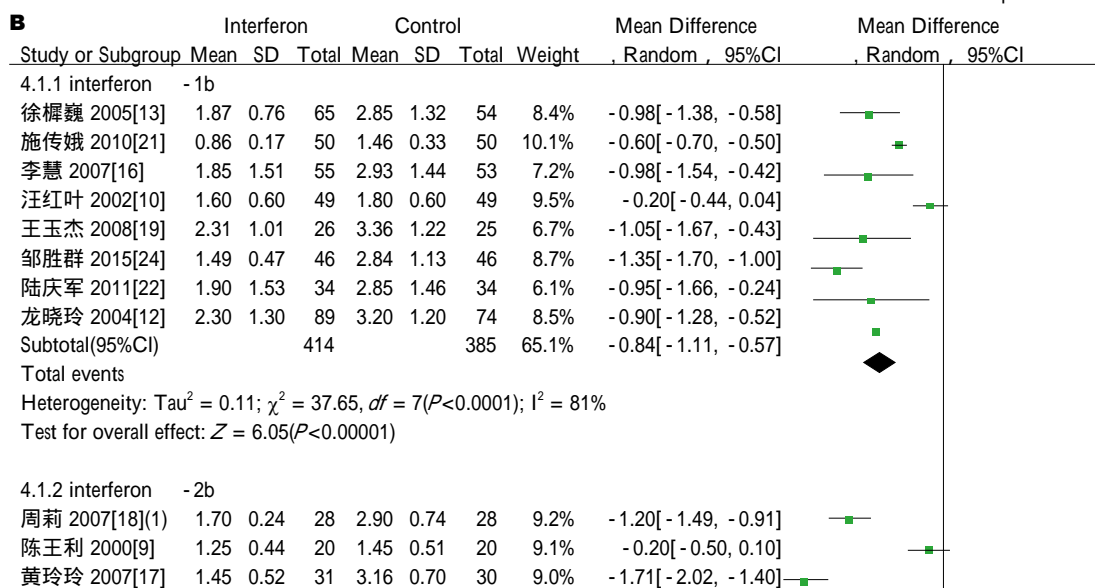
2.3 发表偏倚 首先对总有效率, 退热时间, 止泻时间3个结局指标采用漏斗图定性检测发表偏倚, 然后进一步采用Begg秩相关法和Egger回归法定量检测发表偏倚, 提示上述3项结局指标均存在发表偏倚(表3).

3 讨论

轮状病毒是呼肠孤病毒科中的一属, 病毒基因组含11个分节段的双链RNA片段, 根据血清学反应将轮状病毒分为不同的组, 目前研究发现A-G 7个组, 其中A组轮状病毒主要引起婴幼儿腹泻^[25]. 干扰素是一种具有抗病毒, 抗增殖和免疫调节功能的细胞因子, 通过与不同受体结合激发不同的信号转导通路, 从而刺激下游效应蛋白(2', 5'-寡聚腺苷酸合成酶、蛋白激酶、ISG15)的产生. 这些效应蛋白通过抑制病毒转录, 降解病毒RNA, 抑制翻译和修饰蛋白的功能来抑制病毒复制^[26].

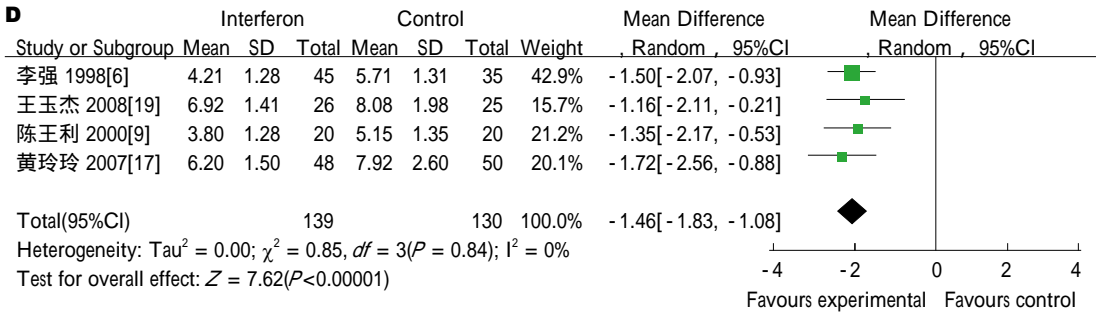
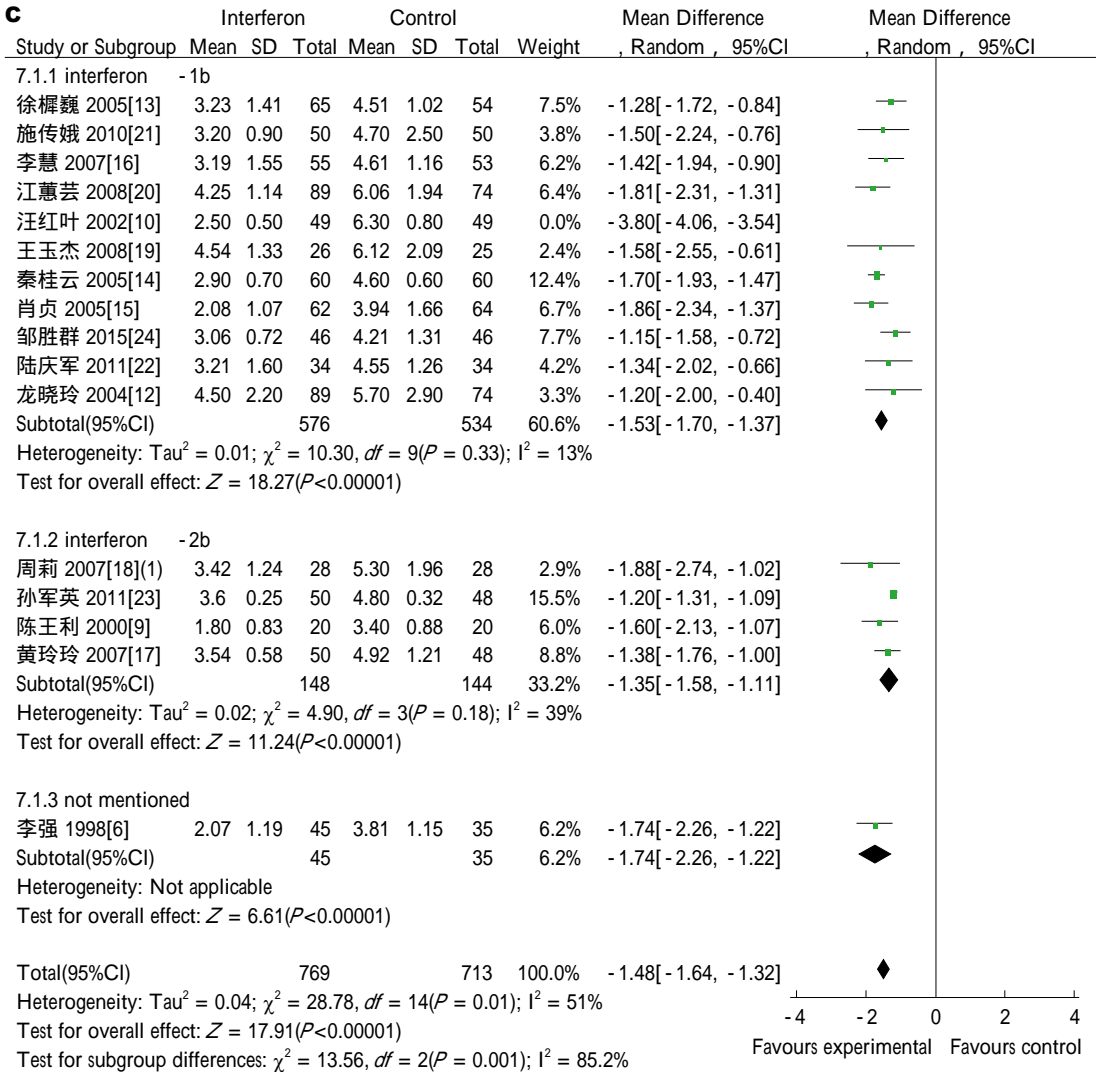
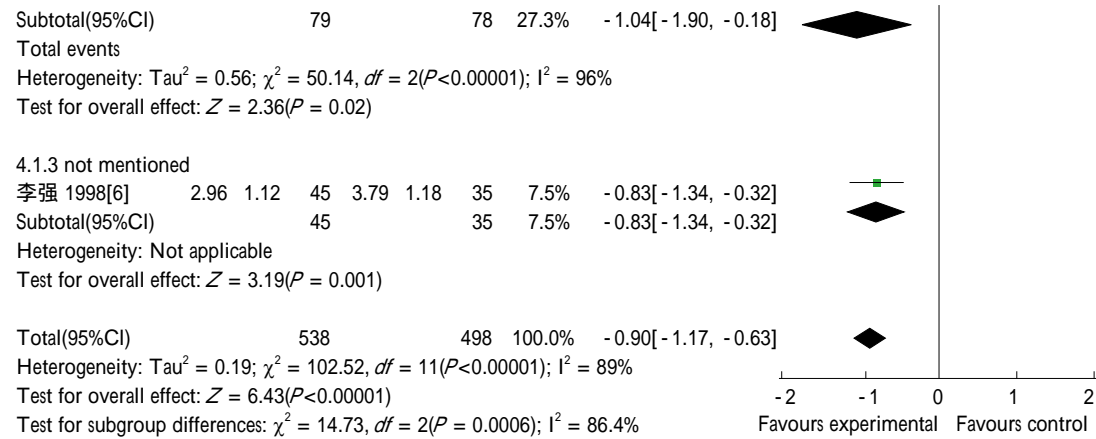


名词解释
轮状病毒肠炎的对症治疗: 补液纠正脱水, 纠正电解质及酸碱失衡, 保护肠黏膜, 退热等治疗; 轮状病毒肠炎的常规治疗: 使用喜炎平, 炎琥宁, 病毒唑, 阿昔洛韦等临床常用的对轮状病毒复制有抑制作用的中药或西药治疗。



符合评价

本文干扰素治疗轮状病毒肠炎有效性和安全性的Meta分析结果显示干扰素治疗轮状病毒肠炎较常规治疗方法能提高总有效率, 减少退热时间, 止泻时间及住院时间, 而不良反应与常规治疗方法无差别。但受纳入研究质量的影响, 仍需后续纳入高质量随机对照试验进一步证实, 对临床工作有一定的指导价值。



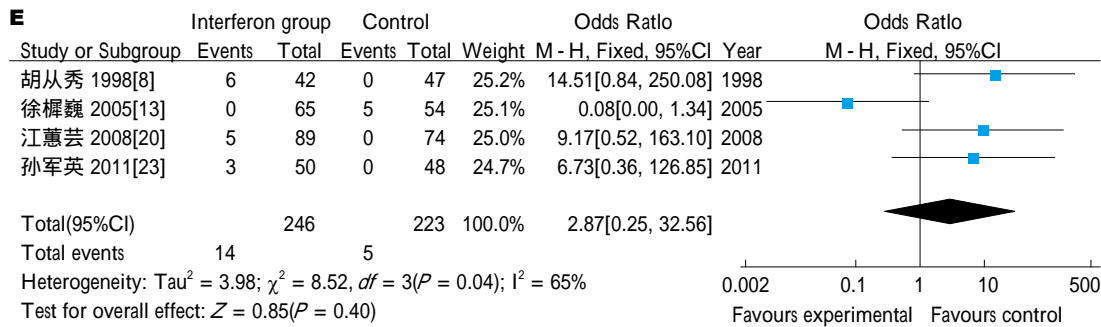


图 1 干扰素与常规方法治疗轮状病毒肠炎比较的森林图. A: 总有效率比较; B: 退热时间比较; C: 止泻时间比较; D: 住院时间比较; E: 不良反应比较.

本文通过纳入关于干扰素治疗轮状病毒肠炎22篇研究, 涉及2135名患儿的Meta分析结果显示, 在常规治疗基础上应有干扰素与常规方法治疗轮状病毒肠炎相比较, 前者的总有效率高, 热退时间, 止泻时间及住院时间更短, 而不良反应与常规方法比较无统计学差异. 以往研究样本量小且研究结论不一致, 本文第一次对干扰素治疗轮状病毒肠炎进行系统评价. 本文纳入的绝大多数研究, 治疗组与对照组基线水平均衡, 具有良好的可比性, 突出了干扰素的治疗效应, 敏感性分析提示上述结论较为稳健. 我们的研究总体上纳入的研究质量偏低, 各研究间存在异质性, 可能与干预措施(干扰素种类、厂家、剂量、疗程不统一), 研究设计(随机分组、分配隐藏、盲法、结局指标的定义)有关. 3个结局指标(总有效率、退热时间、止泻时间)均存在发表偏倚.

本研究的局限性: (1)除2个研究叙述具体的随机分组方法, 其余研究均未描述随机分组方法, 仅一个研究报道失访情况, 所有研究均未叙述分配隐藏及盲法, 上述问题均可导致本研究可能出现选择性偏倚, 随访偏倚; (2)干预措施中干扰素种类, 剂量及疗程标准不统一, 可能造成实施偏倚; (3)绝大多数研究对结局指标均未做充分说明, 疗效判定标准不统一, 上述情况均可造成测量偏倚.

总之, 目前证据显示干扰素治疗轮状病毒肠炎较常规治疗方法能提高总有效率, 减少退热时间, 止泻时间及住院时间, 而不良反应与常规治疗方法无差别. 但受纳入研究质量的影响, 仍需后续纳入高质量随机对照试验进一步证实.

4 参考文献

1 Nan X, Jinyuan W, Yan Z, Maosheng S, Hongjun L.

Epidemiological and clinical studies of rotavirus-induced diarrhea in China from 1994-2013. *Hum Vaccin Immunother* 2014; 10: 3672-3680 [PMID: 25668671 DOI: 10.4161/21645515.2014.979691]

- 2 方鹤松, 段恕诚, 董宗祀, 虞爱华, 刘湘云, 张家骥, 彭文伟, 肖东楼, 郑庆斯, 谢立春, 刘宗恩, 杜百年, 鲍秀兰, 王文杰, 毕振强, 宋应同. 中国腹泻病诊断治疗方案. 中国实用儿科杂志 1998; 6: 381-384
- 3 邓向红, 欧萍. 思密达与干扰素治疗小儿轮状病毒肠炎的疗效比较. 中国现代医学杂志 1996; 7: 67
- 4 雷玉, 赵杰东, 王金堂, 蒋安明, 肖丽, 朱贵丽. 干扰素治疗婴幼儿轮状病毒肠炎临床疗效及免疫功能观察. 大理医学院学报 1997; 4: 9-11
- 5 陈邦安. 干扰素治疗轮状病毒肠炎100例疗效观察. 临床内科杂志 1998; 5: 239
- 6 李强, 刘运广. 人白细胞干扰素治疗婴幼儿轮状病毒性肠炎45例疗效观察. 小儿急救杂志 1998; 2: 69-70
- 7 刘文彬, 袁丽, 蒋安明, 谢桂芝. 干扰素治疗婴幼儿轮状病毒肠炎临床疗效及免疫功能研究. 实用儿科临床杂志 1998; 3: 144-145
- 8 胡从秀. 干扰素治疗轮状病毒肠炎42例探讨. 温州医学院学报 1998; 3: 242-243
- 9 陈王利, 李慧民, 王保兴, 张国平, 黄丽华, 陈晓青, 许冠英. 大剂量干扰素治疗轮状病毒肠炎疗效观察. 河北医科大学学报 2000; 3: 168-169
- 10 汪叶红, 杨华彬, 何晓玲. 干扰素联合氯丙嗪治疗轮状病毒肠炎临床观察. 中国药物与临床 2002; 3: 178-179
- 11 朱凤兰, 王国庆. 干扰素治疗婴幼儿轮状病毒肠炎43例疗效观察. 山东医药 2004; 25: 62
- 12 龙晓玲, 张晓敏, 付四毛. 干扰素治疗急性轮状病毒肠炎临床疗效观察. 中国现代医学杂志 2004; 20: 123-124
- 13 徐樾巍, 王惠玲, 王国丽. 重组人干扰素 α -1b治疗婴幼儿轮状病毒肠炎疗效观察. 临床儿科杂志 2005; 8: 582-583
- 14 秦桂云. 干扰素联合思密达治疗小儿轮状病毒肠炎临床观察. 广西中医学院学报 2005; 3: 51-52
- 15 肖贞, 刘东成, 李源斌. 干扰素 α -1b治疗轮状病毒肠炎并肝脏损伤疗效观察. 实用医学杂志 2005; 23: 2694-2695
- 16 李慧. 干扰素治疗婴幼儿轮状病毒肠炎疗效观察. 齐齐哈尔医学院学报 20007; 23: 2826-2827
- 17 黄玲玲. 干扰素治疗小儿轮状病毒肠炎50例效果观察. 南通大学学报 2007; 27: 321-322
- 18 周莉. α -2b干扰素在婴幼儿轮状病毒肠炎中的作用. 现代诊断与治疗 2007; 18: 180-181
- 19 王玉杰, 赵凯. 运德素治疗婴幼儿轮状病毒肠炎临床疗效观察. 中国误诊学杂志 2008; 4: 795-796
- 20 江蕙芸, 王艳华, 陈红慧, 李柏. 干扰素治疗婴幼儿

- 轮状病毒腹泻的疗效评价和动态排毒观察. 临床儿科杂志 2008; 11: 976-977
- 21 施传娥, 姜海云. 干扰素 α -1b治疗轮状病毒肠炎50例疗效观察. 中国药物与临床 2010; 12: 1414
- 22 陆庆军. 干扰素对轮状病毒肠炎患儿的疗效观察. 当代医学 2011; 32: 134-135
- 23 孙军英, 申兴田. 干扰素对轮状病毒肠炎患儿的疗效观察. 中国医学创新 2011; 11: 150-151
- 24 邹胜群. 重组人干扰素 α -1b治疗婴幼儿轮状病毒肠炎的临床观察. 现代诊断与治疗 2005; 26: 3066-3067
- 25 胡亚美, 江载芳. 诸福棠实用儿科学. 第8版. 北京: 人民卫生出版社, 2012: 847
- 26 刘颖, 侯利华, 陈薇. 干扰素的信号传导和抗病毒效应机制. 生物技术通 2012; 1: 123-126

编辑: 马亚娟 电编: 胡珊



ISSN 1009-3079 (print) ISSN 2219-2859 (online) DOI: 10.11569 © 2016 Baishideng Publishing Group Inc. All rights reserved.

• 消息 •

《世界华人消化杂志》性质、刊登内容及目标

本刊讯 《世界华人消化杂志》[国际标准刊号ISSN 1009-3079 (print), ISSN 2219-2859 (online), DOI: 10.11569, *Shijie Huaren Xiaohua Zazhi/World Chinese Journal of Digestology*], 是一本由来自国内31个省、市、自治区、特别行政区和美国的1040位胃肠病学和肝病学专家支持的开放存取的同行评议的旬刊杂志, 旨在推广国内各地的胃肠病学和肝病学领域临床实践和基础研究相结合的最具有临床意义的原创性及各类评论性的文章, 使其成为一种公众资源, 同时科学家、医生、患者和学生可以通过这样一个不受限制的平台来免费获取全文, 了解其领域的所有的关键的进展, 更重要的是这些进展会为本领域的医务工作者和研究者服务, 为他们的患者及基础研究提供进一步的帮助。

除了公开存取之外, 《世界华人消化杂志》的另一大特色是对普通读者的充分照顾, 即每篇论文都会附带有一组供非专业人士阅读的通俗易懂的介绍大纲, 包括背景资料、研发前沿、相关报道、创新盘点、应用要点、名词解释、同行评价。

《世界华人消化杂志》报道的内容包括食管、胃、肠、肝、胰肿瘤, 食管疾病、胃肠及十二指肠疾病、肝胆疾病、肝脏疾病、胰腺疾病、感染、内镜检查法、流行病学、遗传学、免疫学、微生物学, 以及胃肠道运动对神经的影响、传送、生长因素和受体、营养肥胖、成像及高科技技术。

《世界华人消化杂志》的目标是出版高质量的胃肠病学和肝病学领域的专家评论及临床实践和基础研究相结合具有实践意义的文章, 为内科学、外科学、感染病学、中医医学、肿瘤学、中西医结合学、影像学、内镜学、介入治疗学、病理学、基础研究等医生和研究人员提供转换平台, 更新知识, 为患者康复服务。

幽门螺杆菌感染与2型糖尿病并发症的关系

朱春英, 张英福, 马静静, 杨茜, 郭淑芹, 李志红

朱春英, 马静静, 杨茜, 李志红, 保定市第一中心医院内分泌二科 河北省保定市 071000

张英福, 保定市第一中心医院内镜室 河北省保定市 071000

郭淑芹, 保定市第一中心医院内分泌科 河北省保定市 071000

朱春英, 主治医师, 研究方向为内分泌学.

作者贡献分布: 此课题由朱春英、马静静、杨茜、郭淑芹及李志红共同设计; 由张英福完善内镜检查及病理检测; 数据分析由朱春英、马静静及杨茜共同完成; 本论文写作由朱春英完成; 由郭淑芹与李志红审核.

通讯作者: 郭淑芹, 主任医师, 071000, 河北省保定市朝阳北大街与恒滨路交叉口, 保定市第一中心医院内分泌科.
taksun86@126.com
电话: 0312-3389127

收稿日期: 2016-07-21
修回日期: 2016-07-28
接受日期: 2016-08-15
在线出版日期: 2016-09-18

Relationship between *Helicobacter pylori* infection and type 2 diabetes complications

Chun-Ying Zhu, Ying-Fu Zhang, Jing-Jing Ma, Qian Yang, Shu-Qin Guo, Zhi-Hong Li

Chun-Ying Zhu, Jing-Jing Ma, Qian Yang, Zhi-Hong Li, the Second Department of Endocrinology, the No. 1 central hospital, Baoding 071000, Hebei Province, China

Ying-Fu Zhang, Department of Digestive Endoscopy, the No. 1 central hospital, Baoding 071000, Hebei Province, China

Shu-Qin Guo, Department of Endocrinology, the No. 1 central hospital, Baoding 071000, Hebei Province, China

Correspondence to: Shu-Qin Guo, Chief Physician,

Department of Endocrinology, the No. 1 Central Hospital, the Intersection of Chaoyang North Street and Hengbin Road, Baoding 071000, Hebei Province, China. taksun86@sina.com

Received: 2016-07-21
Revised: 2016-07-28
Accepted: 2016-08-15
Published online: 2016-09-18

Abstract AIM

To investigate the relationship between *Helicobacter pylori* (*H. pylori*) infection and type 2 diabetes complications, to provide guidance for prevention and treatment of diabetes complications.

METHODS

One hundred and thirty-one patients with type 2 diabetes who underwent gastric mucosa biopsy staining to determine *H. pylori* infection were divided into an *H. pylori* positive group ($n = 62$) and an *H. pylori* negative group ($n = 69$). Diabetic vascular lesions were diagnosed by color Doppler ultrasound, diabetic nephropathy was diagnosed by the urine trace albumin (ALB) and 24 h urinary protein test, diabetic retinopathy diagnosed by ophthalmic fundus examination, and diabetic peripheral neuropathy by electromyography or clinical symptoms. The relationship between *H. pylori* infection and the above-mentioned diabetes complications was then analyzed.

RESULTS

In the *H. pylori* positive group, the incidence rate of diabetic vascular lesions was 62.9%, the incidence rate of diabetic nephropathy was 27.4%, and the incidence rate of diabetic

■背景资料
近年来, 幽门螺杆菌(*Helicobacter pylori*, *H. pylori*)感染与胃肠外疾病特别是糖尿病研究越来越多, 但是*H. pylori*与糖尿病并发症的研究相对较少.

□同行评议者
高凌, 副教授, 副主任医师, 武汉大学人民医院内分泌科; 李玲, 副教授, 副主任医师, 东南大学附属中大医院内分泌科

研究前沿

目前 $H. pylori$ 感染与糖尿病并发症的研究结果不一, 二者之间机制不是很明确, 希望从基础研究及临床研究中共同深入探讨 $H. pylori$ 感染与糖尿病之间的关系, 预防或改善糖尿病并发症的发生、发展。

peripheral neuropathy was 56.4%, all of which were significantly higher than those of the $H. pylori$ negative group ($P < 0.05$). ALB and 24 h urinary protein in the $H. pylori$ positive group were significantly higher than those of the $H. pylori$ negative group ($P < 0.05$).

CONCLUSION

There is a close relationship between $H. pylori$ infection and diabetic vascular lesions, diabetic nephropathy, and diabetic peripheral neuropathy. Anti- $H. pylori$ treatment can help reduce the occurrence and development of diabetic complications.

© The Author(s) 2016. Published by Baishideng Publishing Group Inc. All rights reserved.

Key Words: Diabetes mellitus; Complication; *Helicobacter pylori*

Zhu CY, Zhang YF, Ma JJ, Yang Q, Guo SQ, Li ZH. Relationship between *Helicobacter pylori* infection and type 2 diabetes complications. *Shijie Huaren Xiaohua Zazhi* 2016; 24(26): 3799-3803 URL: <http://www.wjgnet.com/1009-3079/full/v24/i26/3799.htm> DOI: <http://dx.doi.org/10.11569/wjcd.v24.i26.3799>

摘要

目的

探讨幽门螺杆菌(*Helicobacter pylori*, $H. pylori$)感染与2型糖尿病并发症之间的关系, 为防治并发症提供依据。

方法

于我科住院的131例2型糖尿病患者, 均行胃黏膜组织切片染色确定 $H. pylori$ 感染, 分为 $H. pylori$ 阳性组62例, $H. pylori$ 阴性组69例, 通过血管彩超确定糖尿病性血管病变、尿微量白蛋白(the urine trace albumin, ALB)及24 h尿蛋白定量确定糖尿病性肾病、依据眼科眼底检查确定糖尿病性视网膜病变以及肌电图或临床神经病变症状确定糖尿病性周围神经病变。观察 $H. pylori$ 与糖尿病并发症的关系。

结果

$H. pylori$ 阳性组中糖尿病性血管病变、糖尿病性肾病、糖尿病性周围神经病变发病率依次为62.9%、27.4%、56.4%, 与 $H. pylori$ 阴性组比较差异有统计学意义($P < 0.05$)。 $H. pylori$ 阳性组中ALB及24 h尿蛋白明显高于 $H. pylori$ 阴性组, 差异具有统计学意义($P < 0.05$)。

结论

$H. pylori$ 与糖尿病性血管病变、糖尿病性肾病及糖尿病性周围神经病变关系密切, 积极抗 $H. pylori$ 治疗, 辅助降低糖尿病并发症的发生、发展具有十分重要的意义。

© The Author(s) 2016. Published by Baishideng Publishing Group Inc. All rights reserved.

关键词: 2型糖尿病; 并发症; 幽门螺杆菌

核心提要: 本文通过对幽门螺杆菌(*Helicobacter pylori*, $H. pylori$)与糖尿病并发症的相关性探讨, 发现 $H. pylori$ 与糖尿病性血管病变、糖尿病性肾病及糖尿病性周围神经病变关系密切, $H. pylori$ 与糖尿病视网膜病变无明显相关性, 本文具有一定的临床价值。

朱春英, 张英福, 马静静, 杨茜, 郭淑芹, 李志红. 幽门螺杆菌感染与2型糖尿病并发症的关系. *世界华人消化杂志* 2016; 24(26): 3799-3803 URL: <http://www.wjgnet.com/1009-3079/full/v24/i26/3799.htm> DOI: <http://dx.doi.org/10.11569/wjcd.v24.i26.3799>

0 引言

据我国卫计委发布数据显示, 目前中国成人2型糖尿病患病率已经达到11.4%, 近年来, 幽门螺杆菌(*Helicobacter pylori*, $H. pylori$)感染与胃肠外疾病特别是糖尿病研究越来越多, 据统计糖尿病患者 $H. pylori$ 感染率是非糖尿病患者1.3倍^[1], 但是 $H. pylori$ 与糖尿病并发症的研究相对较少. 本文重在探讨 $H. pylori$ 与糖尿病并发症之间的相关性, 以便指导临床工作。

1 材料和方法

1.1 材料 选择我院2013-01/2015-12住院的2型糖尿病并行胃镜检查的患者131例, 其中男性68人, 女性63人, 平均年龄 57.01 ± 9.75 岁, 糖化血红蛋白 $8.38\% \pm 1.96\%$, 通过胃镜取胃黏膜组织, 行胃黏膜组织切片染色确定 $H. pylori$ 感染情况, 通过血管彩超确定糖尿病性血管病变、尿微量白蛋白(the urine trace albumin, ALB)及24 h尿蛋白定量确定糖尿病性肾病、依据眼科眼底检查确定糖尿病性视网膜病变以及肌电图或临床神经病变症状确定糖尿病性周围神经病变. 排除1型糖尿病及继发性糖尿病, 排除糖尿病急性并发症、排除高血压肾病、排除泌尿系感染、排除中枢神经病变、

相关报道

Albaker等研究显示根治 $H. pylori$ 可改善胰岛素抵抗, 同时对动脉内粥样硬化、脂质代谢及炎症反应均有改善作用, 根除 $H. pylori$ 治疗可预防糖尿病大血管及微血管病变。

排除严重心肝肾功能不全患者。

1.2 方法

1.2.1 *H. pylori*感染的检测: 将131例2型糖尿病患者通过胃镜取胃黏膜病变组织, 行胃黏膜组织切片染色检测有无*H. pylori*感染, 分为*H. pylori*阳性组与*H. pylori*阴性组。

1.2.2 尿蛋白检测: 嘱患者留取晨起第一次中段尿液, 应用HemoCue尿微量白蛋白分析仪检测ALB, ALB>30 mg为异常, 并留取24 h尿液检测24 h尿蛋白定量, 其数值>220 mg/24 h为异常, 二者均升高临床诊断糖尿病性肾病。

1.2.3 糖尿病性大血管病变: 行颈部血管彩色多普勒超声检测, 发现颈部血管多发斑块或血管腔狭窄、甚至是管腔闭塞, 考虑糖尿病性血管病变。

1.2.4 糖尿病性周围神经病变: 存在以下任意一项即可诊断: (1)肌电图检查, 提示神经源性损害; (2)患者存在周围神经病变症状如痛觉过敏、手套袜套样感觉异常等; (3)深感觉、浅感觉减退或消失如温度觉、针刺觉、振动觉等。

1.2.5 糖尿病性视网膜病变: 由眼科副主任医师会诊散瞳后通过眼底镜检查眼底, 了解有无糖尿病性视网膜病变。

统计学处理 采用SPSS19.0统计软件进行分析, 计量资料用mean±SD表示, 组间比较用*t*检验, 计数资料比较采用 χ^2 检验, $P<0.05$ 为差异有统计学意义。

2 结果

2.1 两组糖尿病并发症发病率的比较 糖尿病患者中*H. pylori*阳性组62人, *H. pylori*阴性组69人。在*H. pylori*阳性组中糖尿病性血管病变发病率62.9%(39/62)、糖尿病性肾病发病率27.4%(17/62)、糖尿病性周围神经病变发病率56.4%(35/62), *H. pylori*阴性组中糖尿病性血管病变发病率43.5%(30/69)、糖尿病性肾病发病率11.6%(8/69)、糖尿病性周围神经病变发病率37.7%(26/69), 两组比较差异均有统计学意义($P<0.05$)。在*H. pylori*阳性组中糖尿病性视网膜病变发病率25.8%(16/62), *H. pylori*阴性组中糖尿病性视网膜病变发病率24.6%(17/69), 两组比较差异无统计学意义($P>0.05$)(表1)。

2.2 两组尿蛋白的比较 *H. pylori*阳性组中ALB和24 h尿蛋白明显高于*H. pylori*阴性组, 差异具有统计学意义(149.56 ± 141.13 vs 63.09

±73.92 ; 171.60 ± 208.30 vs 83.52 ± 134.13 , $P<0.05$)。

3 讨论

糖尿病患者免疫功能低下, 是*H. pylori*感染的易感人群, 多项研究^[1-3]发现糖尿病患者中*H. pylori*感染率高于非糖尿病患者, 在我们的研究中也发现类似发现, Wilkin^[4]认为*H. pylori*感染可导致糖尿病, 可能由于慢性感染影响胰岛素分泌及其功能, 出现胰岛素抵抗, 加速胰岛B细胞功能衰竭, 从而导致糖代谢紊乱所致。

糖尿病主要危害在于该疾病导致的多种慢性并发症(视网膜、肾脏、周围神经病变及外周血管病变), 影响糖尿病患者生活质量。*H. pylori*感染正在影响着糖尿病慢性并发症的发生、发展。本研究中发现, 糖尿病合并*H. pylori*患者糖尿病大血管病变发病率较无*H. pylori*感染者发病率高。谢焕琴等^[5]通过彩色多普勒发现在糖尿病合并*H. pylori*感染组中, 出现轻度、中度、重度的下肢血管病变的发病率明显高于*H. pylori*阴性组, *H. pylori*感染可能是糖尿病血管病变的危险因素。马杰等^[6]研究发现*H. pylori*感染组, *H. pylori*感染数值高低(DOB值)与双侧踝肱脉搏波传导速度(brachial ankle pulse wave velocity, baPWV)呈正相关, 且年龄、DOB值是baPWV的独立影响因素, 提示幽门螺旋杆菌感染可使动脉弹性下降, 进而促进动脉硬化的发生。但是在Agrawal等^[7]临床研究中并未发现糖尿病合并*H. pylori*感染与外周血管病变、脑血管病变的关系。糖尿病大血管病变是基于血管的动脉粥样硬化, 刘宾荣等^[8]发现在人颈动脉硬化斑块中存在*H. pylori*及炎症因子的浸润, *H. pylori*通过增加急慢性反应物如纤维蛋白原的浓度和炎症介质如C反应蛋白、白介素等, 破坏血管内皮细胞, 改变血液凝血状况而增加动脉硬化和血栓形成。Hamed等^[9]研究发现在糖尿病*H. pylori*阳性组中, 其大血管病变(心血管和脑血管疾病)和微血管病变(肾病、神经病变、视网膜病变)发生率均明显高于对照组。

我们发现糖尿病合并*H. pylori*感染与糖尿病肾病及糖尿病神经病变有关, 但是与糖尿病视网膜病变无明显相关性, *H. pylori*感染的糖尿病患者中ALB及24 h尿蛋白明显高于非*H. pylori*感染者。该结果与Kayar等^[2]人研究结果类似, 但是在Demir等^[10]研究发现糖尿病患

创新点

本文研究从临床研究出发, 探讨*H. pylori*感染与糖尿病大血管病变和微血管病变的相关性, 为临床糖尿病血管并发症的改善和预防有指导作用。此外, 结合国外研究发现根除*H. pylori*治疗可预防糖尿病大血管及微血管病变。

应用要点

大家应重视糖尿病患者*H. pylori*感染, 根治*H. pylori*对血糖的改善、对糖尿病并发症的改善都需要做长期的随访, 或许能在一定程度上改善糖尿病并发症的发生、发展。

表 1 两组糖尿病并发症的比较*n*(%)

糖尿病并发症	血管病变	肾病	视网膜病变	周围神经病变
<i>H. pylori</i> 阳性组	39(62.9)	17(27.4)	16(25.8)	35(56.4)
<i>H. pylori</i> 阴性组	30(43.5)	8(11.6)	17(24.6)	26(37.7)
<i>P</i> 值	0.026	0.021	0.878	0.032

H. pylori: 幽门螺杆菌。

者*H. pylori*感染仅与糖尿病肾病变有关, 而与神经病变及视网膜病变无关。在Agrawal等^[7]人研究发现在糖尿病性肾病、糖尿病性视网膜病变、糖尿病性周围神经病变中, *H. pylori*阳性率均高于*H. pylori*阴性组。Chung等^[11]研究显示糖尿病患者*H. pylori*阳性组中ALB明显高于*H. pylori*阴性组, 与本研究结果类似。在来自Wang等^[12]人通过Meta分析发现*H. pylori*感染与糖尿病肾病及糖尿病神经病变有关, 尤其在糖尿病肾病中*H. pylori*感染率更高, 与1型糖尿病肾病相比, 在2型糖尿病肾病中*H. pylori*感染可能更加突出。盛春永等^[13]发现*H. pylori*感染组中血浆同型半胱氨酸、ALB及 α 1-微球蛋白均高于*H. pylori*阴性组, 吕淼^[14]发现糖尿病感染*H. pylori*后, 尿白蛋白排泄率显著增加, 加速进入临床糖尿病肾病期, 提示*H. pylori*感染与2型糖尿病肾病尿白蛋白形成有关, 可能由于*H. pylori*感染释放炎症介质, 促进肾脏微血管动脉硬化以及毛细血管通透性增加, 使内皮细胞不同程度的肿胀, 基底膜增厚, 继而使肾脏漏出尿蛋白增多。

目前*H. pylori*感染与糖尿病并发症的研究结果不一, 尽管*H. pylori*感染与糖尿病及其并发症之间的关系机制不是很明确, 但是*H. pylori*感染对血管的损伤毋庸置疑。Albaker等^[15]研究显示根治*H. pylori*可改善胰岛素抵抗, 同时对动脉粥样硬化、脂质代谢及炎症反应均有改善作用, 根除*H. pylori*治疗可预防糖尿病大血管及微血管病变。在Kayar等^[2]和Zojaji等^[16]研究中均发现随糖化血红蛋白的升高*H. pylori*感染率增加, *H. pylori*与糖化血红蛋白的根治率呈负相关, 在HbA1c<7的2型糖尿病患者中约有48.5% *H. pylori*阳性, 但根治率81.2%, 在HbA1c>7的2型糖尿病患者中*H. pylori*阳性占82.8%, 其根治率约50%, 提示血糖控制情况影响着*H. pylori*的根治率。研究中还发现糖尿病组*H. pylori*根治率62.5%, 而

非糖尿病组根治率达93.5%, 提示糖尿病患者*H. pylori*根治率低, 并发现影响糖尿病*H. pylori*根治率可能与糖尿病患者BMI肥胖、腰围、血脂、糖尿病微血管病变等有关^[2,17], 此外在糖尿病肾病及周围神经病变中*H. pylori*根治率相对于视网膜病变者明显提高, 可能由于胃排空延迟或出现胃轻瘫、细菌过度繁殖增加*H. pylori*感染机率, 胃酸缺乏或胃酸分泌减少、白细胞功能障碍、炎症反应、高血糖均增加了糖尿病患者*H. pylori*感染机会^[10]。此外, Dai等^[18]发现*H. pylori*感染与1型糖尿病患者血糖控制欠佳有关, 但是在短时期内根治*H. pylori*并未见对血糖改善的益处。很遗憾, 在本研究中未随访*H. pylori*的根治情况, 希望在以后能对此方面做更深入的研究, 但是依据上述文献我们应重视糖尿病患者*H. pylori*感染, 根治*H. pylori*对血糖的改善、对糖尿病并发症的改善都需要做长期的随访, 或许能在一定程度上改善糖尿病并发症的发生、发展, 积极有效的根治*H. pylori*或许可改善糖尿病患者的预后, 延缓并发症的发生。

4 参考文献

- 1 Zhou X, Zhang C, Wu J, Zhang G. Association between Helicobacter pylori infection and diabetes mellitus: a meta-analysis of observational studies. *Diabetes Res Clin Pract* 2013; 99: 200-208 [PMID: 23395214 DOI: 10.1016/j.diabres.2012.11.012]
- 2 Kayar Y, Pamukcu Ö, Eroğlu H, Kalkan Erol K, İlhan A, Kocaman O. Relationship between Helicobacter pylori Infections in Diabetic Patients and Inflammations, Metabolic Syndrome, and Complications. *Int J Chronic Dis* 2015; 2015: 1-6 [PMID: 26464868 DOI: 10.1155/2015/290128]
- 3 Marrollo M, Latella G, Melideo D, Storelli E, Iannarelli R, Stornelli P, Valenti M, Caprilli R. Increased prevalence of Helicobacter pylori in patients with diabetes mellitus. *Dig Liver Dis* 2001; 33: 21-29 [PMID: 11303971]
- 4 Wilkin TJ. Is autoimmunity or insulin resistance the primary driver of type 1 diabetes? *Curr Diab Rep* 2013; 13: 651-656 [PMID: 24005814 DOI: 10.1007/s11892-013-0407-7]
- 5 谢焕琴, 黄璐, 吕小平. 幽门螺杆菌感染与2型糖尿病

- 血管病变的关系. 临床医学 2011; 31: 27-28
- 6 马杰, 杨明, 韩凌, 赵燕, 徐源. 幽门螺旋杆菌感染对2型糖尿病患者踝臂指数及脉搏波传到速度的影响. 心肺血管病杂志 2014; 33: 674-677
 - 7 Agrawal RP, Sharma R, Garg D, Pokharna R, Kochar DK, Kothari RP. Role of Helicobacter pylori in causation of diabetic gastropathies and non-gastrointestinal complications in type 2 diabetes. *J Indian Med Assoc* 2010; 108: 140-143 [PMID: 21043350]
 - 8 刘宾荣, 肖瑾, 陈伟, 丁新生. 幽门螺杆菌感染与脑梗死患者颈动脉粥样硬化斑块稳定性的关系. 中国脑血管病杂志 2013; 10: 264-267
 - 9 Hamed SA, Amine NF, Galal GM, Helal SR, Tag El-Din LM, Shawky OA, Ahmed EA, Abdel Rahman MS. Vascular risks and complications in diabetes mellitus: the role of helicobacter pylori infection. *J Stroke Cerebrovasc Dis* 2008; 17: 86-94 [PMID: 18346651 DOI: 10.1016/j.jstrokecerebrovasdis.2007.10.006]
 - 10 Demir M, Gokturk HS, Ozturk NA, Kulaksizoglu M, Serin E, Yilmaz U. Helicobacter pylori prevalence in diabetes mellitus patients with dyspeptic symptoms and its relationship to glycemic control and late complications. *Dig Dis Sci* 2008; 53: 2646-2649 [DOI: 10.1007/s10620-007-0185-7]
 - 11 Chung GE, Heo NJ, Park MJ, Chung SJ, Kang HY, Kang SJ. Helicobacter pylori seropositivity in diabetic patients is associated with microalbuminuria. *World J Gastroenterol* 2013; 19: 97-102 [PMID: 23326169 DOI: 10.3748/wjg.v19.i1.97]
 - 12 Wang F, Fu Y, Lv Z. Association of Helicobacter pylori infection with diabetic complications: a meta-analysis. *Endocr Res* 2014; 39: 7-12 [PMID: 23879556 DOI: 10.3109/07435800.2013.794426]
 - 13 盛春永, 陈祥坤, 马元涛. 早期2型糖尿病肾病尿微量蛋白与幽门螺杆菌相关性研究. 中原医刊 2007; 34: 20-22
 - 14 吕森. 糖尿病肾病与H. pylori感染的关系研究. 医药与保健 2009; 17: 37-38
 - 15 Albaker WI. Helicobacter pylori infection and its relationship to metabolic syndrome: is it a myth or fact? *Saudi J Gastroenterol* 2011; 17: 165-169 [PMID: 21546717 DOI: 10.4103/1319-3767.80377]
 - 16 Zojaji H, Ataei E, Sherafat SJ, Ghobakhlou M, Fatemi SR. The effect of the treatment of Helicobacter pylori infection on the glycemic control in type 2 diabetes mellitus. *Gastroenterol Hepatol Bed Bench* 2013; 6: 36-40 [PMID: 24834243]
 - 17 Tseng CH. Diabetes, insulin use and Helicobacter pylori eradication: a retrospective cohort study. *BMC Gastroenterol* 2012; 12: 46 [PMID: 22571603 DOI: 10.1186/1471-230X-12-46]
 - 18 Dai YN, Yu WL, Zhu HT, Ding JX, Yu CH, Li YM. Is Helicobacter pylori infection associated with glycemic control in diabetics? *World J Gastroenterol* 2015; 21: 5407-5416 [PMID: 25954115 DOI: 10.3748/wjg.v21.i17.5407]

□ 同行评价

目前T2DM与H. pylori感染间相关性研究较多, 但尚存争议. 本文研究发现H. pylori感染与2型糖尿病并发症之间存在显著的相关性, 为防治并发症提供依据. 临床意义较大, 文章结构合理, 选题新颖.

编辑: 马亚娟 电编: 胡珊



横开口与纵开口内镜下肌切开治疗贲门失弛缓疗效对比

李冉, 张瑾, 徐莲

背景资料

贲门失弛缓是食管胃结合部肌间抑制性神经元变性, 造成食管蠕动减缓或消失, 食管下段括约肌松弛不全和压力增加的原发性食管功能性疾病。目前临床治疗以机械性破坏食管下段括约肌、解除梗阻为主, 常用术式为内镜扩张术、开放式手术等, 但术后并发症较高。

李冉, 徐莲, 山东省医学科学院第三附属医院消化内科
山东省济南市 272100

张瑾, 山东省女子监狱医院 山东省济南市 250104

作者贡献分布: 本文由李冉与徐莲完成; 张瑾校审。

通讯作者: 张瑾, 主治医师, 250104, 山东省济南市高新区世纪大道3777号, 山东省女子监狱医院。
504226866@qq.com

收稿日期: 2016-05-19

修回日期: 2016-07-28

接受日期: 2016-08-07

在线出版日期: 2016-09-18

Clinical effects of transverse entry incision vs longitudinal entry incision during peroral endoscopic myotomy for achalasia

Ran Li, Jin Zhang, Lian Xu

Ran Li, Lian Xu, Department of Gastroenterology, the Third Affiliated Hospital of Shandong Province Academy of Medical Sciences, Jinan 272100, Shandong Province, China

Jin Zhang, Shandong Province Women's Prison Hospital, Ji'nan 250104, Shandong Province, China

Correspondence to: Jin Zhang, Attending Physician, Shandong Province Women's Prison Hospital, 3777 High-tech Zone Century Avenue, Ji'nan 250104, Shandong Province, China. 504226866@qq.com

Received: 2016-05-19

Revised: 2016-07-28

Accepted: 2016-08-07

Published online: 2016-09-18

Abstract

AIM

To compare the clinical effects of transverse entry

incision vs longitudinal entry incision during peroral endoscopic myotomy for achalasia.

METHODS

Eighty-two patients with achalasia treated at our hospital from December 2012 to December 2014 were randomly divided into two groups to undergo either transverse entry incision (observation group; $n = 41$) or longitudinal entry incision (control group; $n = 41$) during peroral endoscopic myotomy for achalasia. Therapeutic effects were compared between the two groups.

RESULTS

After treatment, sphincter resting pressure and Eckardt symptom score were significantly reduced in both groups ($P < 0.05$), while the maximum width of the esophagus was significantly decreased ($P < 0.05$). Sphincter resting pressure, Eckardt symptom score, and complication rate in the observation group were significantly lower than those of the control group ($P < 0.05$), while the maximum width of the esophagus was significantly smaller than that of the control group ($P < 0.05$). Operative time, tunnel establishment time, circular muscle incision time, incision clipping time, and postoperative hospitalization time in the observation group were significantly shorter than those of the control group ($P < 0.05$). Clinical efficacy in the observation group was significantly better than that of the control group ($P < 0.05$).

CONCLUSION

Transverse entry incision has better clinical effects than longitudinal entry incision during peroral endoscopic myotomy for achalasia.

同行评议者

黄颖秋, 教授, 本溪钢铁(集团)总医院消化内科

© The Author(s) 2016. Published by Baishideng Publishing Group Inc. All rights reserved.

Key Words: Transverse entry incision; Longitudinal entry incision; Endoscopy; Achalasia

Li R, Zhang J, Xu L. Clinical effects of transverse entry incision vs longitudinal entry incision during peroral endoscopic myotomy for achalasia. *Shijie Huaren Xiaohua Zazhi* 2016; 24(26): 3804-3808 URL: <http://www.wjgnet.com/1009-3079/full/v24/i26/3804.htm> DOI: <http://dx.doi.org/10.11569/wjcd.v24.i26.3804>

摘要

目的

探讨横开口与纵开口内镜下肌切开治疗贲门失弛缓的临床疗效。

方法

选取山东省医学科学院第三附属医院2012-12/2014-12诊治的贲门失弛缓患者82例, 采用随机数字表法分为两组, 观察组患者41例采用横开口内镜下肌切开治疗, 对照组患者41例采用纵开口内镜下肌切开治疗, 比较两组患者的治疗效果。

结果

治疗后, 两组括约肌静息压、Eckardt症状评分降低($P<0.05$), 食管最大宽度减小($P<0.05$)。观察组括约肌静息压、Eckardt症状评分、并发症发生率小于对照组($P<0.05$), 食管最大宽度小于对照组($P<0.05$), 手术时间、隧道建立时间、环形肌切开时间、切口夹闭用时、术后住院时间小于对照组($P<0.05$), 临床疗效好于对照组($P<0.05$)。

结论

横开口与纵开口内镜下肌切开均可用于贲门失弛缓的临床治疗, 其中横开口内镜下肌切开治疗效果更佳。

© The Author(s) 2016. Published by Baishideng Publishing Group Inc. All rights reserved.

关键词: 横开口; 纵开口; 内镜; 贲门失弛缓

核心提要: 横开口与纵开口内镜下肌切开均可用于贲门失弛缓的临床治疗, 其中横开口内镜下肌切开治疗效果更佳, 术后恢复快, 且安全性高。

李冉, 张瑾, 徐莲. 横开口与纵开口内镜下肌切开治疗贲门失弛缓疗效对比. *世界华人消化杂志* 2016; 24(26): 3804-3808 URL: <http://www.wjgnet.com/1009-3079/full/v24/i26/3804.htm> DOI: <http://dx.doi.org/10.11569/wjcd.v24.i26.3804>

i26/3804.htm DOI: <http://dx.doi.org/10.11569/wjcd.v24.i26.3804>

0 引言

贲门失弛缓是临床常见病症的一种, 是食管胃结合部肌间抑制性神经元变性, 造成食管蠕动减缓或消失, 食管下段括约肌松弛不全和压力增加的原发性食管功能性疾病。目前临床治疗以机械性破坏食管下段括约肌、解除梗阻为主, 常用术式为内镜扩张术、开放式手术等, 但术后并发症较高^[1,2]。经口内镜下肌切开术是一种新型的微创手术, 利用内镜下隧道技术, 实施黏膜下剥离-隧道建立-切断食管下段括约肌纤维, 从而达到治疗疾病的目的, 效果显著, 病症缓解率可到90%以上^[3,4]。但不同的切口方式取得的治疗效果是否一致, 报道较少, 因而开展了此次研究, 将贲门失弛缓患者82例随机分为两组, 分别实施横开口与纵开口内镜下肌切开治疗, 针对治疗效果进行对比分析, 现报道如下。

1 材料和方法

1.1 材料 选取山东省医学科学院第三附属医院2012-12/2014-12诊治的贲门失弛缓患者82例, 经胃镜检查确诊, 排除患有器质性疾病、血液性疾病、免疫性疾病、感染性疾病、精神疾病、内镜治疗相关禁忌证的患者。此次研究已取得患者同意, 签订知情同意书, 经医院伦理委员会通过。采用随机数字表法分为两组, 观察组41例, 男25例, 女16例, 年龄为43.9岁 \pm 7.3岁(23-61岁), 病程为5.2年 \pm 1.8年(1-12年), 术前Eckardt症状评分为7.3分 \pm 0.4分(4-10分)。对照组41例, 男27例, 女14例, 年龄为43.7岁 \pm 6.8岁(24-60岁), 病程为5.3年 \pm 1.7年(1-12年), 术前Eckardt症状评分为7.2分 \pm 0.3分(4-10分)。2组年龄、性别、病程、术前Eckardt症状评分比较, 差异均无统计学意义($P>0.05$), 具有可比性。

1.2 方法

1.2.1 治疗: 术前禁食48 h, 术前行胃镜检查, 给予食管清洗, 确保食管清洁后, 实施气管插管全麻, 给予呼吸机辅助呼吸, 明确胃食管连接处距门齿的距离, 在胃食管连接处近端约8 cm处切开, 黏膜下注射, 在食管右侧壁用Dual刀横形或纵行切开黏膜层约1.5 cm, 建立隧道, 用Dual刀、Hybrid刀、HOOK刀由上而下分离

□ 研究前沿

经口内镜下肌切开术是一种新型的微创手术, 利用内镜下隧道技术, 实施黏膜下剥离-隧道建立-切断食管下段括约肌纤维, 从而达到治疗疾病的目的, 但其疗效说法不一。

□ 相关报道

周平红研究显示,作为一种新的微创治疗方法,POEM治疗AC短期疗效肯定,可以迅速解除AC患者吞咽困难,但其长期疗效及远期并发症仍有待随访观察。霍亚奇研究显示,横开口法POEM不仅有效显著缓解患者症状,且更能缩短手术时间,降低皮下气肿、气胸等气体相关并发症的发生率。

□ 创新盘点

采用横开口内镜下肌切开治疗贲门失弛缓的临床报道极少,不同于纵切口,从另一个角度探讨了手术疗效及安全性。

表 1 两组手术指征比较 (n = 41)

分组	手术时间(min)	隧道建立时间(min)	环形肌切开时间(min)	切口夹闭用时(min)	术后住院时间(d)
观察组	64.8 ± 10.5	36.7 ± 4.6	10.5 ± 1.3	6.0 ± 0.7	7.1 ± 0.9
对照组	73.9 ± 11.2	45.8 ± 6.9	14.2 ± 1.4	6.6 ± 0.8	8.2 ± 1.1
t值	4.406	5.517	7.028	4.039	4.549
P值	0.000	0.000	0.000	0.000	0.000

黏膜下层,建立1条延续到贲门小弯胃食管连接处下约3 cm的黏膜下隧道,用三角刀由近及远切开环行肌,切开范围为胃食管连接处近端6 cm到胃食管连接处远端2 cm,用钛夹纵行完整封闭创面。于治疗前后行括约肌静息压测定,经鼻插入测压导管,采用定点牵拉法测定。

1.2.2 评定标准: Eckardt症状评分标准^[5]: 按体质量减轻、吞咽困难、胸痛、食物返流有无和程度或频率分别计作0-3分,分为4级,其中0级为0-1积分,无上述症状,1级为2-3积分,体质量减轻不足5 kg,吞咽固化困难,偶有胸痛和食物返流,2级为4-6积分,体质量减轻5-10 kg,吞咽半流质食物困难,每日出现胸痛和食物返流,3级为6积分以上,体质量减轻10 kg以上,吞咽流质食物困难,每餐都有胸痛和返流。满分12分,分数越高,病症越严重。

临床疗效评定标准^[6]: (1)治愈. 症状评分为1分; (2)显效. 症状改善2个积分或完全消失; (3)有效. 症状改善1个积分; (4)无效. 症状无改善,甚至加重,积分>6个积分。

统计学处理 数据资料用SPSS16.0软件行统计学分析,计量资料用mean±SD表示和t检验,计数资料用率(%)表示和χ²检验,以P<0.05为差异有统计学意义。

2 结果

2.1 两组手术指征比较 观察组手术时间、隧道建立时间、环形肌切开时间、切口夹闭用时、术后住院时间<对照组(P<0.05)(表1)。

2.2 两组治疗前后观察指标及Eckardt症状评分比较 治疗后,两组括约肌静息压、Eckardt症状评分降低(P<0.05),食管最大宽度减小(P<0.05)。观察组括约肌静息压、Eckardt症状评分<对照组(P<0.05),食管最大宽度<对照组(P<0.05)(表2)。

2.3 两组临床疗效与并发症比较 观察组临床疗效(治愈36例、显效4例、有效1例)好于对照组(治愈26例、显效12例、有效3例, P<0.05)。

观察组并发症发生率<对照组(4.9% vs 22.0%, P<0.05)(表3)。

3 讨论

贲门失弛缓症是食管动力障碍性疾病,是指吞咽后食管体部无蠕动、贲门括约肌弛缓不良的一种疾病。主要症状有吞咽困难、反流呕吐、胸部不适或疼痛,很多患者会出现不同程度体质量减轻^[7,8]。本病的病因尚不清楚,有认为病毒感染、毒素、营养缺乏及局部炎症可能是本病的病因,但在迷走神经和壁内神经丛的电镜检查中未能发现病毒颗粒,不支持病毒感染学说。某些患儿有家族病史,提示发病与基因有关。临床研究^[9,10]发现,精神顾虑可使患儿症状加重,考虑是否由于精神刺激引起皮质神经功能障碍,导致中枢及自主神经功能紊乱而发病。但贲门失弛缓症的基本缺陷是神经肌肉异常,病理所见为食管体部及食管下括约肌均有不同程度的肌肉神经丛病变存在。Auerbach丛内单核细胞浸润到整个神经节细胞为纤维组织所替代。迷走神经有Wallerian变性,背运动核内丧失神经细胞体。食管平滑肌在光镜下正常,但在电镜下表现为微丝从表面膜脱落及细胞萎缩,但这些变化是原发或继发还不清楚。经组织学、超微结构及药理学研究的结果表示失弛缓症的食管已失神经支配。病变位于脑干、迷走神经纤维、Auerbach神经丛及肌内神经纤维,但不能澄清原发病灶在何处,可能是有弥漫性神经退行性变或向神经毒性物质影响了从脑到肌纤维的所有神经系统。

手术治疗是贲门失弛缓症的有效方法^[11,12],但传统开放手术创伤太大,不宜作为首选。随着微创技术的不断开展与应用,经口内镜下肌切开术逐渐用于贲门失弛缓症的手术治疗,取得了较好的治疗效果^[13,14],有望成为治疗贲门失弛缓症的首选根治性治疗方案。但经口内镜下肌切开术的要求很高,需要操作者熟练掌握内镜下操作技能,还要具有独立处理出血、穿孔

表 2 两组治疗前后观察指标及Eckardt症状评分比较 ($n = 41$)

分组	括约肌静息(mmHg)	食管最大宽度(cm)	Eckardt症状评分
观察组			
治疗前	26.5 ± 1.3	6.6 ± 0.5	7.3 ± 0.4
治疗后	21.4 ± 1.0	4.8 ± 0.3	2.8 ± 0.3
<i>t</i> 值	5.381	6.759	19.071
<i>P</i> 值	0.000	0.000	0.000
对照组			
治疗前	26.7 ± 1.2	6.6 ± 0.4	7.2 ± 0.3
治疗后	23.8 ± 0.9	5.6 ± 0.5	3.4 ± 0.4
<i>t</i> 值	4.304	4.786	14.176
<i>P</i> 值	0.000	0.000	0.000

应用要点

本文探讨了不同切口治疗贲门失弛缓的临床疗效, 对于临床, 具有较高的指导价值。

两组治疗后比较, 括约肌静息压 $t = 4.121$, $P = 0.000$; 食管最大宽度 $t = 4.667$, $P = 0.000$; 症状评分 $t = 5.143$, $P = 0.000$ 。

表 3 两组临床疗效与并发症比较($n = 41$, $n(\%)$)

项目	观察组	对照组	χ^2 值	<i>P</i> 值
疗效			6.613	0.037
治愈	36(87.8)	26(63.4)		
显效	4(9.8)	12(29.3)		
有效	1(2.4)	3(7.3)		
无效	0(0.0)	0(0.0)		
并发症			5.145	0.023
纵膈积气	0(0.0)	1(2.4)		
颈部皮下气肿	1(2.4)	4(9.8)		
气胸	0(0.0)	1(2.4)		
黏膜穿孔	1(2.4)	2(4.9)		
反流性食管炎	0(0.0)	1(2.4)		
总计	2(4.9)	9(22.0)		

等并发症的能力和临床经验。如何开口治疗也是临床争议的热点之一^[15]。

本次研究的结果显示, 治疗后, 两组括约肌静息压、Eckardt症状评分降低, 食管最大宽度减小。观察组括约肌静息压、Eckardt症状评分低于对照组, 食管最大宽度<对照组, 说明横开口与纵开口内镜下肌切开均可用于贲门失弛缓的临床治疗, 其中横开口内镜下肌切开治疗效果更佳, 改善患者病症更为明显, 能有效恢复括约肌静息压、食管最大宽度到正常水平。观察组手术时间、隧道建立时间、环形肌切开时间、切口夹闭用时、术后住院时间少于对照组, 说明横开口内镜下肌切开治疗贲门失弛缓, 可明显缩短患者的治疗时间和恢复时间, 分析如下: 术中操作时, 需要不断进出隧道, 不仅要确保隧道直线性进展, 确保胃底段隧道

的长度足够, 还需要通过有无阻力判断肌肉切开是否充分, 实施电凝是否会过度损伤而造成黏膜穿孔。与纵行切口不同, 横行切口可以让开口长度达到1.5 cm, 具有一定的外张能力, 在内镜进出隧道时, 会更加容易, 开口后镜身和隧道周围边缘的空隙较大, 镜身可以扩大自由度, 便于隧道操作。

因而认为横开口内镜下肌切开治疗贲门失弛缓的效果更好, 这与本研究的结果一致, 观察组临床疗效好于对照组, 且观察组并发症发生率低于对照组, 说明横开口内镜下肌切开治疗贲门失弛缓是安全有效的, 不会引发过多并发症, 具有较高安全性, 分析如下: 由于镜身的重力作用, 实施横切口可以让开口外张, 镜身和隧道边缘的空隙较大, 能让隧道和外界相通, 不断注入气体, 还可以及时排出, 能避免隧

名词解释

贲门失弛缓症: 是食管动力障碍性疾病, 是指吞咽后食管体部无蠕动、贲门括约肌弛缓不良的一种疾病。主要症状有吞咽困难、反流呕吐、胸部不适或疼痛, 很多患者会出现不同程度体质量减轻。

□ 同行评价

本文初步探讨了横开口与纵开口经口内镜下肌切开术治疗贲门失弛缓症的效果,有一定临床意义。

道压力过高。而纵切口的出口处黏膜会紧包内镜, 气体容易聚集, 形成隧道高压。由于食管外层没有浆膜层, 即便没有切开纵行肌, 也会让气体基尼如纵膈和胸腔, 增加并发症风险。但此次研究也存在一定的弊端, 样本量较少, 需要进一步扩大样本量再进行探讨。

4 参考文献

- 1 耿嘉蔚, 李娅琳, 郭心璋, 唐晓丹, 范红, 陈艳敏. 贲门失弛缓症患者内镜下气囊扩张压力与超声下贲门厚度关系的探讨. 中华超声影像学杂志 2011; 20: 915-916
- 2 Rohof WO, Boeckxstaens GE. Treatment of the patient with achalasia. *Curr Opin Gastroenterol* 2012; 28: 389-394 [PMID: 22508324]
- 3 周平红, 姚礼庆, 蔡明琰, 钟芸诗, 任重, 徐美东, 陈巍峰, 秦文政, 胡健卫, 李亮, 刘靖正, 王萍, 秦新裕. 经口内镜下肌切开术治疗贲门失弛缓症的初探. 中华消化内镜杂志 2011; 28: 63-66
- 4 令狐恩强, 王楠钧, 王向东, 杜红, 孟江云, 王红斌, 朱静. 渐近全层肌切开式经口内镜下肌切开术治疗贲门失弛缓症41例临床疗效分析. 中华消化内镜杂志 2014; 31: 435-438
- 5 谭年娣, 肖英莲, 王锦辉, 林金坤, 彭穗, 崔毅, 陈旻湖. 高分辨食管测压下贲门失弛缓症患者食管动力学特点的相关分析. 中华消化内镜杂志 2015; 32: 234-239
- 6 秦咏梅, 张彩凤, 刘竹娥, 罗艳丽, 王文菊. 内镜下支架置入治疗贲门失弛缓症27例. 世界华人消化杂志 2010; 18: 2043-2046
- 7 王东, 霍继荣, 刘德良, 王学红, 欧大联. 经口内镜下肌切开术与球囊扩张治疗贲门失弛缓症的疗效比较. 中华消化内镜杂志 2015; 32: 116-118
- 8 令狐恩强, 李惠凯, 冯秀雪. 横开口法经口内镜下肌切开术治疗贲门失弛缓症疗效及安全性评价. 中华消化内镜杂志 2012; 29: 483-486
- 9 周震宇, 莫剑忠. 贲门失弛缓症. 胃肠病学 2011; 16: 762-764
- 10 周震宇, 莫剑忠. 贲门失弛缓症的治疗. 胃肠病学 2012; 17: 56-58
- 11 缪林, 范志宁, 季国忠, 张发明, 张秀华, 王翔, 文卫, 蒋国斌, 熊观瀛, 吴萍. 经口内镜下肌切开术治疗贲门失弛缓症的初步研究. 中国内镜杂志 2012; 18: 376-378
- 12 吕宾, 李蒙, 钮莉, 张烁, 蔡利军, 孙翠萍. 经口内镜下肌切开术治疗贲门失弛缓症疗效分析. 中华消化内镜杂志 2014; 31: 245-248
- 13 晋弘, 张莉莉, 郑忠青, 王涛, 赵威, 李婷, 吴兰兰, 王邦茂. 经口内镜下肌切开术治疗贲门失弛缓症术后3年疗效评估. 中华消化杂志 2015; 35: 217-220
- 14 钟芸诗, 李亮, 周平红, 徐美东, 任重, 朱博群, 姚礼庆. 经口内镜下肌切开术对贲门失弛缓症患者的食管动力学影响. 中华胃肠外科杂志 2012; 15: 668-670
- 15 翟亚奇, 令狐恩强, 李惠凯, 秦治初, 王向东, 杜红, 孟江云. 横开口法与纵开口法经口内镜下肌切开术治疗贲门失弛缓症的比较研究. 南方医科大学学报 2013; 33: 1399-1402

编辑: 于明茜 电编: 李瑞芳



ISSN 1009-3079 (print) ISSN 2219-2859 (online) DOI: 10.11569 © 2016 Baishideng Publishing Group Inc. All rights reserved.

• 消息 •

《世界华人消化杂志》参考文献要求

本刊讯 本刊采用“顺序编码制”的著录方法,即以文中出现顺序用阿拉伯数字编号排序。提倡对国内同行近年已发表的相关研究论文给予充分的反映,并在文内引用处右上角加方括号注明角码。文中如列作者姓名,则需在“Pang等”的右上角注角码号;若正文中仅引用某文献中的论述,则在该论述的句末右上角注角码号。如马连生^[1]报告……,研究^[2-5]认为……;PCR方法敏感性高^[6,7]。文献序号作正文叙述时,用与正文同号的数字并排,如本实验方法见文献[8]。所引参考文献必须以近2-3年SCIE, PubMed,《中国科技论文统计源期刊》和《中文核心期刊要目总览》收录的学术类期刊为准,通常应只引用与其观点或数据密切相关的国内外期刊中的最新文献,包括世界华人消化杂志(<http://www.wjgnet.com/1009-3079/index.jsp>)和World Journal of Gastroenterology(<http://www.wjgnet.com/1007-9327/index.jsp>)。期刊: 序号, 作者(列出全体作者)。文题, 刊名, 年, 卷, 起页-止页, PMID编号; 书籍: 序号, 作者(列出全部), 书名, 卷次, 版次, 出版地, 出版社, 年, 起页-止页。

智能染色内镜联合放大内镜对早期胃癌的诊断价值

王磊, 时军利, 张月晓, 李炳庆

王磊, 时军利, 张月晓, 李炳庆, 承德医学院附属医院消化内科 河北省承德市 067000

王磊, 主治医师, 主要从事消化内镜下诊断及治疗。

作者贡献分布: 王磊与时军利对实验贡献等同; 王磊负责设计实验; 操作过程由王磊、时军利、张月晓及李炳庆共同完成; 李炳庆校审。

通讯作者: 李炳庆, 教授, 主任医师, 067000, 河北省承德市南营子大街36号, 承德医学院附属医院消化内科. libq68@sohu.com

收稿日期: 2016-07-23

修回日期: 2016-08-03

接受日期: 2016-08-07

在线出版日期: 2016-09-18

Value of flexible spectral imaging color enhancement combined with magnifying endoscopy in diagnosis of early gastric cancer

Lei Wang, Jun-Li Shi, Yue-Xiao Zhang, Bing-Qing Li

Lei Wang, Jun-Li Shi, Yue-Xiao Zhang, Bing-Qing Li, Department of Gastroenterology, the Affiliated Hospital of Chengde Medical College, Chengde 067000, Hebei Province, China

Correspondence to: Bing-Qing Li, Professor, Chief Physician, Department of Gastroenterology, the Affiliated Hospital of Chengde Medical College, 36 Nanyingzi Street, Chengde 067000, Hebei Province, China. libq68@sohu.com

Received: 2016-07-23

Revised: 2016-08-03

Accepted: 2016-08-07

Published online: 2016-09-18

Abstract

AIM

To evaluate the value of flexible spectral imaging color enhancement (FICE) combined with

magnifying endoscopy in the diagnosis of early gastric cancer.

METHODS

Patients with suspected early gastric cancer who underwent FICE combined with magnifying endoscopy from March 2015 to December 2015 were retrospectively analyzed. The endoscopic diagnosis criteria for early gastric cancer were made according to the microstructure, microvascular and demarcation line. Finally, the accuracy of FICE combined with magnifying endoscopy for the diagnosis of early gastric cancer was assessed by comparing with pathological results.

RESULTS

Of 177 lesions that underwent FICE and magnifying endoscopy, 26 were pathologically diagnosed as low grade intraepithelial neoplasia, 12 as high grade intraepithelial neoplasia, and 139 as non-cancer lesions. The sensitivity, specificity and Youden index of FICE combined with magnifying endoscopy were 68.4%, 87.8% and 56.2% for intraepithelial neoplasia, and 75.0%, 100% and 75.0% for early gastric cancer, respectively.

CONCLUSION

FICE combined with magnifying endoscopy can improve the diagnostic accuracy for early gastric cancer.

© The Author(s) 2016. Published by Baishideng Publishing Group Inc. All rights reserved.

Key Words: Early gastric cancer; Flexible spectral imaging color; Endoscopy

Wang L, Shi JL, Zhang YX, Li BQ. Value of flexible spectral imaging color enhancement combined with

背景资料

早期胃癌较进展期胃癌有着较好的预后, 早期胃癌5年生存率可达到90%以上, 然而早期胃癌发现较困难, 目前电子染色内镜智能染色内镜(flexible spectral imaging color, FICE)、NBI可用于早期胃癌的筛查, 联合放大内镜后可提高内镜诊断早期胃癌的准确性。

同行评议者

姜春萌, 教授, 主任医师, 大连医科大学附属第二医院消化内科

■ 研究前沿

近年来关于早期胃癌筛查的研究越来越多, 尤其是色素内镜、放大内镜及电子染色内镜, 尤以NBI研究居多, 但FICE诊断早期胃癌的研究较少, 且FICE的各项功能有待进一步研究。

magnifying endoscopy in diagnosis of early gastric cancer. Shijie Huaren Xiaohua Zazhi 2016; 24(26): 3809-3813 URL: <http://www.wjgnet.com/1009-3079/full/v24/i26/3809.htm> DOI: <http://dx.doi.org/10.11569/wcj.v24.i26.3809>

摘要

目的

通过研究智能染色内镜(flexible spectral imaging color, FICE)联合放大内镜在早期胃癌中的诊断准确度, 探讨其临床应用价值。

方法

回顾性分析承德医学院附属医院自2015-03/2015-12行胃镜检查怀疑早期胃癌并行FICE下放大观察的内镜图片, 根据放大内镜下胃黏膜表面微结构、微血管及有无边界线, 制定早期胃癌的内镜诊断标准, 通过此标准对胃内病变做出诊断, 再与病理比较, 得出胃镜诊断早期胃癌的敏感性、特异性。

结果

共有177例图像进行了回顾性分析, 病理诊断为低级别上皮内瘤变26例, 高级别上皮内瘤变12例, 慢性炎症或萎缩性胃炎或肠上皮化生患者139例, FICE联合放大内镜诊断上皮内瘤变的敏感性为68.4%, 特异性为87.8%, Youden指数为56.2%。诊断为早期胃癌的敏感性为75.0%, 特异性为100%, Youden指数75.0%。

结论

根据我们制定的标准, FICE联合放大内镜可提高胃镜诊断早期胃癌的准确性。

© The Author(s) 2016. Published by Baishideng Publishing Group Inc. All rights reserved.

关键词: 早期胃癌; 智能染色内镜; 胃镜

核心提要: 通过智能染色内镜联合放大内镜观察胃黏膜表面微结构、微血管、边界线来制定早期胃癌诊断标准: 微结构消失+网格状微血管/网格状微血管中断/不规则微血管+可见明显边界, 根据该标准可提高内镜诊断早期胃癌的准确性。

王磊, 时军利, 张月晓, 李炳庆. 智能染色内镜联合放大内镜对早期胃癌的诊断价值. 世界华人消化杂志 2016; 24(26): 3809-3813 URL: <http://www.wjgnet.com/1009-3079/full/v24/i26/3809.htm> DOI: <http://dx.doi.org/10.11569/wcj.v24.i26.3809>

0 引言

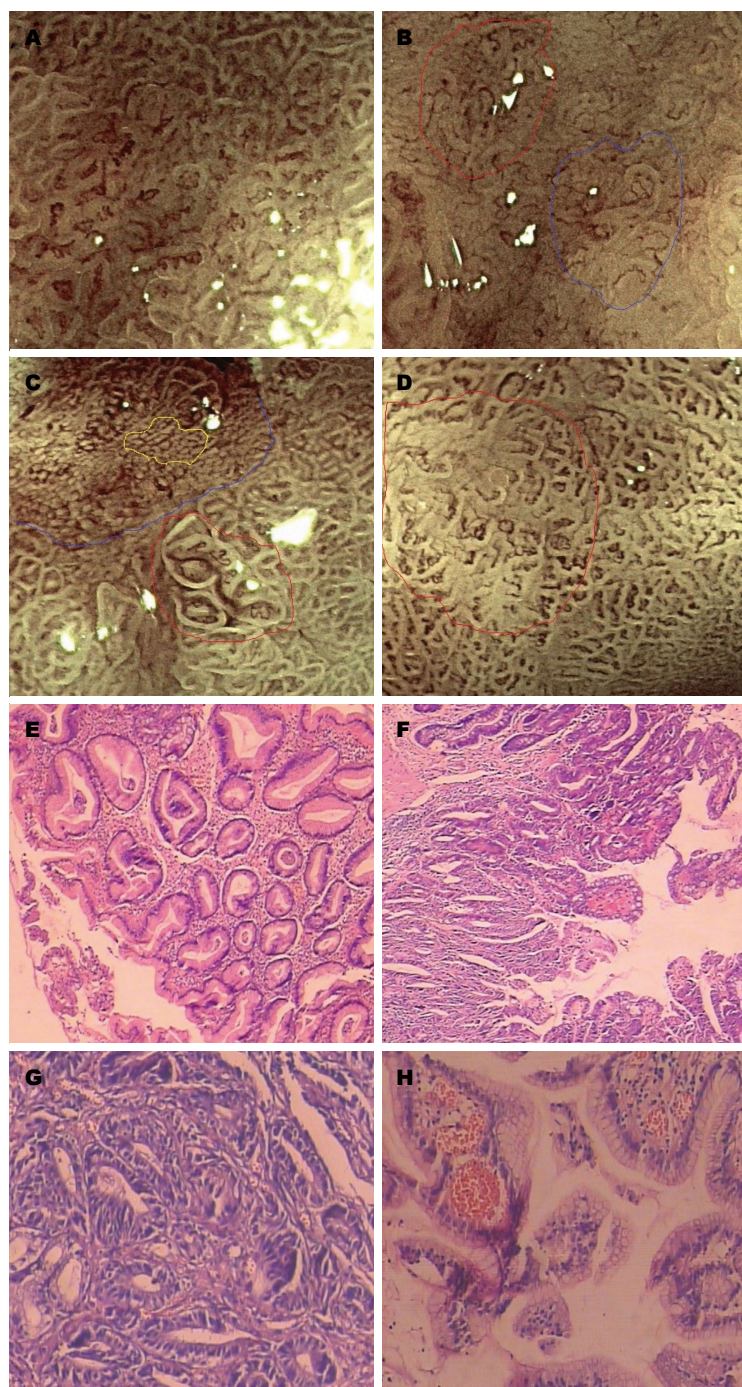
胃癌是消化道常见肿瘤, 在肿瘤引起死亡中居于第2位^[1], 尤其进展期胃癌严重影响人民的生命及生活质量, 是最常见、致命癌症之一^[2]。胃癌的早发现及早治疗显得尤为重要, 早期胃癌手术切除后5年生存率可达到90%以上。然而早期胃癌的检出率却较低, 多数内镜医师应用普通白光内镜对早期胃癌做出诊断较困难, 进而越来越多的方法用来提高早期胃癌的检出率, 如放大内镜、染色内镜、电子染色内镜等。富士公司的智能染色内镜(flexible spectral imaging color, FICE)联合放大内镜检查可观察胃黏膜表面的微细结构、微血管形态及与周边黏膜的边界, 从而能够提高早期胃癌的诊断率, 本研究探讨FICE联合放大内镜对早期胃癌的诊断价值。

1 材料和方法

1.1 材料 回顾性分析承德医学院附属医院自2015-03/2015-12行胃镜检查怀疑早期胃癌并行FICE下放大观察的患者图片, 内镜采用富士公司EG590ZW。

1.2 方法 本研究共4人完成, 预先制定内镜下诊断早期胃癌与非癌的标准。1人负责将内镜图片及病理进行整理, 然后由2个经验丰富的内镜医师进行内镜图片浏览及做出内镜诊断, 此2人对病理不知情, 诊断分为上皮内瘤变、早期胃癌(高级别上皮内瘤变)与非癌, 2人诊断不一致时以第三人判断为准, 最后由1人进行数据整理及分析。

诊断标准: 采用病理为金标准。FICE及放大内镜对早期胃癌的诊断主要基于对表面微结构、微血管及有无明确边界线的判断。表面微结构分型为: (1)结构规则: 腺管结构均匀一致; (2)结构不规则: 腺管结构分布不均、长短不一、形态各异、排列紊乱; (3)结构消失: 未见腺管结构。微血管分型为: (1)未见微血管; (2)网格状微血管: 微血管呈现网格状; (3)网格状微血管中断: 在2型微血管基础上出现微血管不连续; (4)不规则微血管: 微血管形态各异、长短不一、粗细不均、分布不均、排列紊乱; (5)规则微血管: 微血管形态、大小、粗细均匀。边界: (1)可见明显边界; (2)未见明显边界。诊断为上皮内瘤变标准: 结构不规则/结构消失+网格状微血管/网格状微血管中断/不



□ 相关报道
已有文章报道了FICE对于早期胃癌的观察优于白光观察,其联合放大内镜后也优于靛胭脂染色。也有学者通过FICE联合放大内镜观察胃黏膜腺管开口及微血管而制定了早期胃癌的内镜诊断标准。

图1 FICE放大内镜及病理。A: 表面结构规则, 微血管不规则, 未见明显边界线; B: 红色区域内表面结构消失, 微血管不规则, 蓝色区域内表面结构不规则, 微血管不规则; C: 红色区域内表面结构不规则, 微血管不规则, 蓝色线条示明显边界线, 黄色区域内表面结构消失, 微血管呈网格状; D: 红色区域内表面结构不规则, 微血管不规则, 未见明显边界线。内镜诊断A、D非癌, B、C早期胃癌。E-H为分别对应A-D内镜图片的病理, E, H(HE $\times 100$); G(HE $\times 400$): 高级别上皮内瘤变。FICE: 智能染色内镜。

规则微血管+可见明显边界, 其中诊断早期胃癌(高级别上皮内瘤变)标准: 结构消失+网格状微血管/网格状微血管中断/不规则微血管+可见明显边界(图1)。

统计学处理 采用SPSS17.0软件进行统计学分析, 两人的内镜诊断进行一致性检验

(Kappa检验), 计算FICE联合放大内镜诊断上皮内瘤变及诊断早期胃癌的敏感性、特异性、Youden指数。

2 结果

2.1 一般情况 共有177例图像进行了回顾性分

创新盘点

本研究通过FICE联合放大内镜观察胃黏膜, 而制定了内镜诊断上皮内瘤变、早期胃癌、非癌的标准, 大大提高了内镜诊断早期胃癌的准确性, 值得深入研究。

表 1 FICE联合放大内镜诊断早期胃癌与病理比较

诊断方法	病理诊断为上皮内瘤变		病理诊断为非癌	总数
	低级别上皮内瘤变	高级别上皮内瘤变		
内镜诊断为低级别上皮内瘤变	16	1	17	34
内镜诊断早期胃癌	0	9	0	9
内镜诊断为非癌	10	2	122	134
总数	26	12	139	177

FICE: 智能染色内镜。

析, 病理诊断低级别上皮内瘤变26例, 高级别上皮内瘤变12例, 慢性炎症或萎缩性胃炎或肠上皮化生139例。2人均诊断为上皮内瘤变42例, 均诊断为非癌133例, 其中有2例1人诊断为上皮内瘤变, 另1人诊断为非癌, 2人内镜诊断一致性较高, Kappa值为0.969。

2.2 病理比较 FICE联合放大内镜诊断早期胃癌及病理结果如表1, FICE联合放大内镜对上皮内瘤变诊断敏感性为68.4%, 特异性为87.8%, Youden指数为56.2%。诊断为早期胃癌(高级别上皮内瘤变)的敏感性为75.0%, 特异性为100%, Youden指数75.0%。

3 讨论

本回顾性分析探讨了FICE联合放大内镜对早期胃癌的诊断价值, 结果显示FICE联合放大内镜对胃上皮内瘤变的诊断特异性较高, 但敏感性不高, 而对胃高级别上皮内瘤变的诊断敏感性 & 特异性均较高, 提示了FICE联合放大内镜对早期胃癌有很高的诊断价值。

内镜对早期胃癌的判断方法多种多样, 主要有白光下观察、色素内镜、电子染色内镜、放大内镜等等。白光诊断早期胃癌的敏感性最低, 靛胭脂染色及AIM染色均高于白光观察^[3,4], FICE对于早期胃癌的诊断也优于白光观察^[5], 同时FICE下放大观察对于早期胃癌诊断的敏感性又高于靛胭脂及靛胭脂染色下放大观察^[6]。而放大内镜主要观察腺管开口、微血管等情况, Sakaki等^[7]将胃表面微结构分为以下4类: (1)点状; (2)短线状; (3)条纹状; (4)网状。Nakayoshi等^[8]将微血管分为4型: I型: 未见黏膜微血管; II型: 海星状; III型: 细网状或螺旋状; IV型: 不规则或粗大新生血管, III型、IV型微血管出现在癌中。此外黄永辉等^[9]将胃小凹形态分为5型, Zhang等^[10]通过共聚焦显微内

镜的观察将胃小凹分为7型, 关于微血管、表面微结构的分类多种多样。Yao^[11,12]等应用NBI联合放大内镜观察早期胃癌, 将早期胃癌的内镜下表现描述为两类: (1)不规则表面结构, 同时存在边界线; (2)不规则微血管形态, 同时存在边界线。郑洪伟等^[13]也通过该标准证实了NBI联合放大内镜可提高早期胃癌诊断率。同时FICE可以达到与NBI一样的效果^[14]。而本研究中描述了FICE放大观察下胃黏膜表面微形态, 包括表面微结构、微血管及边界线, 较以上研究中的分类更为简单, 并将三者综合起来判断胃内病变的性质, 其中结构消失+网格状微血管/网格状微血管中断/不规则微血管+可见明显边界诊断为高级别上皮内瘤变, 敏感性为75.0%, 特异性为100%。提高了胃镜诊断早期胃癌的诊断率。

FICE联合放大内镜可提高内镜诊断早期胃癌的准确率, 尤其特异性达到100%。但仍存在误诊, 有两例患者内镜诊断为非癌, 而病理提示高级别上皮内瘤变, 这2例中1例未见明显边界线, 1例未见微血管形态, 从而内镜判断为非癌。也有文章报道了早期胃癌未见微血管^[15]。本研究中有1例患者内镜诊断为低级别上皮内瘤变, 而病理提示高级别上皮内瘤变, 这例中内镜观察表面结构为不规则, 从而内镜判断为低级别上皮内瘤变。胃黏膜上皮发生癌变会导致表面结构的变化, 由规则到不规则再到消失, 尤其是进展期癌必然会破坏表面结构, 但进展期肿瘤周边可能表现为低级别或者高级别上皮内瘤变, 当然也会出现炎症性改变, 炎症本身对胃黏膜表面形态有一定的影响, 从而导致无法判断出癌变的边界。同样当胃黏膜发生病变时会对腺管开口底部及开口周边上皮毛细血管网形成影响, 改变其走行, 使其粗细紊乱或中断。正因为此类原因, 无论是表面结

应用要点

本研究制定了FICE联合放大内镜诊断早期胃癌的标准, 该标准简单、明了, 易于记忆, 且在临床中操作简单, 同时也可联合色素内镜等方法进一步提高内镜诊断早期胃癌的准确性。

构、微血管还是边界线单独判断胃黏膜病变的性质准确性均较差, 而将其联合起来可提高内镜判断早期胃癌的准确性, 也正因为此类原因导致了FICE联合放大内镜对早期胃癌诊断的敏感性没有达到100%, 导致了内镜诊断上皮内瘤变的准确性较差, 尤其是低级别上皮内瘤变。同时还有另外1个原因导致了FICE联合放大内镜诊断早期胃癌敏感性的下降, 这个原因可能是人为判断失误, 不同内镜学家对表面微结构及微血管形态判断不一致, 这可能导致诊断早期胃癌的敏感性及特异性下降, 有学者基于FICE联合放大内镜的观察制定了1个电脑程序来判断早期胃癌, 敏感性达到了84.8%^[16], 这个方法可对表面微结构及微血管的判断达到一致。

总之, FICE联合放大内镜可提高内镜诊断早期胃癌的准确性, 有很高的临床应用价值。

志谢: 感谢承德医学院附属医院消化内镜室尹春英护士长等护士对本研究中图片的整理、统计的大力支持。

4 参考文献

- Roder DM. The epidemiology of gastric cancer. *Gastric Cancer* 2002; 5 Suppl 1: 5-11 [PMID: 12772880 DOI: 10.1007/s10120-002-0203-6]
- Murray CJ, Lopez AD. Alternative projections of mortality and disability by cause 1990-2020: Global Burden of Disease Study. *Lancet* 1997; 349: 1498-1504 [PMID: 9167458 DOI: 10.1016/S0140-6736(96)07492-2]
- Kawahara Y, Takenaka R, Okada H, Kawano S, Inoue M, Tsuzuki T, Tanioka D, Hori K, Yamamoto K. Novel chromoendoscopic method using an acetic acid-indigocarmine mixture for diagnostic accuracy in delineating the margin of early gastric cancers. *Dig Endosc* 2009; 21: 14-19 [PMID: 19691795 DOI: 10.1111/j.1443-1661.2008.00824.x]
- Kono Y, Takenaka R, Kawahara Y, Okada H, Hori K, Kawano S, Yamasaki Y, Takemoto K, Miyake T, Fujiki S, Yamamoto K. Chromoendoscopy of gastric adenoma using an acetic acid indigocarmine mixture. *World J Gastroenterol* 2014; 20: 5092-5097 [PMID: 24803824 DOI: 10.3748/wjg.v20.i17.5092]
- Osawa H, Yamamoto H, Miura Y, Yoshizawa M, Sunada K, Satoh K, Sugano K. Diagnosis of extent of early gastric cancer using flexible spectral imaging color enhancement. *World J Gastrointest Endosc* 2012; 4: 356-361 [PMID: 22912909 DOI: 10.4253/wjge.v4.i8.356]
- 余世界, 沈磊, 罗和生, 沈志祥, 于皆平. 智能染色内镜对早期胃癌的诊断价值探讨. *中华消化内镜杂志* 2011; 28: 502-505
- Sakaki N, Iida Y, Okazaki Y, Kawamura S, Takemoto T. Magnifying endoscopic observation of the gastric mucosa, particularly in patients with atrophic gastritis. *Endoscopy* 1978; 10: 269-274 [PMID: 738222 DOI: 10.1055/s-0028-1098307]
- Nakayoshi T, Tajiri H, Matsuda K, Kaise M, Ikegami M, Sasaki H. Magnifying endoscopy combined with narrow band imaging system for early gastric cancer: correlation of vascular pattern with histopathology (including video). *Endoscopy* 2004; 36: 1080-1084 [PMID: 15578298 DOI: 10.1055/s-2004-825961]
- 黄永辉, 周丽雅, 林三仁, 金珠, 刘建军, 丁士刚, 夏志伟, 段丽萍, 常红. 放大内镜下胃小凹形态学分类及其临床病理意义. *中国内镜杂志* 2004; 10: 14-16
- Zhang JN, Li YQ, Zhao YA, Yu T, Zhang JP, Guo YT, Liu H. Classification of gastric pit patterns by confocal endomicroscopy. *Gastrointest Endosc* 2008; 67: 843-853 [PMID: 18440377 DOI: 10.1016/j.gie.2008.01.036]
- Yao K, Iwashita A, Tanabe H, Nagahama T, Matsui T, Ueki T, Sou S, Kikuchi Y, Yorioka M. Novel zoom endoscopy technique for diagnosis of small flat gastric cancer: a prospective, blind study. *Clin Gastroenterol Hepatol* 2007; 5: 869-878 [PMID: 17544872]
- Yao K, Anagnostopoulos GK, Ragunath K. Magnifying endoscopy for diagnosing and delineating early gastric cancer. *Endoscopy* 2009; 41: 462-467 [PMID: 19418401 DOI: 10.1055/s-0029-1214594]
- 郑洪伟, 薛会光, 杨爱华, 刘华, 鞠辉, 刘希双. 窄带成像技术联合放大内镜与胃镜活检诊断早期胃癌的价值比较. *世界华人消化杂志* 2015; 23: 3917-3922
- Yoshida N, Naito Y, Kugai M, Inoue K, Uchiyama K, Takagi T, Ishikawa T, Handa O, Konishi H, Wakabayashi N, Kokura S, Yagi N, Morimoto Y, Yanagisawa A, Yoshikawa T. Efficacy of magnifying endoscopy with flexible spectral imaging color enhancement in the diagnosis of colorectal tumors. *J Gastroenterol* 2011; 46: 65-72 [PMID: 21061025 DOI: 10.1007/s00535-010-0339-9]
- Ezoe Y, Muto M, Horimatsu T, Minashi K, Yano T, Sano Y, Chiba T, Ohtsu A. Magnifying narrow-band imaging versus magnifying white-light imaging for the differential diagnosis of gastric small depressive lesions: a prospective study. *Gastrointest Endosc* 2010; 71: 477-484 [PMID: 20189506 DOI: 10.1016/j.gie.2009.10.036]
- Miyaki R, Yoshida S, Tanaka S, Kominami Y, Sanomura Y, Matsuo T, Oka S, Raytchev B, Tamaki T, Koide T, Kaneda K, Yoshihara M, Chayama K. Quantitative identification of mucosal gastric cancer under magnifying endoscopy with flexible spectral imaging color enhancement. *J Gastroenterol Hepatol* 2013; 28: 841-847 [PMID: 23424994 DOI: 10.1111/jgh.12149]

名词解释
高级别上皮内瘤变: 包括重度不典型增生及原位癌; 低级别上皮内瘤变: 包括轻度及中度不典型增生; 早期胃癌: 指肿瘤仅侵及黏膜层及黏膜下层, 无论有无淋巴结转移。

同行评价
本文采用较新的内镜FICE+放大技术, 观察了对早期胃癌及癌前病变的诊断敏感性及其特异性, 并提出了自己的标准, 研究内容较新, 方法可靠, 具有临床意义。

编辑: 于明茜 电编: 李瑞芳



慢性胃炎炎症程度及活动度影响因素探讨

张燕, 许倩倩, 朱婷婷, 窦迎春, 李青, 孟欣颖, 周长宏

■背景资料

慢性胃炎(chronic gastritis, CG)是指多种病因引起的胃黏膜慢性炎症。近年来, CG在日常门诊中占有较高的发病率, 其症状多不典型, 慢性病程, 易反复发作, 严重影响患者的生活质量。CG的形成与多种因素有关, 但各种因素在导致胃黏膜炎症中所起的作用程度目前尚不明确, 找出主要危险因素, 对以后日常工作中开展防治工作具有重要意义。

张燕, 许倩倩, 朱婷婷, 窦迎春, 李青, 孟欣颖, 周长宏, 青岛大学附属青岛市市立医院东院干部保健科 山东省青岛市 266071

张燕, 住院医师, 主要从事慢性胃炎基础与临床方面研究。

作者贡献分布: 孟欣颖与周长宏负责课题设计及指导; 张燕负责课题实施、数据分析及论文写作; 许倩倩、朱婷婷、窦迎春及李青协助临床资料收集及胃镜、¹³C尿素呼气试验检查的完成。

通讯作者: 周长宏, 主任医师, 266071, 山东省青岛市市南区东海中路5号, 青岛大学附属青岛市市立医院东院干部保健科。
zchchanghong@163.com
电话: 0532-85937729

收稿日期: 2016-07-21
修回日期: 2016-08-01
接受日期: 2016-08-15
在线出版日期: 2016-09-18

Factors affecting degree and activity of inflammation in chronic gastritis

Yan Zhang, Qian-Qian Xu, Ting-Ting Zhu, Ying-Chun Dou, Qing Li, Xin-Ying Meng, Chang-Hong Zhou

Yan Zhang, Qian-Qian Xu, Ting-Ting Zhu, Ying-Chun Dou, Qing Li, Xin-Ying Meng, Chang-Hong Zhou, Department of Health Care, Qingdao Municipal Hospital (East) Affiliated to Qingdao University, Qingdao 266071, Shandong Province, China

Correspondence to: Chang-Hong Zhou, Chief Physician, Department of Health Care, the Qingdao Municipal Hospital (East) Affiliated to Qingdao University, 5 Donghai Middle Road, Shinan District, Qingdao 266071, Shandong Province, China. zchchanghong@163.com

Received: 2016-07-21
Revised: 2016-08-01
Accepted: 2016-08-15
Published online: 2016-09-18

□同行评议者

马欣, 主任医师, 甘肃省人民医院消化科; 郑鹏远, 教授, 主任医师, 博士生导师, 郑州大学第五附属医院消化内科

Abstract

AIM

To identify the factors affecting the degree and activity of inflammation in chronic gastritis (CG) and their effect extent, in order to guide the clinical prevention and treatment of CG.

METHODS

The self-rating anxiety scale (SAS), self-rating depression scale (SDS) and ¹³C urea breath test were used to detect indices such as poor diet habits, smoking, drinking, anxiety, depression and *Helicobacter pylori* (*H. pylori*) infection in patients who had upper gastrointestinal (GI) symptoms and were diagnosed with CG by gastroscopy. Factors affecting the degree and activity of inflammation in CG were then identified and their effect extent was analyzed.

RESULTS

Based on the degree of action, the factors that affect the degree of inflammation in CG were *H. pylori* infection, drinking, smoking, anxiety and poor diet preferences (OR = 8.732, 3.666, 2.812, 2.328, and 1.978, respectively). The factors that affect the activity of inflammation in CG were *H. pylori* infection and poor diet preferences (OR = 6.437 and 1.891, respectively).

CONCLUSION

H. pylori infection, drinking, smoking, anxiety and poor diet preferences have certain impact on degree of inflammation in CG, and poor diet preferences and *H. pylori* infection can aggravate the inflammatory activity of CG as well. Therefore, the combination of health education, psychological instruction and

medication should be adopted in the prevention and treatment of CG.

© The Author(s) 2016. Published by Baishideng Publishing Group Inc. All rights reserved.

Key Words: Chronic gastritis; *Helicobacter pylori* infection; Poor diet habits; Anxiety

Zhang Y, Xu QQ, Zhu TT, Dou YC, Li Q, Meng XY, Zhou CH. Factors affecting degree and activity of inflammation in chronic gastritis. *Shijie Huaren Xiaohua Zazhi* 2016; 24(26): 3814-3819 URL: <http://www.wjgnet.com/1009-3079/full/v24/i26/3814.htm> DOI: <http://dx.doi.org/10.11569/wjcd.v24.i26.3814>

摘要

目的

探讨慢性胃炎(chronic gastritis, CG)炎症程度及活动度的影响因素及其作用程度, 以便更好地指导CG的临床防治。

方法

采用调查问卷、焦虑自评量表、抑郁自评量表、¹³C尿素呼气试验的方法对有上消化道症状并行胃镜及病理检查确诊为CG的患者进行不良饮食习惯、吸烟、饮酒、胃癌家族史、焦虑、抑郁及幽门螺杆菌(*Helicobacter pylori*, *H. pylori*)感染等情况的调查, 分析影响CG炎症程度及活动度的危险因素及其所起作用程度。

结果

根据作用程度大小, 影响CG炎症程度的因素有: *H. pylori*感染、饮酒、吸烟、焦虑状态及不良饮食喜好, OR值分别为8.732、3.666、2.812、2.328、1.978。影响CG活动度的因素有: *H. pylori*感染和不良饮食喜好, OR值分别为6.437、1.891。

结论

*H. pylori*感染、饮酒、吸烟、焦虑状态及不良饮食喜好均可不同程度的影响CG的炎症程度, *H. pylori*感染及不良饮食喜好可同时影响CG的活动度, 因此CG的防治应注重健康教育、心理疏导及药物治疗相结合。

© The Author(s) 2016. Published by Baishideng Publishing Group Inc. All rights reserved.

关键词: 慢性胃炎; 幽门螺杆菌感染; 不良饮食习惯; 焦虑

核心提要: 本文采用调查问卷、焦虑自评量表、抑郁自评量表、¹³C尿素呼气试验的方法对慢性胃炎(chronic gastritis, CG)的患者进行调查, 结果显示, 依作用程度大小影响CG炎症程度的因素有幽门螺杆菌(*Helicobacter pylori*, *H. pylori*)感染、饮酒、吸烟、焦虑状态及不良饮食喜好; 影响CG活动度的因素有*H. pylori*感染和不良饮食喜好。

张燕, 许倩倩, 朱婷婷, 窦迎春, 李青, 孟欣颖, 周宏. 慢性胃炎炎症程度及活动度影响因素探讨. *世界华人消化杂志* 2016; 24(26): 3814-3819 URL: <http://www.wjgnet.com/1009-3079/full/v24/i26/3814.htm> DOI: <http://dx.doi.org/10.11569/wjcd.v24.i26.3814>

0 引言

慢性胃炎(chronic gastritis, CG)是指多种病因引起的胃黏膜慢性炎症。近年来, CG在日常门诊中占有较高的发病率, 也属老年人常见慢性病, 其症状多不典型, 慢性病程, 易反复发作, 严重影响患者的生活质量。CG的发病是生物、物理、化学、及个人的易感体质等多种因素作用的结果, 随着生物-心理-社会医学模式的转变, 心理因素对CG的影响也越来越受到重视^[1], 本文主要探讨不良生活方式、幽门螺杆菌(*Helicobacter pylori*, *H. pylori*)感染及焦虑抑郁状态对CG炎症程度及活动度的影响及其各自作用程度大小, 找出主要危险因素, 以便在日常工作中有针对性地开展防治。

1 材料和方法

1.1 材料 选取2015-06/2015-12因上消化道症状在青岛市市立医院消化科门诊及病房接受胃镜及病理组织学检查确诊为CG患者235例, 其中男性98例, 女性137例, 年龄23-89岁, 平均50.7岁±14.3岁。纳入标准: 有腹痛、腹胀、反酸、烧心等上消化道症状且近4 wk内未服用质子泵抑制剂及抗生素者。排除标准: (1)长期服用非甾体抗炎药者; (2)合并消化性溃疡和胃癌; (3)免疫功能异常、内分泌功能障碍、严重心血管、脑血管、肝、肾、造血系统原发性疾病及严重精神病患者; (4)其他系统或器官良性或恶性肿瘤患者; (5)妊娠期、哺乳期妇女。本研究通过青岛市市立医院伦理委员会的审核批准, 所有纳入对象均签署知情同意书。

研究背景

CG是常见病、多发病, 其影响因素是目前研究的重点之一。且心理因素是目前研究的热点。但各种因素与其炎症程度及活动度的关系的研究尚不明确, 亟需验证两者之间的关系。

相关报道

目前已经证明吸烟、饮酒、喜食辣和生冷的不良生活习惯及焦虑抑郁等不良心理因素可引起胃炎的发生。而与CG炎症程度及活动度的关系及所起作用程度研究较少。

创新点

不良生活方式、幽门螺杆菌(*Helicobacter pylori*, *H. pylori*)感染及焦虑抑郁状态等不良心理因素在CG炎症程度中是否可加重CG炎症活动度目前尚未见报道。本文明确了上述因素与炎症程度及活动度的关系, 并应用多项有序反应变量的逐步Logistic回归进一步明确所起作用程度。

1.2 方法

1.2.1 问卷调查: 设计调查问卷, 调查内容包括个人基本情况、不良饮食习惯、吸烟、饮酒、胃癌家族史等几个方面。不良饮食习惯分为不良饮食喜好(喜食过热、粗糙及辛辣刺激性食物)及饮食是否规律(三餐是否按时进食)两方面; 吸烟是指平均每天吸烟1支以上并持续1年或以上^[2]; 饮酒定义为平均每天饮酒超过30 g, 持续或累积6 mo^[2]。

1.2.2 焦虑抑郁状态的评定: 采用焦虑自评量表(self-rating anxiety scale, SAS)和抑郁自评量表(self-rating depression scale, SDS)评估研究对象的焦虑抑郁状态^[3]。SAS及SDS分别为20个项目, 1-4级评分, 以标准分50分作为焦虑抑郁症状分界值。

1.2.3 胃黏膜组织标本的收取: 胃镜下取距幽门3 cm的胃窦黏膜标本2-3块, 常规固定、包埋、切片, HE及改良Giemsa染色检测, 依据CG病理诊断标准进行诊断^[4]。

1.2.4 *H. pylori*感染的评定: 采用组织切片染色检查及¹³C-尿素呼气试验(¹³C-urea breath test, ¹³C-UBT)检测有无*H. pylori*感染, 两项检查结果之一为阳性者则认为存在*H. pylori*感染, 两项检查结果均为阴性认为无*H. pylori*感染^[5]。¹³C-UBT药盒及呼气试验测试仪(HCBT-01型)均为深圳市中核海德威生物科技有限公司生产。检测结果判断: DOB值 ≥ 4 判断为阳性, 表示存在*H. pylori*现症感染。

1.2.5 CG炎症程度及活动度分级的评定: 根据黏膜层慢性炎性细胞(单个核细胞)的密集程度和浸润深度, 炎症程度可分为轻度、中度、重度; 根据慢性炎症背景上中性粒细胞浸润程度, 活动度可分为无活动、轻度活动、中度活动、重度活动^[4]。

统计学处理 使用SPSS17.0软件包进行统计学分析。计数资料均以百分数(%)表示; 单因素分析采用 χ^2 检验进行, 其结果有统计学意义的因素再进一步行多项有序反应变量的逐步Logistic回归, $P < 0.05$ 为差异有显著性。

2 结果

2.1 一般资料 本次问卷调查结果显示: 不良饮食喜好者88例(37.4%); 进食不规律者44例(18.7%); 吸烟者47例(20.0%); 饮酒者38例(16.2%); 胃癌家族史者49例(20.9%); 伴发焦虑

状态者108例(46.0%); 伴发抑郁状态者129例(54.9%); *H. pylori*阳性者154例(65.5%); CG中轻度炎症30例(12.8%)、中度90例(38.7%)、重度114例(48.5%); 无活动35例(14.9%)、轻度93例(39.6%)、中度96例(40.9%)、重度11例(4.7%)。

2.2 CG炎症程度的危险因素分析

2.2.1 CG炎症程度危险因素的单因素分析: 对性别、年龄及可能影响CG炎症程度的危险因素进行 χ^2 检验, 结果显示, 年龄、不良饮食喜好、吸烟、饮酒、焦虑状态及*H. pylori*感染指标存在统计学意义($P < 0.05$), 而性别、进食不规律、胃癌家族史、抑郁状态无统计学意义(表1)。

2.2.2 CG炎症程度危险因素的多因素分析: 将单因素分析筛选出的单因素纳入Logistic模型, 进行有序反应变量的Logistic逐步回归模型的拟合。结果显示, 不良饮食喜好、吸烟、饮酒、焦虑状态、*H. pylori*感染均是胃黏膜炎症程度加重的危险因素($P < 0.05$)。依其所起的作用程度大小依次是*H. pylori*感染(8.732)、饮酒(3.666)、吸烟(2.812)、焦虑状态(2.3328)、不良饮食喜好(1.978)(表2)。

2.2.3 CG炎症活动度危险因素分析: (1) CG炎症活动度危险因素的单因素分析, 对性别、年龄及可能影响CG炎症活动度的危险因素进行 χ^2 检验, 结果显示, 不良饮食喜好、吸烟、饮酒、胃癌家族史及*H. pylori*感染指标存在统计学意义($P < 0.05$), 而性别、年龄、饮食不规律、焦虑状态、抑郁状态无统计学意义(表3); (2) CG炎症活动度危险因素的多因素分析, 将单因素分析筛选出的单因素纳入Logistic模型, 进行有序反应变量Logistic逐步回归模型的拟合。结果显示, 不良饮食喜好和*H. pylori*感染是胃黏膜炎症活动度加重的危险因素($P < 0.05$), 其所起的作用程度大小分别是*H. pylori*感染(OR = 6.437)、不良饮食喜好(OR = 1.891)。

3 讨论

CG胃黏膜损伤程度主要与中性粒细胞浸润程度相关, 因其释放的蛋白酶类引起组织损伤^[6]。有研究^[7]显示, 吸烟、饮酒、喜食辣和生冷的不良生活习惯及焦虑抑郁等不良心理因素可引起胃炎的发生。但其在CG炎症程度中的作用程度及是否可加重CG炎症活动度目前尚未

表 1 慢性胃炎炎症程度危险因素的单因素分析

分组	慢性胃炎炎症活动度			χ^2 值	P值
	轻度	中度	重度		
年龄					
<60岁	15	62	84	6.185	0.045
≥60岁	15	29	30		
性别					
男性	12	37	49	0.153	0.926
女性	18	54	65		
不良饮食喜好					
有	5	31	52	9.221	0.010
无	25	60	62		
饮食不规律					
有	4	14	26	2.489	0.228
无	26	77	88		
吸烟					
有	0	12	35	18.300	0.000
无	30	79	79		
饮酒					
有	1	6	31	20.022	0.000
无	29	83	85		
胃癌家族史					
是	2	23	24	4.739	0.094
否	28	68	90		
焦虑状态					
是	7	39	62	7.796	0.007
否	23	52	52		
抑郁状态					
是	13	50	66	2.034	0.362
否	17	41	48		
<i>H. pylori</i> 感染					
阳性	5	49	100	62.061	0.000
阴性	25	42	14		

应用要点

研究不良生活方式、*H. pylori*感染及焦虑抑郁状态对CG炎症程度及活动度的影响及其各自作用程度大小,找出主要危险因素,以便在日常工作中有针对性地开展防治。

H. pylori: 幽门螺杆菌。

表 2 慢性胃炎炎症程度危险因素的多因素分析

Wald	β	SE	P 值	OR	95%CI	
不良饮食喜好	0.682	0.299	5.191	0.023	1.978	1.100-3.557
吸烟	1.034	0.428	5.822	0.016	2.812	1.214-6.508
饮酒	1.299	0.511	6.448	0.011	3.666	1.344-9.984
<i>H. pylori</i> 感染	2.167	0.324	44.875	0.000	8.732	4.632-16.478
焦虑状态	0.845	0.291	8.445	0.004	2.328	1.317-4.112

H. pylori: 幽门螺杆菌。

见报道。

本研究发现, *H. pylori*感染既可以加重CG炎症程度,又可以加重CG的炎症活动度,对胃

黏膜炎症的影响作用最大。 *H. pylori*可产生尿素酶、黏蛋白酶等多种酶,可直接损伤胃黏膜上皮细胞;其产生的内毒素能刺激胃黏膜上皮

■名词解释

中性粒细胞激活蛋白: 是*H. pylori*的一种重要毒力因子, 是由*napA*基因编码, 分子量150 kDa, 是由4螺旋结构单体构成的十二聚体蛋白, 对中性粒细胞、单核细胞有趋化作用, 并可诱导中性粒细胞NADPH氧化酶激活, 产生活性氧中间产物, 引起黏膜炎症和组织损伤。

表 3 慢性胃炎炎症活动度危险因素的单因素分析

分组	慢性胃炎炎症活动度				χ^2 值	P值
	无	轻度	中度	重度		
年龄						
<60岁	22	64	67	8	0.674	0.879
≥60岁	13	29	29	3		
性别						
男性	13	38	39	8	4.727	0.193
女性	22	55	57	3		
不良饮食喜好						
有	6	34	42	6	9.877	0.020
无	29	59	54	5		
饮食不规律						
有	3	19	20	2	3.294	0.348
无	32	74	76	9		
吸烟						
有	4	14	24	5	8.389	0.039
无	31	79	72	6		
饮酒						
有	3	12	17	6	11.155	0.011
无	32	81	79	5		
胃癌家族史						
是	5	29	14	1	10.036	0.018
否	30	64	82	10		
焦虑状态						
是	13	42	49	4	2.525	0.471
否	22	51	47	7		
抑郁状态						
是	17	56	52	4	3.179	0.365
否	18	37	44	7		
<i>H. pylori</i> 感染						
阳性	11	50	83	10	47.910	0.000
阴性	24	43	13	1		

H. pylori: 幽门螺杆菌。

细胞、巨噬细胞产生大量炎症趋化因子, 引起胃黏膜中淋巴细胞、中性粒细胞、巨噬细胞浸润。并且*H. pylori*还可通过产生中性粒细胞激活蛋白直接激活中性粒细胞反应, 诱导大量的炎性细胞聚集感染部位, 造成胃黏膜炎症反应^[8]。以往研究认为*H. pylori*感染是慢性活动性胃炎的主要病因, 本研究发现*H. pylori*仍是加重炎症活动性的主要因素, 与以往研究相一致。另外, 不良饮食习惯对CG炎症程度及活动度同样都有影响。粗糙、过热、辛辣刺激性食物可直接刺激胃黏膜, 引起胃黏膜上皮细胞损伤, 加重炎症细胞的浸润。

有研究^[9]报道吸烟、饮酒可能是导致胃癌

的独立危险因素, 本研究发现饮酒和吸烟均可加重CG的炎症程度, 但两者所起的作用程度并不相同, 主要可能与两者的致病机制有关: 乙醇对胃黏膜有强腐蚀性, 可直接破坏表面黏液层和黏液细胞。长期饮酒可使胃黏膜中的NO和一氧化氮合酶减少, 从而削弱胃黏膜防御因子的保护作用^[10]; 吸烟对胃黏膜损害并非直接作用, 其主要是因为烟草中的尼古丁刺激胃黏膜下血管收缩和痉挛, 导致胃黏膜缺血缺氧, 引起幽门括约肌功能紊乱, 造成胆汁返流, 从而破坏黏膜屏障^[11]。

近年来, 心理因素对CG的影响受到重视。王伯军等^[12]报道焦虑抑郁评分与消化道症状

积分成正相关。但焦虑抑郁状态与CG炎症程度的关系尚未见报道。本研究发现焦虑状态可明显加重CG炎症程度。研究认为中枢神经系统和消化系统之间通过神经和体液发生着广泛的联系^[13], 情绪障碍患者血中内皮素、糖皮质激素、去甲肾上腺素等增加, 这些激素会引起胃血供障碍, 导致胃黏膜保护屏障减弱和胃黏膜修复功能减退^[14]。长期焦虑状态可激动交感神经, 释放去甲肾上腺素, 激动 α 受体, 收缩血管, 引起胃黏膜缺血, 胃蠕动减慢, 刺激G细胞分泌胃酸, 从而引起胃黏膜的损害^[15], 因此对伴发抑郁状态的CG患者在予以治疗的同时应积极的心理疏导, 必要时予以抗焦虑药物治疗。

本研究发现吸烟、饮酒、胃癌家族史、焦虑抑郁状态因素虽可加重慢性炎症程度, 但对慢性炎症的活动度无影响作用。且抑郁状态及胃癌家族史与炎症程度及活动度均无相关性。可能是因为抑郁状态患者主要是体液中多巴胺、去甲肾上腺素等激素发生了变化^[16]。在CG的发病中 $H. pylori$ 感染、物理、化学等环境因素还是起主要作用的, 而遗传基因自身体质所起的作用有待于进一步研究。

综上, 本研究发现 $H. pylori$ 感染、吸烟、饮酒、焦虑状态、不良饮食喜好可加重CG炎症程度和/或炎症活动度。因此为减轻胃黏膜损伤程度, 积极治疗 $H. pylori$ 感染是首要的, 同时应注意做到教育患者改变不良的生活方式, 戒烟, 限酒, 少吃粗糙、辛辣刺激食物, 对伴有焦虑状态的患者应积极的心理疏导, 必要时予以抗焦虑药物治疗。

4 参考文献

- Goodwin RD, Cowles RA, Galea S, Jacobi F. Gastritis and mental disorders. *J Psychiatr Res* 2013; 47: 128-132 [PMID: 23073472 DOI: 10.1016/j.jpsychires.2012.09.016]
- 桂希刚. 健康体检人群上消化道疾病影响因素分析. *第三军医大学学报* 2013; 35: 582-584
- 汪向东, 王希林, 马弘. 心理卫生评定量表手册(增订版). *中国心理卫生杂志* 1999: 83-86
- 房静远, 刘文忠, 李兆申, 杜亦奇, 纪小龙, 戈之铮, 李延青, 姚健敏, 吕农华, 吴开春, 陈素珏, 萧树东. 中国慢性胃炎共识意见(2012年, 上海). *中华消化杂志* 2013; 33: 5-16
- 刘文忠, 谢勇, 成虹, 吕农华. 第四次全国幽门螺杆菌感染处理共识报告. *中华消化杂志* 2012; 10: 655-661
- Pham CT. Neutrophil serine proteases: specific regulators of inflammation. *Nat Rev Immunol* 2006; 6: 541-550 [PMID: 16799473 DOI: 10.1038/nri1841]
- Ddine LC, Ddine CC, Rodrigues CC, Kirsten VR, Colpo E. Factors associated with chronic gastritis in patients with presence and absence of *Helicobacter pylori*. *Arq Bras Cir Dig* 2012; 25: 96-100 [PMID: 23381751]
- Portal-Celhay C, Perez-Perez GI. Immune responses to *Helicobacter pylori* colonization: mechanisms and clinical outcomes. *Clin Sci (Lond)* 2006; 110: 305-314 [PMID: 16464172 DOI: 10.1042/CS20050232]
- Moy KA, Fan Y, Wang R, Gao YT, Yu MC, Yuan JM. Alcohol and tobacco use in relation to gastric cancer: a prospective study of men in Shanghai, China. *Cancer Epidemiol Biomarkers Prev* 2010; 19: 2287-2297 [PMID: 20699372 DOI: 10.1158/1055-9965.EPI-10-0362]
- 张雅博, 阮研硕, 赵晓红, 刘畅. 乙醇性胃黏膜损伤及其保护作用的研究进展. *食品安全质量检测学报* 2013; 4: 1239-1245
- 魏伟, 邹宇华. 慢性胃炎危险因素的病例对照研究. *现代预防医学* 2010; 37: 115-116
- 王伯军, 丁勇, 马微波, 季林根. 胃肠专科门诊病人情绪障碍的研究. *中国医师进修杂志* 2006; 29: 34-36
- Konturek PC, Brzozowski T, Konturek SJ. Stress and the gut: pathophysiology, clinical consequences, diagnostic approach and treatment options. *J Physiol Pharmacol* 2011; 62: 591-599 [PMID: 22314561]
- 陈玉龙. 慢性胃炎与功能性消化不良诊治的心身医学观. *中华消化杂志* 2015; 35: 577-579
- 喻东山. 广泛性焦虑症的共患疾病. *临床精神医学杂志* 2012; 22: 205-206
- Kupfer DJ, Frank E, Phillips ML. Major depressive disorder: new clinical, neurobiological, and treatment perspectives. *Lancet* 2012; 379: 1045-1055 [PMID: 22189047 DOI: 10.1016/S0140-6736(11)60602-8]

□ 同行评价
该项研究以临床常见的CG为研究对象, 研究内容非常实际, 设计合理, 为临床诊治CG提供了充足的有意义的信息。研究立意新颖, 并符合伦理学要求。

编辑: 马亚娟 电编: 胡珊



对比笑气清醒镇静镇痛技术与丙泊酚静脉麻

麻睿骏, 叶秋玉, 章玲宾

■背景资料
无痛胃镜检查需求越来越大, 丙泊酚静脉麻醉技术对心肺功能有明显抑制作用。笑气清醒镇静镇痛技术具有操作简单、对专业要求低、镇静镇痛效果好、费用低等优点, 逐渐应用于无痛胃镜检查。

麻睿骏, 叶秋玉, 章玲宾, 丽水市人民医院麻醉科 浙江省丽水市 323000

麻睿骏, 主治医师, 主要从事麻醉方向研究。

作者贡献分布: 此课题由麻睿骏设计; 研究过程及数据分析由麻睿骏, 叶秋玉及章玲宾共同实施完成; 本论文写作由麻睿骏完成。

通讯作者: 麻睿骏, 主治医师, 323000, 浙江省丽水市莲都区大众街15号, 浙江省丽水市人民医院麻醉科。
2872737247@qq.com
电话: 0578-2780016

收稿日期: 2016-07-11
修回日期: 2016-08-04
接受日期: 2016-08-15
在线出版日期: 2016-09-18

Safety and effectiveness of sedation analgesia with nitrous oxide vs intravenous anesthesia with propofol in gastroscopy

Rui-Jun Ma, Qiu-Yu Ye, Ling-Bin Zhang

Rui-Jun Ma, Qiu-Yu Ye, Ling-Bin Zhang, Department of Anesthesia, People's Hospital of Lishui City, Lishui 323000, Zhejiang Province, China

Correspondence to: Rui-Jun Ma, Attending anesthesiologist, Department of Anesthesia, People's Hospital of Lishui City, No. 15 Dazhong street, Liandu District, Lishui 323000, Zhejiang Province, China. 2872737247@qq.com

Received: 2016-07-11
Revised: 2016-08-04
Accepted: 2016-08-15
Published online: 2016-09-18

Abstract AIM

To compare the safety and effectiveness of

sedation analgesia with nitrous oxide and intravenous anesthesia with propofol in gastroscopic examination.

METHODS

From September 2015 to May 2016, 400 patients who would undergo painless gastroscopy, met the ASA first-level and second-level classification standard, and had good tolerance to anesthesia and surgery were included and randomly divided into either a propofol group ($n = 200$) or a nitrous oxide group ($n = 200$). The two groups underwent gastroscopy with propofol intravenous anesthesia and nitrous oxide sedation analgesia, respectively.

RESULTS

Before and after examination, the heart rate, blood pressure and pulse oxygen saturation in the propofol group were significantly higher than those during gastroscopic examination ($P < 0.05$), while in the nitrous oxide group, the heart rate, blood pressure and pulse oxygen saturation during examination were significantly higher than those before examination. Propofol intravenous anesthesia in gastroscopy significantly inhibited cardiopulmonary function, while nitrous oxide did not. Adverse reactions in the nitrous oxide group were mainly nausea and retching (13%), and the rates of slow heart rate, low blood pressure, and low oxygen blood syndrome were significantly lower than those in the propofol group ($P < 0.05$). The time of sedative effect was significantly longer for propofol intravenous anesthesia than nitrous oxide sedation analgesia ($P < 0.05$).

CONCLUSION

Nitrous oxide sedation analgesia can quickly

□同行评议者
李鹏, 教授, 首都医科大学附属北京友谊医院消化科; 王永兵, 兼职教授, 主任医师, 上海市浦东新区人民医院外一病区

and effectively have a sedative and analgesic effect, but does not induce deep and long-term anesthesia and therefore shortens the recovery time for patients. Although both nitrous oxide conscious sedation analgesia and intravenous propofol used in painless gastroscopic examination are safe and effective, nitrous oxide conscious sedation analgesia has better security.

© The Author(s) 2016. Published by Baishideng Publishing Group Inc. All rights reserved.

Key Words: Nitrous oxide; Propofol; Gastroscopy; Sedation and analgesia

Ma RJ, Ye QY, Zhang LB. Safety and effectiveness of sedation analgesia with nitrous oxide vs intravenous anesthesia with propofol in gastroscopy. *Shijie Huaren Xiaohua Zazhi* 2016; 24(26): 3820-3824 URL: <http://www.wjgnet.com/1009-3079/full/v24/i26/3820.htm> DOI: <http://dx.doi.org/10.11569/wjcd.v24.i26.3820>

摘要

目的

探讨笑气清醒镇静镇痛技术和丙泊酚静脉麻醉技术在胃镜检查中的安全性及有效性, 对比两者在胃镜检查中的镇静镇痛效果以及诊疗后的不良反应的发生率, 研究在胃镜检查中, 笑气清醒镇静镇痛技术和丙泊酚静脉麻醉技术的临床价值。

方法

选取2015-09/2016-05我院接收的400例要求接受无痛胃镜检查的患者作为研究对象, 入选的患者符合ASA分级标准中第一级和第二级, 患者接受麻醉以及接受手术的耐受能力较好。随机将400例患者分为丙泊酚组200例和笑气组200例, 丙泊酚组接受胃镜检查时给予丙泊酚静脉麻醉, 笑气组采取笑气清醒镇静镇痛技术。观察和记录患者的心率、血压和脉搏血氧饱和度, 研究分析笑气和丙泊酚的镇静镇痛麻醉效果。

结果

丙泊酚组患者在胃镜检查前和检查后的心率、血压和脉搏血氧饱和度均比胃镜检查中的含量偏高, 且差异具有统计学意义 ($P<0.05$)。笑气组患者的心率、血压和脉搏血氧饱和度在检查中比检查前稍有增高, 且差异具有统计学意义 ($P<0.05$)。统计结果显示, 丙泊酚静脉麻醉在胃镜检查过程中对于患者的心肺具有显著的抑制作用, 笑气对于

患者的心肺功能没有显著的抑制作用。笑气组的不良反应以是恶心干呕为主占13%, 而心率过缓、低血压、低氧血症等症状所占的比率明显低于丙泊酚组, 且差异具有统计学意义 ($P<0.05$)。笑气组患者的操作时间明显比丙泊酚组患者较长, 且药物的起效时间笑气组明显比丙泊酚组较长, 但差异具有统计学意义 ($P<0.05$)。但丙泊酚组的恢复时间以及患者的留院时间明显比笑气组的留院时间和恢复时间显著较多, 经统计结果分析, 丙泊酚静脉麻醉的镇静起效时间要比笑气清醒镇静镇痛技术的起效时间更长, 且差异具有统计学意义 ($P<0.05$)。

结论

笑气清醒镇静镇痛技术能够快速有效的发挥镇静镇痛的效果, 但是不会引起患者的深度和长时间的麻醉, 能够有效地缩短患者的恢复时间。笑气清醒镇静镇痛技术和丙泊酚静脉用于胃镜无痛检查是安全有效的, 相比于丙泊酚静脉注射镇静作用, 笑气清醒镇静镇痛技术的安全性更好。

© The Author(s) 2016. Published by Baishideng Publishing Group Inc. All rights reserved.

关键词: 笑气; 丙泊酚; 胃镜检查; 镇静镇痛

核心提要: 笑气清醒镇静镇痛技术和丙泊酚静脉麻醉技术在胃镜检查中均可以有效缓解患者的疼痛, 笑气清醒镇静镇痛技术能够快速有效的发挥镇静镇痛的效果, 不会引起患者长时间的麻醉, 能够有效地缩短患者的恢复时间。

麻睿骏, 叶秋玉, 章玲宾. 对比笑气清醒镇静镇痛技术与丙泊酚静脉麻醉用于胃镜检查安全性及有效性分析. *世界华人消化杂志* 2016; 24(26): 3820-3824 URL: <http://www.wjgnet.com/1009-3079/full/v24/i26/3820.htm> DOI: <http://dx.doi.org/10.11569/wjcd.v24.i26.3820>

0 引言

电子胃镜检查是检测上消化道疾病并进行治疗的最有效手段, 常规的胃镜检查仍是最常见的检查方式, 但在临床诊断的过程中患者的焦虑不安的情绪易诱发机体产生恶心呕吐或心率加速, 甚至诱发心血管疾病的并发症^[1]。在进行胃镜检查的过程中使用镇静麻醉类药物, 能够在一定程度上缓解患者的焦虑和不安, 减轻患者在检查过程中的痛苦, 增强患者接受麻醉以及

□研究前沿

目前研究笑气清醒镇静镇痛技术在无痛胃镜检查中的安全性和有效性。以下问题值得进一步研究: (1)笑气清醒镇静镇痛技术目前还没有统一的操作规范; (2)判断笑气清醒镇静镇痛技术是否达到理想镇静镇痛状态没有评判指标; (3)影响笑气清醒镇静镇痛技术实施的因素有哪些。

□相关报道

徐胜浩的研究详述了笑气化状态的诱导及笑气清醒镇静镇痛技术的作用原理和作用机制以及影响笑气清醒镇静镇痛技术的安全性和有效性的相关因素。

创新亮点

本文主要研究笑气清醒镇静镇痛技术对比于丙泊酚静脉麻醉技术的优点, 并观察和记录两组在治疗过程的不同之处, 根据两组患者在胃镜检查中的不同表现情况的数据统计, 重点突出笑气清醒镇静镇痛技术的优势。

接受手术的耐受能力, 降低患者在检查过程中的风险。丙泊酚静脉麻醉是临床进行胃镜检查经常采用的药物, 具有抑制咽喉反射且作用时间短, 起效快的特点^[2]; 但是丙泊酚静脉麻醉对呼吸循环系统有明显的抑制作用, 患者静脉注射丙泊酚后会出现血压下降、呼吸放缓、心率降低的情况, 使得麻醉风险加大。因此, 使用丙泊酚静脉麻醉进行无痛胃镜检查未能普遍推广。笑气是一种吸入性麻醉药, 具有镇痛镇静和抗焦虑的作用, 但具有较弱的麻醉作用^[3]。笑气清醒镇静镇痛技术是通过使患者吸入一定浓度的氧气和笑气的混合气体, 使患者镇痛镇静麻醉^[4,5]。本文研究探索笑气清醒镇静镇痛技术用于胃镜检查的临床效用, 检测使患者达到符合胃镜检查标准的理想麻醉状态下笑气的浓度, 通过对比胃镜检查过程中丙泊酚静脉麻醉的作用效果, 分析胃镜检查过程中使用笑气清醒镇静镇痛技术的安全性和有效性, 探索影响笑气清醒镇静镇痛技术的因素, 为国内实施推广无痛胃镜检查提供一定的参考价值。

1 材料和方法

1.1 材料 选取自201-09/2016-05我院接收的400例要求接受无痛胃镜检查的患者作为研究对象, 入选的患者符合ASA分级标准中第一级和第二级, 患者接受麻醉以及接受手术的耐受能力较好。入选实验的患者症状一般表现为: 恶心呕吐甚至呕血, 腹胀且食欲不振, 腹痛和口臭等。患者检查排除标准^[6]: (1)接受胃镜检查前患有高血压或心血管类疾病的患者; (2)对笑气和丙泊酚静脉麻醉有不良反应病史的患者; (3)孕妇以及接受检查前过度紧张放弃检查的患者。患者接受检查前均同意填写相关知情同意书。将400例患者随机分为丙泊酚组200例和笑气组200例, 丙泊酚组接受胃镜检查时给予丙泊酚静脉麻醉, 笑气组采取笑气清醒镇静镇痛技术。两组患者的一般资料和ASA分级, 经统计学分析可知差异无统计学意义(表1)。

1.2 方法 丙泊酚组患者左侧卧位给予吸氧面罩吸入适当浓度的纯氧, 开放静脉通路, 开通多功能监护仪, 待患者适应之后由专业的麻醉师进行操作, 给予患者静脉注射丙泊酚, 同时观察患者对药物的反应, 待患者表现相对放松, 达到呼吸平稳后进行胃镜检查治疗^[7]。手术过程中根据患者对药物的反应, 随时调整静脉注射丙泊酚的剂量在1.5-2.5 mg/kg范围之内, 以

维持良好的静脉麻醉效果^[8]。笑气组给予吸氧面罩吸入适当浓度的纯氧, 待患者适应之后给予适当浓度配比的笑气和纯氧的混合气体(笑气浓度约25%), 维持1 min, 同时根据患者的反应情况逐渐增加5%-10%浓度的笑气, 治疗过程中随时调整笑气吸入的浓度使得患者达到镇静镇痛的效果^[9]。在实施清醒镇静镇痛技术过程中嘱咐患者, 如果感觉手脚发麻、头晕发困以及身体虚浮等症应告知医生, 维持笑气和纯氧的混合气体的浓度大约在35%-60%使患者保持较好的镇静催眠状态, 随后开始进行胃镜检查。胃镜检查结束后及时给予患者吸入适当浓度的纯氧, 避免出现低氧血症^[10]。

1.3 检测指标 连续观察并检测丙泊酚组和笑气组患者接受胃镜检查前、检查中、检查后的心率(HR)、血压(包括舒张压DBP和收缩压SBP)、脉搏血氧饱和度(S_pO_2)^[11]。心率通过心电监护仪进行测量, 血压通过患者病床边的心电监测仪的血压计显示的数据进行测量, $S_pO_2 \leq 90\%$ 为低氧血症, $S_pO_2 \leq 85\%$ 为严重低氧血症(表2)。

连续观察丙泊酚组和笑气组患者在吸入笑气后和进行胃镜检查过程中的不良反应发生的状况以及并发症的发生情况^[11], 低血压($SBP < 90$ mmHg)、低氧血症($S_pO_2 < 90\%$), 心率过缓($HR < 60$ 次/min)(表3)。

监测并记录丙泊酚组和笑气组患者在胃镜检查过程中对麻醉镇静药物的起效时间、检查时间、恢复时间、镇静效果、留院时间、离院时间(表4)^[11]。

镇静麻醉效果评价指标: 镇静麻醉效果采用ramsay分级: 一级为患者焦虑、躁动不安; 二级为患者安静、配合, 定向准确。三级为患者嗜睡, 能听从指令。四级为患者处于睡眠状态, 对轻叩眉间或大声听觉刺激反应烫敏。五级为患者处于睡眠状态, 对轻叩眉间或大声听觉刺激反应迟纯。六级为患者处于深睡状态, 呼唤不醒。

统计学处理 统计学分析采用SPSS20.0统计软件进行统计学处理, 计量资料表示(样本率及构成比的比较)采用 χ^2 检验^[12], 样本间对比采用 t 检验, 等级资料的对比采用非参数秩和检验, 其中 $P < 0.05$ 表示差异有统计学意义。

2 结果

丙泊酚组患者在胃镜检查过程中, 检查前、检查后的心率、血压和脉搏血氧饱和度均比胃镜检查中的心率、血压和脉搏血氧饱和度的

应用要点

笑气清醒镇静镇痛技术在实施过程中对患者心肺功能影响较小, 研究影响笑气清醒镇静镇痛的安全性有效性的因素, 能够进一步优化笑气清醒镇静镇痛的临床效果。

表 1 丙泊酚组和笑气组患者的临床资料对比 ($n = 200$)

组别	体质量(kg/m ²)	年龄(岁)	ASA分级		胃镜检查病史		
			一级	二级	无痛	常规	无
丙泊酚组	21.2 ± 1.4	42.3 ± 8.1	174	26	47	65	88
笑气组	20.3 ± 1.2	41.6 ± 11.2	165	35	48	59	93

表 2 两组患者在胃镜检查中心率、血压(收缩压和舒张压)和脉搏血氧饱和度的含量 ($n = 200$)

指标	丙泊酚组			笑气组		
	检查前	检查中	检查后	检查前	检查中	检查后
HR(次/min)	85.45 ± 13.52	76.40 ± 10.34	82.21 ± 12.30	80.78 ± 12.29	90.38 ± 9.79	82.78 ± 12.49
SBP(mmHg)	126.46 ± 15.28	104.12 ± 20.48	112.34 ± 18.56	114.78 ± 10.97	122.68 ± 14.56	115.41 ± 11.72
DBP(mmHg)	79.34 ± 13.16	68.46 ± 16.22	73.23 ± 14.21	76.24 ± 8.56	88.66 ± 6.19	78.36 ± 7.42
S _p O ₂ (%)	98.29 ± 1.39	93.15 ± 5.10	97.25 ± 1.35	98.87 ± 0.91	99.28 ± 0.93	98.91 ± 0.78

表 3 笑气组和丙泊酚组患者在胃镜检查中的表现情况 ($n = 200$)

组别	心率过缓	低血压	低氧血症	恶心干呕	不良反应发生率(%)
丙泊酚组	4	12	6	2	12%
笑气组	1	3	2	26	16%

表 4 胃镜检查中笑气和丙泊酚麻醉效果比较

组别	操作时间(min)	起效时间(min)	镇静效果(min)	恢复时间(min)	留院时间(min)
丙泊酚组	2.79 ± 1.19	1.02 ± 0.31	5.84 ± 0.46	8.71 ± 1.23	1.19 ± 0.31
笑气组	4.62 ± 1.36	3.18 ± 0.65	3.56 ± 0.24	1.42 ± 0.25	0.5 ± 0.24

含量偏高, 且差异具有统计学意义($P < 0.05$). 统计结果显示, 丙泊酚静脉麻醉在胃镜检查过程中对于患者的心肺具有显著的抑制作用. 笑气组患者的心率、血压和脉搏血氧饱和度在检查前与检查后的差异较小, 且差异具有统计学意义($P < 0.05$). 笑气组患者的心率、血压和脉搏血氧饱和度在检查中比检查前稍有增高, 且差异具有统计学意义($P < 0.05$). 统计结果显示, 笑气对于患者的心肺功能没有显著的抑制作用.

笑气组的不良反应是心率过缓、低血压、低氧血症和恶心干呕, 而恶心干呕主要因为咽部刺激而引发的, 且恶心干呕占13%, 是主要的不良反应的症状, 而心率过缓、低血压、低氧血症等症状所占的比率明显低于丙泊酚组, 且差异具有统计学意义($P < 0.05$). 丙泊酚组的不良反应是心率过缓、低血压、低氧血症和恶心干呕, 恶心干呕所占的比率明显低

于笑气组, 且差异具有统计学意义($P < 0.05$). 笑气组和丙泊酚组没有出现肠穿孔相关的并发症, 且两组的不良反应发生率差异较小, 且无显著性差异($\chi^2 = 0.679, P > 0.05$).

笑气组患者的操作时间明显比丙泊酚组患者较长, 且药物的起效时间笑气组明显比丙泊酚组较长, 但差异具有统计学意义($P < 0.05$). 但丙泊酚组的恢复时间以及患者的留院时间明显比笑气组的留院时间和恢复时间显著较多, 经统计结果分析, 丙泊酚静脉麻醉的镇静起效时间要比笑气清醒镇静镇痛技术的起效时间更长, 且差异具有统计学意义($P < 0.05$). 综上所述, 笑气的镇静镇痛效果没有丙泊酚静脉麻醉的效果好, 持续时间较短, 但丙泊酚静脉麻醉持续时间过长不利于患者的康复, 笑气的镇静镇痛效果消失的快, 更利于缩短患者的恢复时间和出院时间.

■名词解释

笑气: 笑气为一氧化二氮, 是无色微甜味且对人体组织无刺激性的气体, 具有镇静麻醉作用;
丙泊酚: 丙泊酚为烷基酚类短效静脉麻醉药, 作用机制为通过增加氯离子传导, 使GABA受体脱敏, 从而抑制中枢神经系统产生镇静效果.

□ 同行评价

本文是关于笑气与丙泊酚在无痛胃镜检查中的应用对比分析, 所述内容有一定新颖性, 有一定的临床意义。

3 讨论

常规胃镜检查容易使得患者咽喉部位刺痛引起恶心呕吐, 患者易对胃镜检查感到恐惧和焦虑, 进一步抗拒胃镜检查。为了缓解患者在胃镜检查之前的恐惧和焦虑, 无痛胃镜检查技术能够增加患者耐受能力, 同时减少患者在治疗过程中的风险发生, 提高患者对于胃镜检查的满意度, 使得医生能够获得更加合适的诊疗环境^[13]。丙泊酚静脉麻醉具有良好的镇静镇痛和麻醉的效果, 为了缓解患者的不适反应以及减少并发症的发生, 丙泊酚静脉麻醉广泛应用于胃镜检查; 但是丙泊酚静脉麻醉容易使得老年人出现一些不良反应, 如低氧血症、血压降低、心率减慢甚至导致呼吸抑制, 这些不良反应与丙泊酚静脉注射的速度和含量有关^[14]。笑气是一种惰性无机气体且是镇静镇痛作用强而麻醉作用弱的镇痛麻醉药, 笑气可经过呼吸系统进行代谢, 在体内不发生转化能够快速将药物排出体外, 且笑气对呼吸循环消化系统和心肺功能的抑制作用并不明显。鉴于上述优点, 笑气清醒镇静镇痛技术逐渐代替丙泊酚静脉麻醉而广泛应用于胃镜检查中。

本研究中经统计结果分析可知, 笑气组的心率、收缩压和舒张压以及脉搏血氧饱和度表现较平稳, 且在胃镜检查前和胃镜检查后的差异并不显著, 患者能够顺利进行胃镜检查。在胃镜检查中, 笑气组患者的心率、血压和脉搏血氧饱和度比检查前稍有增高, 且笑气对患者的心肺功能没有显著的抑制作用。丙泊酚组患者在胃镜检查过程中, 检查前、检查后的心率、血压和脉搏血氧饱和度均比检查中的含量偏高, 说明丙泊酚静脉麻醉在胃镜检查过程中对于患者的心肺具有显著的抑制作用。笑气组的不良反应症状中恶心干呕占主导, 主要因为咽部刺激而引发的^[15], 且心率过缓、低血压、低氧血症等症状所占的比率明显低于丙泊酚组。笑气组患者的操作时间明显比丙泊酚组患者较长, 且药物的起效时间笑气组明显比丙泊酚组较长, 但丙泊酚组的恢复时间以及患者的留院时间明显比笑气组的留院时间和恢

复时间显著较多。综上, 笑气清醒镇静镇痛技术能够快速有效的发挥镇静镇痛的效果, 但是不会引起患者的深度和长时间的麻醉, 能够有效地缩短患者的恢复时间, 所以笑气清醒镇静镇痛技术用于胃镜无痛检查是安全有效的, 相比于丙泊酚静脉注射镇静作用, 笑气清醒镇静镇痛技术的安全性更好。

4 参考文献

- 1 吴高梅, 李茹华, 江丽萍. 笑气吸入和丙泊酚静脉无痛胃镜检查的效果比较. 临床护理杂志 2015; 2: 18-20
- 2 徐胜浩. 笑气化状态的诱导及笑气清醒镇静镇痛用于胃镜检查的临床价值研究. 广州市: 南方医科大学, 2016
- 3 王震, 陈晓光, 黎君. 笑气清醒镇静对肠镜检查的有效性和安全性评价. 武警医学 2012; 23: 492-494
- 4 Likis FE, Andrews JC, Collins MR, Lewis RM, Seroogy JJ, Starr SA, Walden RR, McPheeters ML. Nitrous oxide for the management of labor pain: a systematic review. *Anesth Analg* 2014; 118: 153-167 [PMID: 24356165 DOI: 10.1213/ANE.0b013e3182a7f73c]
- 5 何启平. 笑气清醒镇静对肠镜检查的有效性和安全性. 现代医药卫生 2015; 31: 567-569
- 6 成健康, 杜勇, 刘锄非. 笑气清醒镇静术在胃镜检查中的应用. 湖北医药学院学报 2011; 30: 535-536
- 7 赵静, 孔娟, 艾远征. 笑气清醒镇静用于无痛胃镜检查的观察与护理. 护理实践与研究 2014; 11: 40-42
- 8 梁庆艳. 笑气清醒镇静在胃镜检查中的应用. 医学理论与实践 2011; 24: 1294-1295
- 9 Wu R, Okrainec A, Penner T. Laparoscopic peritoneal dialysis catheter insertion using nitrous oxide under procedural sedation. *World J Surg* 2015; 39: 128-132 [PMID: 25189449 DOI: 10.1007/s00268-014-2761-2]
- 10 朱祖安, 李利, 刘诚. 笑气吸入与丙泊酚静脉麻醉用于胃镜检查的效果及安全性对比研究. 中华消化内镜杂志 2012; 29: 224-226
- 11 Del Valle Rubido C, Solano Calvo JA, Rodríguez Miguel A, Delgado Espeja JJ, González Hinojosa J, Zapico Goñi Á. Inhalation analgesia with nitrous oxide versus other analgesic techniques in hysteroscopic polypectomy: a pilot study. *J Minim Invasive Gynecol* 2015; 22: 595-600 [PMID: 25596171 DOI: 10.1016/j.jmig.2015.01.005]
- 12 苏连明, 艾江, 孔祥红. 笑气吸入应用于胃镜检查的临床效果观察. 中国全科医学 2012; 15: 2015-2016
- 13 程峰. 笑气吸入与静脉麻醉在无痛胃肠镜中的优劣性比较. 中国医药指南 2015; 12: 88-89
- 14 李玉梅, 杨世忠, 王健建. 笑气吸入与异丙酚静脉麻醉镇痛技术在结肠镜检查中的临床对比研究. 中国内镜杂志 2013; 19: 376-379
- 15 顾君娣, 王伯军, 张新军, 郑拓, 柯珠花, 隋樱. 笑气吸入在胃镜检查中的临床效果及安全性分析. 中国现代医生 2016; 54: 69-72

编辑: 马亚娟 电编: 胡珊



TIPS术后分流道闭塞的平行分流

孙广明, 李 兴

孙广明, 李兴, 贵州医科大学附属医院介入科 贵州省贵阳市 550004

孙广明, 主要从事TIPS术后分流道功能障碍相关影响因素及防治对策方面的研究。

作者贡献分布: 病例选择、临床资料整理、数据分析及文章起草由孙广明完成; 课题设计、文章修改及审阅由李兴完成。

通讯作者: 李兴, 教授, 主任医师, 550004, 贵州省贵阳市北京路9号, 贵州医科大学附属医院介入科. lixing111@sina.com
电话: 0851-6908282

收稿日期: 2016-06-02
修回日期: 2016-07-25
接受日期: 2016-08-07
在线出版日期: 2016-09-18

Parallel shunt for management of transjugular intrahepatic portosystemic shunt occlusion

Guang-Ming Sun, Xing Li

Guang-Ming Sun, Xing Li, Department of Interventional Radiology, the Affiliated Hospital of Guizhou Medical University, Guiyang 550004, Guizhou Province, China

Correspondence to: Xing Li, Professor, Chief Physician, Department of Interventional Radiology, the Affiliated Hospital of Guizhou Medical University, 9 Beijing Road, Guiyang 550004, Guizhou Province, China. lixing111@sina.com

Received: 2016-06-02
Revised: 2016-07-25
Accepted: 2016-08-07
Published online: 2016-09-18

Abstract

AIM

To evaluate the security and efficacy of

parallel shunt in the treatment of transjugular intrahepatic portosystemic shunt (TIPS) occlusion.

METHODS

From March 2012 to October 2015, 18 cirrhotic patients who underwent TIPS revision with the creation of parallel shunt were investigated retrospectively in our institution. Parallel shunt was established due to the original shunt occlusion. The mean follow-up period was 16.7 mo \pm 10.8 mo (range, 6-42 mo). Technical success and the duration of the first and second operation were recorded. Branch of hepatic vein receiving TIPS, portal pressure gradient and shunt patency were also assessed.

RESULTS

Technical success rate of parallel shunt creation was 100%. The mean duration of the second operation was 57.1 min \pm 12.9 min, which was significantly shorter than that of the first operation (89.2 min \pm 29.4 min, $t = 4.24$, $P < 0.01$). The mean portosystemic pressure gradient significantly decreased from 25.5 mmHg \pm 7.4 mmHg (range, 16-37 mmHg) to 10.9 mmHg \pm 2.4 mmHg (range, 7-16 mmHg) after the parallel shunt was created ($t = 10.1$, $P < 0.01$). Four patients developed recurrent TIPS dysfunction during the follow-up period, of whom three presented with stenosis in the portal vein and one with stenosis in the liver vein. One patient received angioplasty. Insertion of an additional stent-graft was performed in the other three patients. The shunt patency rates at 12 mo after the creation of parallel shunt was 70.1% with Fluency endoprostheses and 87.6% with Fluency

□背景资料
经颈静脉肝内门体分流术(transjugular intrahepatic portosystemic shunt, TIPS)后分流道功能障碍限制了其临床应用及推广。针对TIPS术后原分流道闭塞, 开通原分流道困难的患者, 建立平行分流通道是很有必要的。

□同行评议者
龙学颖, 副主任医师, 中南大学湘雅医院

■ 研发前沿

探讨建立平行通道治疗TIPS后分流道闭塞的疗效及安全性。平行分流肝静脉端狭窄闭塞风险大, 肝静脉端选择有待探讨。

endoprotheses and bare stent.

CONCLUSION

The creation of parallel shunt is a safe and effective approach for managing TIPS occlusion.

© The Author(s) 2016. Published by Baishideng Publishing Group Inc. All rights reserved.

Key Words: Transjugular intrahepatic portosystemic shunt; Parallel shunt; Portal pressure gradient

Sun GM, Li X. Parallel shunt for management of transjugular intrahepatic portosystemic shunt occlusion. *Shijie Huaren Xiaohua Zazhi* 2016; 24(26): 3825-3830 URL: <http://www.wjgnet.com/1009-3079/full/v24/i26/3825.htm> DOI: <http://dx.doi.org/10.11569/wcjd.v24.i26.3825>

摘要

目的

探讨建立平行通道治疗经颈静脉肝内门腔静脉分流术(transjugular intrahepatic portosystemic shunt, TIPS)后分流道闭塞的疗效及安全性。

方法

回顾性分析2012-03/2015-10贵州医科大学附属医院18例TIPS术后分流道完全闭塞的肝硬化患者的临床资料, 18例患者均选择建立平行分流道, 术后定期随访6-42 mo(平均 $16.7 \text{ mo} \pm 10.8 \text{ mo}$)。记录所有患者平行分流手术技术成功率, 手术持续时间(初次分流及平行分流), 平行分流前、后门体静脉压力梯度(portal pressure gradient, PPG), 分流道通畅情况等。

结果

18例患者均成功重建平行分流道, 建立平行分流通道手术时间为 $57.1 \text{ min} \pm 12.9 \text{ min}$ (建立初次分流道手术的平均持续时间为 $89.2 \text{ min} \pm 29.4 \text{ min}$, $t = 4.24$, $P < 0.01$); 平行分流前PPG平均为 $25.5 \text{ mmHg} \pm 7.4 \text{ mmHg}$ (范围, 16-37 mmHg), 术后为 $10.9 \text{ mmHg} \pm 2.4 \text{ mmHg}$ (范围, 7-16 mmHg), 平行分流后PPG明显降低, 差异有统计学意义($t = 10.1$, $P < 0.01$); 随访阶段4例患者再次出现不同程度的分流道功能障碍, 再次分流道造影见3例患者门静脉端狭窄, 1例患者肝静脉端狭窄, 均经支架及球囊成形后平行分流道恢复通畅。单用覆膜支架、联合运用裸支架及覆膜支架行平行TIPS后1年分流道通畅率分别为70.1%及87.6%。

结论

建立平行分流通道的治疗TIPS后分流道完全闭塞是一种安全、有效的方法。

© The Author(s) 2016. Published by Baishideng Publishing Group Inc. All rights reserved.

关键词: 经颈静脉肝内门腔静脉分流术; 平行分流通道; 门体静脉压力梯度

核心提要: 对于国内经颈静脉肝内门体分流术后分流道闭塞建立平行分流通道的病例国内专门报道较少, 本组病例平行分流道通畅率与国外文献报道的平行分流通畅率相当。平行分流建立时间短(较首次建立分流道), 双支架技术用于建立平行分流道理论上可以是平行分流道保持长期通畅率。因原分流道影响, 平行分流道建立后需注意肝静脉端通畅情况。

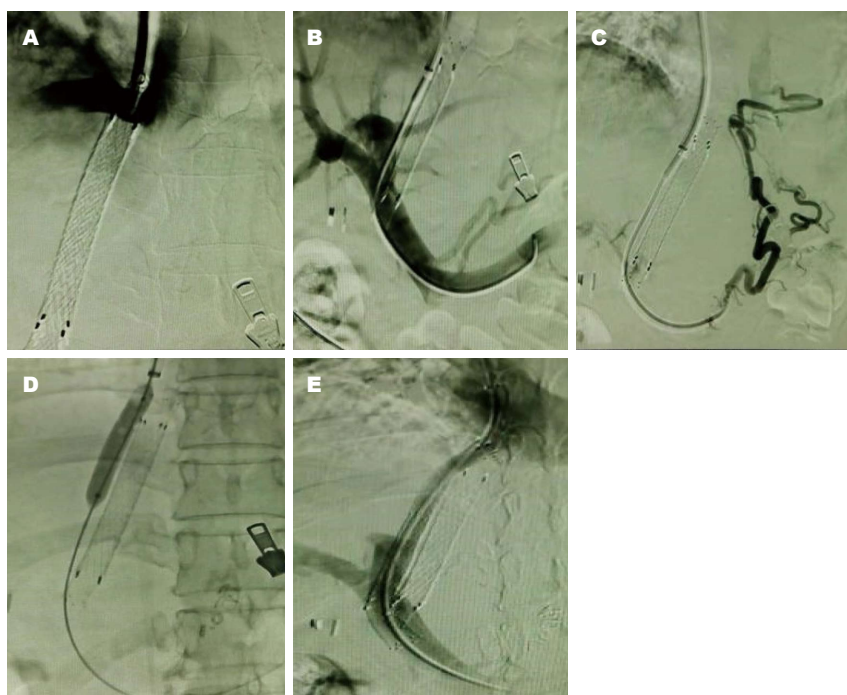
孙广明, 李兴. TIPS术后分流道闭塞的平行分流. *世界华人消化杂志* 2016; 24(26): 3825-3830 URL: <http://www.wjgnet.com/1009-3079/full/v24/i26/3825.htm> DOI: <http://dx.doi.org/10.11569/wcjd.v24.i26.3825>

0 引言

根据最新的肝硬化门静脉高压食管胃静脉曲张出血的防治指南, 经颈静脉肝内门腔静脉分流术(transjugular intrahepatic portosystemic shunt, TIPS)作为药物和(或)内镜治疗失败大出血患者的抢救治疗方法, 且提出了实施早期TIPS的概念(72 h内, 最好24 h内); 而对于本病的二级预防, TIPS作为药物、内镜治疗失败的优先选择方案^[1]。但TIPS术后分流道功能障碍却限制了其临床应用及推广。针对TIPS术后原分流道闭塞, 开通原分流道困难的患者, 建立平行分流通道的很有必要^[2-4]。目前建立平行分流道治疗TIPS分流道闭塞的相关研究报告较少。本文回顾性分析贵州医科大学附属医院18例分流道闭塞并重建平行分流道患者的临床资料, 旨在评估建立平行分流道治疗TIPS分流道闭塞的疗效及安全性。

1 材料和方法

1.1 材料 在2012-03/2015-10贵州医科大学附属医院124例被证实存在分流道功能障碍的患者中, 其中有18例患者原分流道完全闭塞并重建分流道(具体入组及排除标准如下段所述), 将他们的临床资料进行回顾性分析。其中男13例,



□ 相关报道
Parvinian报告了2例因肝硬化门静脉高压并发生行平行通道的患者, PPG分别降至12 mmHg和10 mmHg.

图1 TIPS后分流道闭塞建立平行分流道过程的造影表现. A: 原分流道造影显示分流道(肝静脉端)闭塞; B: 穿刺门静脉右支成功, 造影见曲张的胃底静脉; C: 栓塞曲张静脉; D: 球囊扩张分流道; E: 平行分流道内植入覆膜支架, 近心端延伸至肝静脉开口处, 其远端连接裸支架延伸至门静脉主干内, 并造影证实分流道通畅. TIPS: 经颈静脉肝内门腔静脉分流术.

女5例, 平均年龄 50.2 ± 12.1 岁(范围, 31-69岁). 12例为慢性乙型病毒性肝炎肝硬化; 4例为酒精性肝硬化; 1例为慢性丙型病毒性肝炎肝硬化及1例布加氏综合征. 术前Child-Pugh肝功能分级: A级4例, B级9例, C级5例. 原分流道发生闭塞的时间为 $12.6 \text{ mo} \pm 13.7 \text{ mo}$ (范围, 1-53 mo). 原分流道闭塞具体表现为食管胃底静脉曲张破裂出血(11例), 顽固性腹水(2例), 超声复查见分流道血流异常(5例). 病例入选标准: 经造影证实原分流道完全闭塞且无法经原分流道开通的TIPS术后患者. 病例排除标准: (1)严重肝功能异常并发肝性脑病、肝肾综合征或并发多器官功能衰竭患者; (2)难以逆转的凝血功能障碍; (3)存在难以控制的恶性肿瘤, 预计生存期 $<3 \text{ mo}$; (4)术中造影血管解剖位置原因难于成功平行分流患者.

1.2 方法

1.2.1 平行TIPS操作方法: 采用右侧颈内静脉入路, 首先尝试导丝配合导管开通原分流道(同时记录闭塞位置), 未成功, 考虑原分流道完全闭塞, 于是选择建立平行分流通道的. 根据原分流道定位穿刺, 经肝右静脉或肝中静脉穿刺门静脉右支或左支, 穿刺门静脉成功行门静脉造影了解门静脉解剖结构, 测量后门体静脉压力梯

度(portal pressure gradient, PPG), 用球囊导管扩张门体分流道, 植入相应直径覆膜支架, 并测量PPG($<12 \text{ mmHg}$), 分流道肝静脉端覆盖肝静脉与下腔静脉接点. 若门静脉端支架与血管壁成角过小, 同时接1枚裸支架. 术中同时栓塞曲张的食管胃底静脉(图1). 术后密切监测患者生命体征、意识状态、有无消化道出血, 穿刺部位渗血、腹痛情况等. 禁蛋白饮食1 mo, 保持大便通畅, 根据患者凝血功能及血小板情况予以抗凝、抗血小板治疗.

1.2.2 观察指标: (1)原分流道闭塞位置; (2)平行分流技术成功率及术中并发症; (3)建立分流道所需时间(初次及重建分流道); (4)所选支架种类及直径; (5)穿刺肝静脉属支位置; (6)平行分流前、后PPG变化; (7)分流道通畅情况; (8)死亡率.

1.2.3 随访方法: 随访期间注意观察患者消化道再次出血、腹水消退及并发症情况. 在术后1、3、6、12 mo及此后每6 mo或者出现临床症状时行分流道多普勒超声检查, 如果再次出现消化道出血或腹水再次增多, 且支架内血流速度 $<50 \text{ cm/s}$ 或者 $>200 \text{ cm/s}$, 就疑有分流道功能障碍, 即行分流道造影. 若分流道造影见狭窄程度 $>50\%$, 和/或门腔静脉压力梯度 $>12 \text{ mmHg}$,

创新亮点

平行分流肝静脉端建立, 最好选择原分流道肝静脉端不同的肝静脉属支, 减少肝静脉端狭窄及闭塞的风险。

表 1 患者情况、技术数据及随访结果

序号/年龄	原分流道闭塞	初次TIPS穿刺肝	平行分流穿刺肝	PPG下降指数	随访结果
	时间(mo)	静脉属支	静脉属支	(mmHg) ¹	
1/42	1	右	中	6	肝功能衰竭(17 mo)
2/69	12	右	中	22	未能随访(6 mo)
3/49	6	右	中	13	存活(42 mo)
4/69	18	右	中	13	曲张静脉破裂出血(13 mo)
5/53	11	中	右	17	曲张静脉破裂出血(7 mo)
6/40	2	中	右	4	存活(35 mo)
7/46	6	右	中	9	肝功能衰竭(10 mo)
8/38	8	中	中	14	存活(30 mo)
9/31	12	右	中	24	肝肾综合征(8 mo)
10/56	38	右	中	24	分流道功能障碍(6 mo)
11/41	10	中	右	20	存活(28 mo)
12/50	3	右	右	18	曲张静脉破裂出血(6 mo)
13/32	2	中	右	15	未能随访(18 mo)
14/58	12	中	右	14	死因不详(13 mo)
15/66	3	右	中	8	存活(22 mo)
16/60	24	中	右	21	存活(20 mo)
17/40	53	右	中	10	存活(20 mo)
18/63	7	右	中	10	存活(18 mo)

¹PPG下降指数 = 术前PPG - 术后PPG. TIPS: 经颈静脉肝内门腔静脉分流术; PPG: 后门体静脉压力梯度。

则明确有分流道功能障碍, 并直接行球囊扩张或支架成形术。随访截止至2015-10-30, 患者失访、死亡归为随访终止。

统计学处理 对观察指标采用SPSS20.0软件进行统计分析。计量资料采用mean±SD的形式来描述, 计数资料采用百分比的形式来描述。单用覆膜支架、联合运用裸支架及覆膜支架重建分流道后分流道通畅率的比较采用log-rank检验。手术持续时间(初次及建立平行分流道)、术前术后PPG比较用配对t检验, 以P<0.05表示差异有统计学意义。

2 结果

2.1 平行分流术中观察指标 原分流道闭塞均发生于支架的两端(肝静脉端16例、门静脉端2例)。平行分流技术成功率为100%。无腹腔出血、心包填塞及穿刺部位血肿等术中并发症, 围手术期无死亡患者。平行分流道建立平均用时为57.1 min±12.9 min, 初次建立分流道平均用时为89.2 min±29.4 min, 差异有统计学意义($t = 4.24, P < 0.01$)。分流前PPG为25.5 mmHg±7.4 mmHg(范围, 16-37 mmHg), 分流后为10.9 mmHg±2.4 mmHg(范围, 7-16 mmHg), 差

异有统计学意义($t = 10.1, P < 0.01$)。初次建立分流道穿刺肝右静脉11例, 肝中静脉7例; 建立平行分流通道的11例穿刺肝中静脉, 7例患者穿刺肝右静脉。有16例患者选择与建立原分流道所用肝静脉属支不同的属支重建分流道, 2例患者(8、12号)选择同一肝静脉属支重建分流道。其中8例患者为解决门静脉端支架与门静脉成角问题, 同时为覆盖实质及肝静脉端, 而运用Fluency支架及裸支架建立平行分流道, 其余10例患者仅单用Fluency支架建立平行分流道。植入支架直径7-8 mm(8 mm 14例, 7 mm 4例), 其中8例在覆膜支架植入后同时于其门静脉端植入相同直径裸支架。

2.2 随访情况 18例患者平均随访时间为16.7 mo±10.8 mo(范围, 6-42 mo)。平行分流后7-14 d, 所有患者出血均停止, 腹水明显减少。随访期间, 4例患者死亡, 死亡率22.2%, 1、7号患者死于肝功能衰竭, 9号患者死于肝肾综合征, 14号患者死因不详(表1)。

2.3 平行分流道的通畅情况 在随访期间, 4例患者再次出现分流道功能障碍, 具体表现: 曲张静脉破裂出血3例(4、5、12号), 超声诊断1例(10号)。其中肝静脉端狭窄1例(12号), 通过单

表 2 平行TIPS后支架狭窄发生情况

项目	3 mo	3-6 mo	6 mo-1年	1-2年
随访患者	18	17	15	12
支架狭窄发生	0	2	3	4
支架狭窄发生(%)	0	11.67	20	33.3

TIPS: 经颈静脉肝内门腔静脉分流术。

纯球囊扩张成形后恢复了分流道通畅, 门静脉端狭窄3例(4、5、10号), 通过分流道球囊扩张并在门静脉端再次植入1枚裸支架。2例患者失访, 近期随访中都未见分流道功能障碍表现。单用Fluency支架与联合运用Fluency支架、裸支架重建分流道的1年内分流道通畅率分别为70.1%及87.6%($P = 0.358$), 差异无统计学意义。术后半年的累积通畅率88.2%, 术后1年累积通畅率80%, 术后2年累积通畅率66.7%。平行TIPS术后支架狭窄发生情况详如表2。

3 讨论

TIPS术后分流道功能障碍严重影响TIPS的中远期疗效, 分流道闭塞是分流道功能障碍中一类。目前常用处理分流道功能障碍的介入治疗方式包括血管成形术、再次支架置入及平行分流通道的建立等。对于原分流道完全闭塞, 导丝通过原分流道困难, 建立平行分流道是很有必要的。同时, 有些患者建立初级分流道后PPG下降不明显, 建立平行分流道也是很有必要的。本研究中18例患者原分流道均完全闭塞, 尝试开通未成功, 因此行平行TIPS手术。本文原分流道闭塞均发生于支架的两端, 以肝静脉端多见(肝静脉端16例、门静脉端2例)。考虑分流道建立后, 压力相对较高的门静脉血经分流道进入肝静脉或下腔静脉, 这种高速及异常血流易对肝静脉内皮细胞造成损伤。这些损伤需要血管内膜的不断增生来修复, 长时间损伤修复过程可引起支架的肝静脉端狭窄或闭塞^[5,6]。Clark等^[7]认为TIPS分流道延伸到肝静脉及下腔静脉连接点比分流道仅终止于肝静脉具有更高的通畅率。将分流道延伸至肝静脉与下腔静脉接口处, 可以减少高速血流对血管壁的冲刷, 从而减少可能出现的损伤、修复, 使肝静脉端保持长时间通畅。我们建立平行分流道就运用这个经验。

门体静脉压力梯度差的大小, 反映了术

后分流血流量的大小, 压差过大, 可能导致严重肝性脑病, 压差过小, 则可能影响治疗效果。2006年, 巴西Néstor^[8]医生报告了1例行平行通道的患者, 术后PPG降至9 mmHg, 患者术前临床症状明显改善。Parvinian等^[9]报告了2例因肝硬化门静脉高压并发症行平行通道的患者, PPG分别降至12 mmHg和10 mmHg, 患者临床症状亦得到明显改善。美国肝病研究学会建议将PPG降至8 mmHg以下以提高患者生存质量。降门脉压是TIPS手术成功的关键。本研究中入组的患者平行分流前后PPG改善明显, 差异有统计学意义($P < 0.01$), 且患者术后消化道出血或腹水症状明显改善。

我们研究的18例患者当中, 手术平均持续时间为57.1 min ± 12.9 min(初次为89.2 min ± 29.4 min), 差异有统计学意义($P < 0.01$)。手术中最耗时及最关键的一步为穿刺门静脉, 理论上术前应先行腹部增强CT评判肝静脉与门静脉位置关系, 但临床上在很多患者需急诊手术, 术前无时间完善CT, 所以为看清门静脉情况, 常先经股动脉行间接门静脉造影, 这就增加了动脉出血及形成血肿的风险。本研究中, 由于原分流通道的建立, 术者可以原分流道为参照穿刺门静脉, 就不用行间接门静脉造影, 缩短了手术时间, 同时也减少了手术并发症。

术中根据以往经验为减少肝静脉端狭窄发生率, 均将分流道延伸至肝静脉与门静脉接点处, 但随访期间仍有1例患者出现肝静脉端狭窄, 考虑本身肝静脉空间狭小, 加上原分流道的建立使空间更狭小, 使平行分流道肝静脉端易发生狭窄。本研究中2例患者与原分流道选择同1属支肝静脉重建分流道, 1例患者出现肝静脉端分流道狭窄。所以我们认为应尽量避免选择建立原分流道所选择的肝静脉作为穿刺属支; 若迫不得已选择同一肝静脉属支, 必要时可先行肝静脉成形术, 使肝静脉端有充足的空间建立分流道。分流道建立后, 还需造影证实肝静脉端是否通畅, 必要时行球囊扩张术, 防止术后分流道再狭窄。

美国肝病研究学会^[10]明确推荐使用Viatorr覆膜支架建立肝内门体分流道, 但该支架至今未进入我国市场。李常青等^[11]尝试运用双支架来模拟Viatorr支架, 取得与Viatorr支架相近似的效果。在我们的研究中, 单用Fluency支架及覆膜支架联合裸支架建立平行分流道术

应用要点
建立平行分流道治疗TIPS后分流道完全闭塞是一种安全、有效的方法。覆膜支架配合裸支架建立平行分流道理论上是可以延长分流道通畅率的。

■名词解释

平行分流: 以Seldinger法穿刺右颈内静脉, 在导丝引导下穿刺系统至肝静脉, 行肝静脉造影; 以原分流道门静脉端为定位, 经肝静脉在原分流道附近建立第2条分流通道。

后1年分流道通畅率分别为70.1%及87.6% ($P = 0.358$)。由于收集患者数量有限, 差异没有达到统计学意义, 但我们的数据显示利用双支架建立分流道的有利趋势, 本研究中, 平行分流术后半年内通畅率88.2%, 术后1年通畅率80%, 术后2年通畅率66.7%。2006年, Helmy等^[12]描述了40例TIPS术后功能不全的患者建立平行分流通道的随访过程, 平均随访期11.6 mo, 建立平行分流通组及未建立平行分流通组以同样的方式记录关于支架通畅率, 在6 mo、1年、2年及3年分别为60.3%、33.6%、22.4%及7%, 相对的65.1%、46.1%、18.5%及8.5%。本研究所统计的通畅率数据高于Helmy等^[12]所统计的分流道长期通畅率, 考虑: (1) 本研究中患者Fluency覆膜支架在肝静脉端均延伸至肝静脉开口处, 支架覆盖肝静脉端完全, 术后发生再狭窄可能性小; (2) 若穿刺路径较长, 支架长度不够, 在保证肝实质和肝静脉段释放, 采用双支架技术, 既门静脉端接裸支架顺延至门静脉主干内, 这样能保证支架在门静脉端与门静脉分支桥接, 支架与门静脉平行贴壁。又可防止覆膜支架覆盖门脉分支, 使肝脏门静脉灌注减少^[13]。

本研究的局限性是多方面的: 入组患者数量少, 考虑到多普勒超声用于发现早期分流道功能障碍已经运用非常广泛, 可以在早期就发现支架狭窄。此外, 一些研究者描述了一种结合经颈静脉穿及经肝穿的方法^[14], 这些都使重建分流道患者的数量减少; 缺乏同期对照组; 平均随访时间短; 回顾性设计。部分患者随访阶段没有直接行经分流道静脉造影评估平行分流通组通畅性能, 研究只有临床结果。尽管有这些局限性, 但是我们的数据表明, 建立平行分流道治疗TIPS术后分流道闭塞是安全、有效的方法。然而, 这些观察需要进一步验证。

■同行评价

本文设计合理, 结果可靠, 讨论丰富, 对临床医师有很好的参考价值。

4 参考文献

- 1 中华医学会消化病学分会中华医学会肝病学会中华医学会内镜学会. 肝硬化门静脉高压食管胃脾

- 脉曲张出血的防治共识. 临床肝胆病杂志 2016; 32: 203-219
- 2 Luo X, Nie L, Tsao J, Wang Z, Tang C, Li X. Parallel shunt for the treatment of transjugular intrahepatic portosystemic shunt dysfunction. *Korean J Radiol* 2013; 14: 423-429 [PMID: 23690708 DOI: 10.3348/kjr.2013.14.3.423]
- 3 He FL, Wang L, Yue ZD, Zhao HW, Liu FQ. Parallel transjugular intrahepatic portosystemic shunt for controlling portal hypertension complications in cirrhotic patients. *World J Gastroenterol* 2014; 20: 11835-11839 [PMID: 25206289 DOI: 10.3748/wjg.v20.i33.11835]
- 4 王磊, 刘福全, 岳振东, 赵洪伟. TIPS术后支架再狭窄或闭塞的介入治疗. 首都医科大学学报 2014; 35: 136-139
- 5 赵剑波, 陈勇, 何晓峰, 曾庆乐, 梅雀林, 李彦豪. 聚四氟乙烯覆膜支架经颈静脉肝内门腔分流术后分流道再狭窄及影响因素分析. 介入放射学杂志 2013; 22: 629-633
- 6 李松蔚, 李迎春, 闫东, 王家平, 赵睿敏, 童玉云, 姜华, 李琳, 赵洁, 谢雯钰. Fluency覆膜支架行TIPS术后支架狭窄原因分析. 介入放射学杂志 2015; 24: 1047-1051
- 7 Clark TW, Agarwal R, Haskal ZJ, Stavropoulos SW. The effect of initial shunt outflow position on patency of transjugular intrahepatic portosystemic shunts. *J Vasc Interv Radiol* 2004; 15: 147-152 [PMID: 14963180]
- 8 Néstor HK. Tips for controlling portal hypertension complications: efficacy, predictors of outcome and technical variations. *Radiol Bras* 2006; 39: 385-395
- 9 Parvinian A, Gaba RC. Parallel TIPS for treatment of refractory ascites and hepatic hydrothorax. *Dig Dis Sci* 2013; 58: 3052-3056 [PMID: 23625294 DOI: 10.1007/s10620-013-2688-8]
- 10 Boyer TD, Haskal ZJ. The Role of Transjugular Intrahepatic Portosystemic Shunt (TIPS) in the Management of Portal Hypertension: update 2009. *Hepatology* 2010; 51: 306 [PMID: 19902484 DOI: 10.1002/hep.23383]
- 11 李常青, 李洪璐, 郭江, 魏建, 赵冬, 蔡亮, 段又佳, 罗燕. 双支架技术在TIPS治疗中的临床应用研究. 中华肝脏病杂志 2014; 6: 51-54
- 12 Helmy A, Redhead DN, Stanley AJ, Hayes PC. The natural history of parallel transjugular intrahepatic portosystemic stent shunts using uncovered stent: the role of host-related factors. *Liver Int* 2006; 26: 572-578 [PMID: 16762002 DOI: 10.1111/j.1478-3231.2006.01264.x]
- 13 蒋天鹏, 王黎洲, 李兴, 宋杰, 吴晓萍, 周石. 经颈静脉肝内门体分流术手术使用全覆膜支架. 世界华人消化杂志 2013; 21: 3265-3269
- 14 罗泽龙, 赵剑波, 冯超, 胡朋, 陈勇, 何晓峰, 曾庆乐, 李彦豪. 全覆膜支架经颈静脉肝内门腔静脉分流术后分流道功能不全的介入处理方法. 中华放射学杂志 2015; 49: 754-757

编辑: 于明茜 电编: 李瑞芳



EST术后胆道感染的发生情况及危险因素分析

周乐宝, 吴杰云

周乐宝, 吴杰云, 湖北省咸宁市中心医院消化内科 湖北省咸宁市 437100

周乐宝, 主管护士, 研究方向为消化内镜对消化道疾病的诊断、治疗。

作者贡献分布: 周乐宝与吴杰云数据分析; 周乐宝完成了写作。

通讯作者: 吴杰云, 主治医师, 437000, 湖北省咸宁市金桂路228号, 湖北省咸宁市中心医院消化内科。
 zhoulbaohubei@163.com
 电话: 0715-8896093

收稿日期: 2016-07-23
 修回日期: 2016-08-02
 接受日期: 2016-08-15
 在线出版日期: 2016-09-18

Risk factors for post-endoscopic sphincterotomy biliary tract infection in patients with choledocholithiasis

Le-Bao Zhou, Jie-Yun Wu

Le-Bao Zhou, Jie-Yun Wu, Department of Gastroenterology, Xianning Central Hospital, Xianning 437100, Hubei Province, China

Correspondence to: Jie-Yun Wu, Attending Physician, Department of Gastroenterology, Xianning Central Hospital, Jin Road 228, Xianning 437100, Hubei Province, China. zhoulbaohubei@163.com

Received: 2016-07-23
 Revised: 2016-08-02
 Accepted: 2016-08-15
 Published online: 2016-09-18

Abstract

To identify the risk factors for post-endoscopic

sphincterotomy (EST) biliary tract infection in patients with choledocholithiasis.

METHODS

From May 2012 to May 2015, 102 patients with choledocholithiasis were chosen as study subjects, and all patients were treated by EST. These patients were divided into an infection group and a control group. Pre-operative data, operative data, basic diseases and history were compared between the two groups to identify the risk factors for biliary tract infection after EST.

RESULTS

A total of 29 patients were diagnosed with biliary tract infection. Diameter of stones ≥ 25 mm (OR = 1.971, 95%CI: 0.975-3.489), biliary dilatation/stricture (OR = 2.971, 95%CI: 1.165-4.724), multiple ERCP (OR = 2.217, 95%CI: 1.019-4.876), lithotripsy (OR = 2.598, 95%CI: 1.147-4.790), operative time ≥ 60 min (OR = 2.087, 95%CI: 1.994-3.867), diabetes (OR = 2.176, 95%CI: 1.763-3.885), biliary operation (OR = 1.723, 95%CI: 1.357-3.109), ERCP history (OR = 2.089, 95%CI: 1.665-3.576) and biliary stent (OR = 2.219, 95%CI: 1.982-3.347) were risk factors for post-EST biliary tract infection. Usage of antibiotics was identified to be a protective factor for post-EST biliary tract infection (OR = 0.471, 95%CI: 0.231-0.796).

CONCLUSION

Post-EST biliary tract infection demonstrates significant relativity with multiple factors, while usage of antibiotics exerts a protective effect against the infection.

© The Author(s) 2016. Published by Baishideng

■背景资料
 内镜乳头括约肌切开取石术(endoscopic sphincterotomy, EST)是经内镜逆行性胰胆管造影术(endoscopic retrograde cholangiopancreatography, ERCP)的基础上发展起来的一种微创手术, 具有广泛的应用前景, 但术后并发症的发生是临床上不容忽视的问题, 其中术后胆道感染是EST术后发生率最高、最为严重的并发症之一。而预防性应用抗生素对术后并发症的影响尚无同一结论。

□同行评议者
 杜奕奇, 教授, 中国人民解放军第二军医大学长海医院

■ 研发前沿

ERCP及EST是目前治疗胆胰疾病常用的微创治疗方法, 具有广泛的适应证, 治疗胆总管结石的疗效较为稳定, 但EST及ERCP术后感染并发症的发生需要引起临床上的重视, 其中胆道感染是最常见的并发症之一。如何有效降低术后并发症的发生率以及改善患者的临床疗效是临床上需要解决的问题。

Publishing Group Inc. All rights reserved.

Key Words: Choledocholithiasis; Endoscopic sphincterotomy; Biliary tract infection

Zhou LB, Wu JY. Risk factors for post-endoscopic sphincterotomy biliary tract infection in patients with choledocholithiasis. *Shijie Huaren Xiaohua Zazhi* 2016; 24(26): 3831-3836 URL: <http://www.wjgnet.com/1009-3079/full/v24/i26/3831.htm> DOI: <http://dx.doi.org/10.11569/wjcd.v24.i26.3831>

摘要

目的

分析胆总管结石患者内镜乳头括约肌切开取石(endoscopic sphincterotomy, EST)术后胆道感染的危险因素。

方法

选取2012-05/2015-05我院收治的102例胆总管结石患者作为研究对象, 所有患者均行EST手术, 将患者是否发生术后胆道感染分为感染组及对照组, 比较两组患者的术前资料、手术资料、基础疾病及既往史, 并对胆道感染的危险因素进行Logistic多元回归分析。

结果

102例患者中29例(28.43%)出现术后胆道感染。结石直径超过25 mm(OR = 1.971, 95%CI: 0.975-3.489)、胆管扩张/狭窄(OR = 2.971, 95%CI: 1.165-4.724)、手术期间多次应用经内镜逆行性胰胆管造影术(endoscopic retrograde cholangio-pancreatography, ERCP)(OR = 2.217, 95%CI: 1.019-4.876)、碎石术应用(OR = 2.598, 95%CI: 1.147-4.790)、手术时间 ≥ 60 min(OR = 2.087, 95%CI: 1.994-3.867)、糖尿病(OR = 2.176, 95%CI: 1.763-3.885)、胆道手术(OR = 1.723, 95%CI: 1.357-3.109)、既往ERCP(OR = 2.089, 95%CI: 1.665-3.576)及胆管支架(OR = 2.219, 95%CI: 1.982-3.347)是胆道感染的危险因素, 预防性使用抗生素是胆道感染的保护因素(OR = 0.471, 95%CI: 0.231-0.796)。

结论

EST后患者胆道感染的发生与多种因素有关, 预防性使用抗生素具有一定的保护作用。

© The Author(s) 2016. Published by Baishideng Publishing Group Inc. All rights reserved.

关键词: 胆总管结石; 内镜乳头括约肌切开取石

术; 胆道感染

核心提要: 本次研究选取102例患者作为研究对象, 29例发生术后胆道感染, 发生率为28.43%, 任何原因引起的胆道梗阻、胆汁引流不畅及胆汁淤积都是胆道感染的重要原因之一, 经内镜逆行性胰胆管造影术(endoscopic retrograde cholangio-pancreatography, ERCP)部分操作及内镜下十二指肠乳头括约肌切开术切开十二指肠乳头会损伤Oddi括约肌的重要功能, 从而增加胆道感染的发生风险, 同时, 胆道感染发生机制主要为肠道细菌经过血行途径、经乳头口逆转途径及器械进入胆道引起感染。结石直径超过25 mm、胆管扩张/狭窄、手术期间多次应用ERCP、碎石术应用、手术时间 ≥ 60 min、糖尿病、胆道手术、既往ERCP及胆管支架是胆道感染的危险因素。

周乐宝, 吴杰云. EST术后胆道感染的发生情况及危险因素分析. *世界华人消化杂志* 2016; 24(26): 3831-3836 URL: <http://www.wjgnet.com/1009-3079/full/v24/i26/3831.htm> DOI: <http://dx.doi.org/10.11569/wjcd.v24.i26.3831>

0 引言

内镜乳头括约肌切开取石术(endoscopic sphincterotomy, EST)是在经十二指肠镜逆行胰胆管造(endoscopic retrograde biliary drainage, ERCP)的基础上发展起来的, 其手术方法为经口插入电子十二指肠镜至十二指肠乳头, 用特制的乳头切开刀将乳头括约肌切开, 达到取出胆石或蛔虫、引流胆道等目的^[1,2]。EST是一种具有广泛临床应用及广阔发展前景的微创手术, 但术后并发症的发生是临床上不容忽视的问题, 其中术后胆道感染是EST术后发生率最高、最为严重的并发症之一^[3]。本次研究旨在对102例胆总管结石患者的病例资料进行分析, 研究患者EST术后胆道感染的发生情况及危险因素。

1 材料和方法

1.1 材料

1.1.1 一般资料: 选取2012-05/2015-05我院收治的102例胆总管结石患者作为研究对象, 其中男性61例, 女性41例, 患者年龄21-78岁, 平均49.5岁 \pm 15.7岁。

1.1.2 病例纳入与排除标准: 纳入标准: (1)所有患者均经过ERCP等确诊为胆总管结石; (2)所

■ 相关报道

根据我国《消化内镜预防性使用抗生素指南》报道, 对于以下疾病患者在进行手术治疗前可以使用抗菌药物: (1)已发生胆道感染/脓毒症血症; (2)肝门部肿瘤; (3)器官移植/免疫抑制患者; (4)胰腺假性囊肿的介入治疗; (5)原发性硬化性胆管炎; (6)有中、高度风险的肝脏疾病患者。目前, 临床上对预防性使用抗生素是否可以降低ERCP及EST患者术后并发症的发生率尚无明确定论。

有患者均自愿参与本次研究, 符合医学伦理学原则. 排除标准: (1)近期1 mo内有胆囊、胆道感染及胰腺炎者; (2)手术前白细胞、中性粒细胞, 血淀粉酶及体温升高者; (3)合并严重的心脑血管疾病者, 术前严重凝血功能障碍且不能就纠正者; (4)合并胆囊结石但不同意胆囊切除者; (5)病例资料不全者. 手术器材: JF-M20电子十二指肠镜; 取石网篮、碎石网篮、一次性碎石机及取石球囊等[奥林巴斯(中国)有限公司]; Ultrasound XL三腔括约肌切开刀、黄斑马导丝、鼻胆引流管、GRE导丝引导球囊扩张导管[波科国际医疗贸易(上海)有限公司].

1.2 方法

1.2.1 手术方法: 患者于ERCP造影后根据结石的大小及乳头的情况行EST, 以11-12点方向切开乳头, 如结石较大可先行碎石网篮机械碎石后再取石, 常规胆管造影明确无结石残留置入引流管行鼻胆管引流.

1.3 观察指标

1.3.1 胆道感染诊断标准: 术后反复发作的右上腹绞痛或顿痛; 寒战、高热、黄疸; 伴有肝脓肿、肝硬化; 感染性休克及神志变化; 体温升高、脉搏加快, 剑突下压痛, 腹肌紧张; B超、CT、PCT、MRCP显示胆管扩张; 实验室检查: 白细胞计数及中性粒细胞比例上升, 肝功能检查血清转氨酶、谷氨酰转氨酶、碱性磷酸酶及胆红素等升高. 血培养阳性^[4].

将患者根据是否发生感染分为感染组及对照组, 比较两组患者的临床资料.

1.3.2 临床资料收集: (1)术前资料: 记录患者的性别、年龄等一般资料. 所有患者术前均进行体温及血压测量, 记录收缩压及舒张压. 患者术前进行常规血常规及血生化检查, 记录患者的进行血尿便3大常规, 记录患者血红蛋白(hemoglobin, Hb)、白蛋白(albumin, ALB)、总及直接胆红素(Total and direct bilirubin, TB/DB)水平及空腹血糖(fasting plasma glucose, FPG)等, 记录患者术前是否预防性使用抗生素; (2)手术资料: 记录患者手术过程中取出的结石个数、最大结石直径及是否合并胆囊结石等, 观察患者有无胆管扩张或狭窄. 记录患者一次取石成功率、患者是否行2次以上ERCP、是否性碎石术等, 记录患者手术时间(min); (3)基础疾病及既往史: 记录患者是否有糖尿病等基础疾病, 患者既往是否行胆道手术

及ERCP(及次数)、是否置入胆管支架等.

统计学处理 采用SPSS16.0软件对文中数据进行分析, 计量资料用mean±SD表示, 采用 t 检验; 计量资料采用 χ^2 检验, $P<0.05$ 表示差异具有统计学意义, 患者发生胆道的危险因素采用Logistic多元回归分析.

2 结果

2.1 感染组及对照组患者的术前资料比较 102例患者中29例(28.43%)出现术后胆道感染. 感染组及对照组的年龄、Hb及Alb的差异具有统计学意义($P\leq 0.05$), 体温、血压、TB、DB及FPG的差异无统计学意义($P>0.05$)(表1).

2.2 感染组及对照组患者的手术资料比较 感染组及对照组的结石数、直径、手术时间、胆囊结石、胆管扩张及狭窄、多次ERCP及碎石术使用的差异具有统计学意义($P<0.05$), 两组患者一次取石成功率的差异无统计学意义($P>0.05$)(表2).

2.3 感染组及对照组的基础疾病及既往史比较 两组患者糖尿病、既往行胆道手术、ERCP及胆管支架的发生率的差异具有统计学意义($P<0.05$)(表3).

2.4 EST术后胆道感染的危险因素的Logistic分析 根据表4结果, 对EST术后胆道感染的危险因素进行分析: 结石直径超过25 mm、胆管扩张/狭窄、手术期间多次应用ERCP、碎石术应用、手术时间 ≥ 60 min、糖尿病、胆道手术、既往ERCP及胆管支架是胆道感染的危险因素, 预防性使用抗生素是胆道感染的保护因素.

3 讨论

EST是在ERCP及高频电息肉切除术的基础上发展起来的, 是通过十二指肠镜到达十二指肠乳头开口, 用乳头切开刀切开乳头括约肌, 使其开口扩大, 从而进行各种治疗的微创手术. ERCP及EST时目前治疗胆胰疾病常用的微创治疗方法, 具有广泛的适应证, 治疗胆总管结石的疗效较为稳定, 但EST及ERCP术后感染并发症的发生需要引起临床上的重视, 其中胆道感染是最常见的并发症之一: 正常情况下胆道系统具有防御功能, 当疾病、手术及操作等破坏正常屏障功能时, 胆道系统防御能力减弱, 肠道细菌通过血行途径、经乳头口逆行及内镜器械进入胆道引起感染^[5,6].

创新点

目前, 临床上认为多次行ERCP因为乳头已切开, 不容易感染, 但本研究得出不同结论. 作者认为胆道感染主要是由于胆道系统的防御功能减弱, 感染性病原体侵犯胆道并生长繁殖造成的. Oddi括约肌具有控制及调节胆胰管排放及防治内容物反流的重要作用, 尽管再次行ERCP时患者的乳头已经切开, 但笔者认为侵入性操作仍然很难避免造成Oddi括约肌功能上的障碍(可能是暂时性的). 操作过程中也可能将外源性细菌带入胆道系统, 增加感染的发生风险.

应用要点

本次研究根据纳入与排除标准筛选102例行EST的患者作为研究对象, 采用前瞻性的分析, 在纳入患者并进入研究时并未明确那些患者会出现感染, 因此可以反应当前本医院患者的感染发生率, 笔者认为本文研究方法尽管可能因为感染率的问题导致感染组及对照组患者例数不相符, 可能存在偏移的问题, 但是更接近临床实际的情况, 便于分析感染发生的危险因素及指导临床工作.

表 1 感染组及对照组的术前资料比较

组别	感染组(<i>n</i> = 29)	对照组(<i>n</i> = 73)	χ^2/t	<i>P</i> 值
性别(男/女)	16/13	45/28	0.287	>0.05
年龄(岁)	39.8 ± 12.5	67.1 ± 9.5	8.124	<0.05
体温()	36.5 ± 0.4	36.6 ± 0.3	1.227	>0.05
SBP(mmHg)	122.7 ± 11.4	124.8 ± 10.7	1.275	>0.05
DBP(mmHg)	89.1 ± 6.5	88.7 ± 7.2	0.885	>0.05
Hb(g/L)	109.2 ± 4.7	99.5 ± 3.4	5.267	<0.05
Alb(g/L)	38.9 ± 7.5	29.8 ± 5.8	4.988	<0.05
TB(μmol/L)	67.9 ± 6.2	66.4 ± 7.1	1.086	>0.05
DB(μmol/L)	40.8 ± 5.1	41.2 ± 5.6	0.119	>0.05
FPG(mmol/L)	7.2 ± 0.4	6.8 ± 0.5	3.387	<0.05

SBP: 收缩压; DBP: 舒张压; Hb: 血红蛋白; Alb: 白蛋白; TB/DB: 总及直接胆红素; FPG: 空腹血糖.

表 2 感染组及对照组患者的手术资料比较

组别	感染组	对照组	t/χ^2	<i>P</i> 值
结石数	3.1 ± 1.2	1.5 ± 0.4	4.487	<0.05
直径(mm)	24.5 ± 7.4	14.4 ± 5.6	4.829	<0.05
手术时间(min)	57.8 ± 22.5	43.8 ± 11.3	5.226	<0.05
合并胆囊结石	15(51.72)	7(9.59)	8.994	<0.05
胆管扩张/狭窄	7(24.14)	3(4.11)	7.685	<0.05
一次取石成功率	23(79.31)	64(87.67)	1.167	>0.05
2次及以上ERCP	15(51.72)	14(19.18)	5.983	<0.05
碎石术	14(48.28)	13(16.43)	6.069	<0.05
预防性使用抗生素	3(10.34)	25(34.25)	4.482	<0.05

ERCP: 经内镜逆行性胰胆管造影术.

表 3 两组患者的基础疾病及既往史比较

组别	感染组	对照组	χ^2	<i>P</i> 值
糖尿病	10(34.48)	11(15.07)	5.724	<0.05
胆道手术	15(51.72)	12(16.44)	7.298	<0.05
ERCP	5(17.24)	2(2.74)	6.823	<0.05
胆管支架	5(17.24)	1(1.37)	7.443	<0.05

ERCP: 经内镜逆行性胰胆管造影术.

本次研究选取102例患者作为研究对象, 29例发生术后胆道感染, 发生率为28.43%, 略高于既往国内文献报道(0.35%-20.04%)^[7,8], 不同地区人群的生活饮食习惯及基本状况差异, 故发生率存在不同. 近年来, 多项研究结果得出术后胆道感染的危险因素包括胆管引流不畅或失败、胆囊结石、检测时造影剂胆囊充盈过度、胆道内恶性肿瘤等^[9]. 本次研究中, 结

石直径超过25 mm、胆管扩张/狭窄、手术期间多次应用ERCP、碎石术应用、手术时间≥ 60 min、糖尿病、胆道手术、既往ERCP及胆管支架与胆道感染的危险因素, 预防性使用抗生素与胆道感染的保护因素. 对这一结果进行分析: 任何原因引起的胆道梗阻、胆汁引流不畅及胆汁淤积都是胆道感染的重要原因之一^[10]. Oddi括约肌具有控制

表 4 胆道感染的危险因素的Logistic分析

	β	wald值	P值	OR(95%CI)
年龄	1.187	0.122	0.173	1.109(0.785, 1.774)
FPG	0.291	0.079	0.135	1.154(0.884, 1.571)
多发结石	1.098	0.132	0.069	1.698(0.931, 3.186)
结石直径 25 mm	0.176	0.112	0.046	1.971(0.975, 3.489)
胆囊结石	0.198	0.083	0.052	2.752(1.152, 4.688)
胆管扩张/狭窄	0.097	0.127	0.012	2.971(1.165, 4.724)
手术期间多次ERCP	0.174	0.102	0.049	2.217(1.019, 4.876)
碎石术	0.872	0.097	0.039	2.598(1.147, 4.790)
预防性使用抗生素	-0.974	0.072	0.035	0.471(0.231, 0.796)
手术时间 60 min	0.885	0.098	0.045	2.087(1.994, 3.867)
糖尿病	1.194	0.225	0.049	2.176(1.763, 3.885)
胆道手术	0.798	0.034	0.038	1.723(1.357, 3.109)
既往ERCP	0.884	0.105	0.048	2.089(1.665, 3.576)
胆管支架	0.889	0.174	0.046	2.219(1.982, 3.347)

FPG: 空腹血糖; ERCP: 经内镜逆行性胰胆管造影术。

及调节胆囊及胆管排放及防止肠道内容物反流的重要作用, ERCP部分操作及EST切开十二指肠乳头会损伤Oddi括约肌的重要功能, 从而增加胆道感染的发生风险, 同时, 胆道感染发生机制主要为肠道细菌经血行途径、经乳头口逆转途径及器械进入胆道引起感染^[11,12]。既往多次行ERCP、胆道手术及支架植入的患者常存在Oddi括约肌功能障碍, 胆道排泄功能不良导致胆汁淤积; 多次侵入性操作可能增加细菌随着仪器进入胆道的几率, 因此上述因素为胆道感染的危险因素^[9]。操作时间延长导致感染率升高可能与梗阻部位高、操作难度加大及器械反复进出胆管带入细菌有关, 同时, 操作时间延长可能导致患者术后乳头水肿, 增加胰腺炎的发生风险^[13]。胆结石数目较多、直径较大增加手术操作难度, 导致手术时间延长, 从而增加感染风险; 同时, 结石直径大压迫胆管壁, 导致胆管损伤, 屏障功能减弱。同时, 患者的一般状态与胆道感染的发生风险具有相关性: 年龄>75岁及糖尿病均为其危险因素: 术前合并糖尿病的患者常存在免疫功能降低, 手术过程中易发生感染; 高龄患者一般情况较差, 患者术后Oddi括约肌功能恢复较慢, 故患者感染的发生风险较高。

预防性使用抗生素是在患者尚未出现感染的情况下患者接受用药, 根据我国《消化内镜预防性使用抗生素指南》^[14]提到, 对于以

下疾病患者在行手术治疗前可以使用抗菌药物: (1)已发生胆道感染/脓毒血症; (2)肝门部肿瘤; (3)器官移植/免疫抑制患者; (4)胰腺假性囊肿的介入治疗; (5)原发性硬化性胆管炎; (6)有中、高度风险的心脏病患者。本次研究中, 患者术前无明确感染征象, 用药对象主要是血常规检查存在低ALB、低HB的患者, 血糖较高的患者, 存在心脏风险的患者, 胆道检查存在较为明显的狭窄及引流不畅的患者。目前, 临床上对预防性使用抗生素是否可以降低ERCP及EST患者术后并发症的发生率尚无明确定论^[15], 本次研究发现抗生素应用是术后胆道感染的保护因素。既往研究^[16]发现胆道感染是由肠道菌群引起。发生胆道梗阻时, 高浓度的胆汁酸对胆道细胞具有直接毒性作用, 同时, 胆汁也是细菌的良好培养基, 细菌增殖导致感染发生, 严重时大量细菌及毒素进入肝循环及体循环引起全身感染及多器官功能障碍, 预先使用抗生素有助于预防感染的发生。

总之, EST后患者胆道感染的发生与多种因素有关, 预防性使用抗生素具有一定的保护作用。

4 参考文献

- 李兆申. 中国ERCP研究现状. 世界华人消化杂志 2000; 4: 446
- 刘晓敏, 唐建光, 苏艺群, 严丽萍. ERCP检查常见并发症处理及预防措施. 世界华人消化杂志 2002; 10:

■名词解释

抗菌药物的合理使用: 在有明确指征下, 选择适宜的抗菌药物, 采用适当的剂量与疗程, 达到杀灭致病微生物和/或控制感染的目的; 同时采用各种相应措施增强患者的免疫力及阻止各种不良反应的发生; 预防用药: 用于防止目前不存在, 但可能发生的某种感染的出现, 通常是指在一定的易于发生感染的情况下。

□ 同符评价

本文回顾了胆总管结石EST术后的感染病例, 分析了可能导致感染的因素, 如结石较大、胆总管有扩张、没有术前应用抗生素等, 结论分析较可靠, 对临床预防EST术后感染有一定意义。

- 1238-1239
- 3 Maekawa Y, Abe S, Yoshimura Y, Uchida T, Kim C, Kuroda Y, Mizumoto M, Sadahiro M, Morikane K. [Clinical characteristics of biliary tract infection and acalculous cholecystitis after cardiovascular surgery]. *Kyobu Geka* 2014; 67: 1039-143; discussion 1039-1043; discussion 1043-1046 [PMID: 25391463]
- 4 杨杰, 张毓青, 姚希. 胆肠吻合与经内镜十二指肠乳头切开后胆道感染的回顾性分析. *山东医药* 2012; 28: 75-77
- 5 Zong Z. Biliary tract infection or colonization with *Elizabethkingia meningoseptica* after endoscopic procedures involving the biliary tract. *Intern Med* 2015; 54: 11-15 [PMID: 25742887 DOI: 10.2169/internalmedicine,54.3034]
- 6 Yang J, Jin H, Gu W, Zhang X, Zhang X. Determinants of long-term complications of endoscopic sphincterotomy are infections and high risk factors of bile duct and not sphincter of Oddi dysfunction. *Eur J Gastroenterol Hepatol* 2015; 27: 412-418 [PMID: 25874514 DOI: 10.1097/MEG.0000000000000295]
- 7 杜渡, 王健, 但杰. ERCP术后相关并发症的分析与防治. *中国实用医药* 2012; 21: 14-16
- 8 陈涛, 张炳印, 汤礼军, 田伏洲, 庞勇, 刘丹青. 治疗性ERCP术后相关并发症的防治. *中国普通外科杂志* 2011; 3: 245-248
- 9 胡钢, 钱小星, 杨仁保. ERCP术后发生胆道感染的危险因素. *肝胆外科杂志* 2015; 1: 29-31
- 10 Katsinelos P, Lazaraki G, Chatzimavroudis G, Gkagkalis S, Vasiliadis I, Papaeuthimiou A, Terzoudis, Pilpilidis I, Zavos C, Kountouras J. Risk factors for therapeutic ERCP-related complications: an analysis of 2,715 cases performed by a single endoscopist. *Ann Gastroenterol* 2014; 27: 65-72 [PMID: 24714755]
- 11 董金良, 梁金荣, 张玉惠. 内镜下乳头切开加球囊扩张术后胆道感染危险因素与预防措施. *中华医院感染学杂志* 2015; 9: 2083-2085
- 12 陈潇, 吴晓康, 毛根军, 张兆辉, 吴荣进. 内镜胆道支架置入术后胆道感染的危险因素分析. *中华医院感染学杂志* 2015; 19: 4491-4493
- 13 Sato M, Matsuyama R, Kadokura T, Mori R, Kumamoto T, Nojiri K, Taniguchi K, Takeda K, Kubota K, Tanaka K, Endo I. Severity and prognostic assessment of the endotoxin activity assay in biliary tract infection. *J Hepatobiliary Pancreat Sci* 2014; 21: 120-127 [PMID: 23798326 DOI: 10.1002/jhbp.10]
- 14 何小平, 江学良, 李兆申. 消化内镜预防性使用抗生素指南. *世界华人消化杂志* 2004; 11: 2707-2712
- 15 Ahn KS, Kim YH, Kang KJ, Kim TS, Cho KB, Kim ES. Impact of Preoperative ERCP on Laparoscopic Cholecystectomy: A Case-Controlled Study with Propensity Score Matching. *World J Surg* 2015; 39: 2235-2242 [PMID: 25894408 DOI: 10.1007/s00268-015-3076-7]
- 16 Li G, Chen Y, Zhou X, Lv N. Early management experience of perforation after ERCP. *Gastroenterol Res Pract* 2012; 2012: 657418 [PMID: 22899906 DOI: 10.1155/2012/657418]

编辑: 马亚娟 电编: 胡珊



胃癌术后单纯骨骼肌转移1例

向卉楠, 方媛, 方志红

向卉楠, 方媛, 方志红, 上海中医药大学附属中医医院肿瘤科 上海市 200071

向卉楠, 在读硕士研究生, 研究方向为中医药抑制恶性肿瘤基础研究.

基金项目: 上海市卫生局科研课题项目, No. 20134351; 上海市卫生和计划生育委员会中医药科研基金项目, No. 2014LP075A.

作者贡献分布: 向卉楠负责撰写文章; 方媛修改; 方志红审校.

通讯作者: 方志红, 主任医师, 200071, 上海市芷江中路274号 上海中医药大学附属中医医院肿瘤科. ffwf2001@126.com
电话: 021-56639828-2702

收稿日期: 2016-07-15

修回日期: 2016-07-28

接受日期: 2016-08-17

在线出版日期: 2016-09-18

Skeletal muscle metastasis of gastric cancer after surgery: A case report

Hui-Nan Xiang, Yuan Fang, Zhi-Hong Fang

Hui-Nan Xiang, Yuan Fang, Zhi-Hong Fang, Department of Oncology, Shanghai Municipal Traditional Chinese Medicine Hospital, Shanghai 200071, China

Supported by: Research project of Shanghai Municipal Health Bureau, No. 20134351; Project of Shanghai municipal health and Family Planning Commission on traditional Chinese medicine scientific research, No. 2014LP075A.

Correspondence to: Zhi-Hong Fang, Chief Physician, Department of Oncology, Shanghai Municipal Traditional Chinese Medicine Hospital, 274 Middle Zhijiang Road, Shanghai 200071, China. ffwf2001@126.com

Received: 2016-07-15

Revised: 2016-07-28

Accepted: 2016-08-17

Published online: 2016-09-18

Abstract

Metastasis of gastric cancer is mainly seen in lymph nodes and abdominal organs, and the skeletal muscle is infrequently affected. This paper reports a case of skeletal muscle metastasis of gastric cancer after surgery. We also discuss the pathogenesis, diagnostic method and prognosis of skeletal muscle metastasis of gastric cancer after surgery.

© The Author(s) 2016. Published by Baishideng Publishing Group Inc. All rights reserved.

Key Words: Skeletal muscle metastasis; Gastric cancer after surgery; Misdiagnosis

Xiang HN, Fang Y, Fang ZH. Skeletal muscle metastasis of gastric cancer after surgery: A case report. *Shijie Huaren Xiaohua Zazhi* 2016; 24(26): 3837-3840 URL: <http://www.wjgnet.com/1009-3079/full/v24/i26/3837.htm> DOI: <http://dx.doi.org/10.11569/wcjd.v24.i26.3837>

摘要

胃癌转移一般以淋巴转移和腹腔脏器转移为主, 较少侵及骨骼肌. 本文报道了胃癌术后单纯骨骼肌转移1例, 探讨了胃癌术后骨骼肌转移的发病机理、诊断方法及预后转归.

© The Author(s) 2016. Published by Baishideng Publishing Group Inc. All rights reserved.

关键词: 骨骼肌转移; 胃癌术后; 误诊

核心提要: 胃癌术后骨骼肌转移常以腰痛起病, 临床表现缺乏特异性, 而且因为转移部位罕见, 较易被误诊, 增强磁共振、正电子发射计算机断层扫描-计算机断层扫描以及穿刺活检是

□背景资料
胃癌术后骨骼肌转移临床罕见, 早期难发现, 容易误诊, 局部放疗能有效控制病灶, 改善症状, 提高生活质量.

□同行评议者
徐阿曼, 教授, 博士生导师, 安徽医科大学第一附属医院胃肠外科

研究前沿

胃癌术后骨骼肌转移, 疾病发展已至晚期, 预后较差, 多采取个体化治疗。可以结合原发肿瘤的部位及性质, 通过化疗控制转移瘤的生长。转移瘤出现疼痛压迫症状的, 可根据转移部位选择局部放疗或者姑息手术的方法。因此, 对该病的治疗尚需多学科合作, 积累更多的资料, 进行更深入的研究。

确诊的有效方法, 及早明确诊断, 进行局部放疗是该病的治疗基础。

向卉楠, 方媛, 方志红. 胃癌术后单纯骨骼肌转移1例. 世界华人消化杂志 2016; 24(26): 3837-3840 URL: <http://www.wjgnet.com/1009-3079/full/v24/i26/3837.htm> DOI: <http://dx.doi.org/10.11569/wjcd.v24.i26.3837>

0 引言

胃癌转移途径以淋巴转移和腹腔种植转移为主, 本例患者胃癌术后3年以腰痠痛为主要症状起病, 通过正电子发射计算机断层扫描-计算机断层扫描(positron emission tomography-computed tomography, PET-CT)及左腰部骨骼肌穿刺活检, 确诊左腰部单纯骨骼肌转移。现将1例胃癌术后骨骼肌转移的临床资料分析报告如下。

1 病例报告

患者李×, 男性, 76岁。患者2011-09出现进食不畅, 行胃镜检查提示贲门占位。2011-10-25患者行贲门癌切除+食管胃弓下吻合术, 术后病理(0000184905): 贲门部低分化腺癌, 部分印戒细胞癌, 侵浆膜, 淋巴管癌栓, 5 cm×3.2 cm×1 cm, “胃左动脉旁”淋巴结1+/1枚(1.2 cm×1 cm)见癌转移, 余LN(-); 酶标: CK5/6-, CD117+, CD5-, CEA+, 34BE12-, P53+, Vim-。术后患者行化疗6 wk, 具体用药: S-1 60 mg 1 d 2次口服, 第1-14天, 奥沙利铂250 mg 静滴第1天, 每3 wk 1次后患者每3 mo定期复查。2014-07患者出现胃脘隐痛不适, 对症处理后无缓解。2014-09-18行PET-CT检查示: “贲门癌”术后, 目前未见明确复发征象。左侧竖脊肌肿块, FDG摄取增高, 考虑恶性, 转移可能性大, 建议穿刺活检(图1)。2014-09-19患者行穿刺病理示: (左后胸壁活检)纤维及横纹肌组织, 其间见低分化腺癌浸润或转移, 以印戒细胞为主。后患者行左侧竖脊肌肿块放疗, 总DT 50 Gy, 同时予替吉奥80 mg bid po d1-14化疗2 wk, 2015-06-11患者复查磁共振成像(magnetic resonance imaging, MRI)示左侧竖脊肌病灶缩小。2015-07患者再次出现左腰部胀痛不适(图2), 2015-07-10复查PET-CT示: (1) 胃贲门癌综合治疗后, 吻合口区软组织影, FDG代谢未见异常, 考虑炎症可能大, 建议胃镜除外其他; 左侧腰大肌转移放化疗后, 现仍有肿瘤活

相关报道

胃癌术后骨骼肌转移罕见, 国内外公开报道少, 报道的焦点主要是骨骼肌转移瘤的诊断与鉴别诊断、治疗要点。

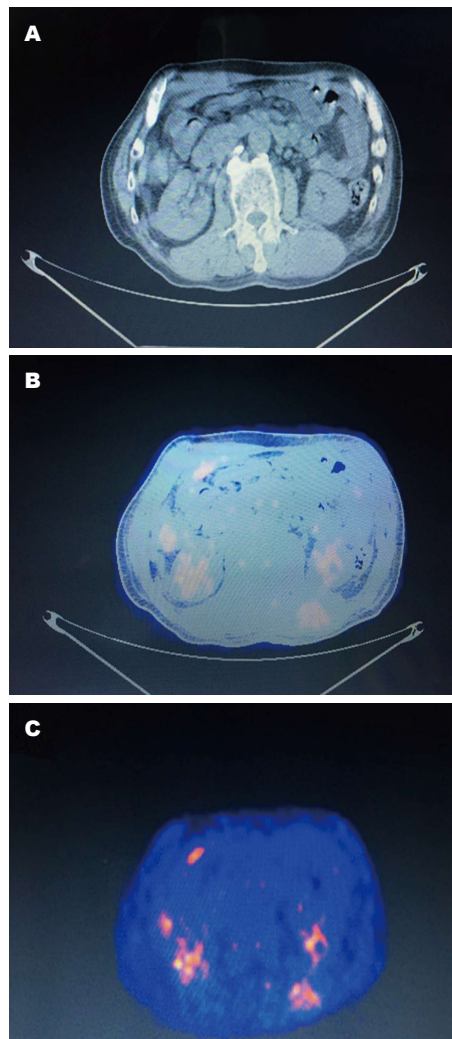
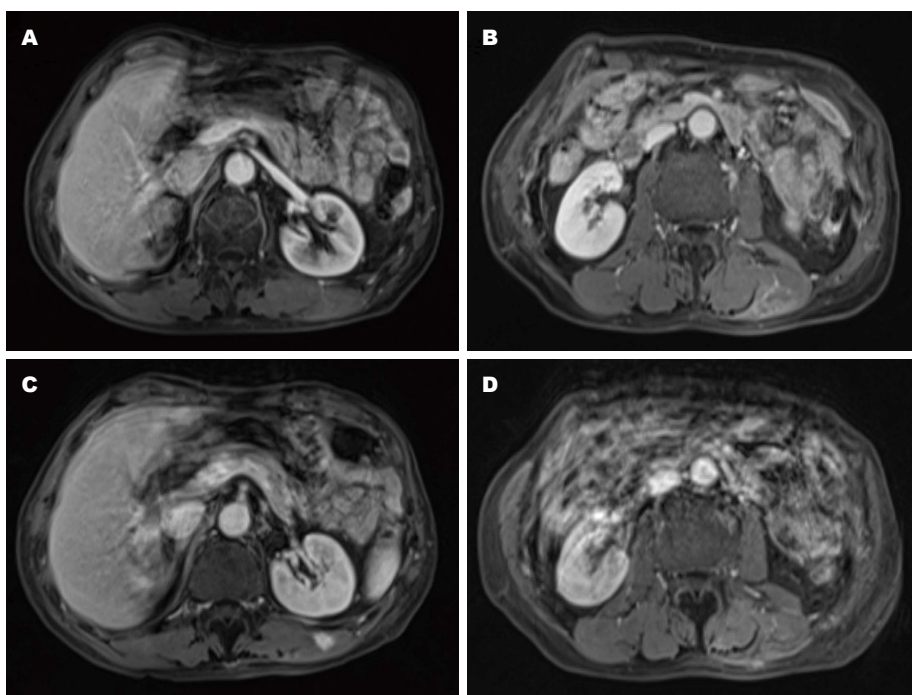


图1 2014-09复查时PET-CT检查图像。A: CT图像示左侧竖脊肌占位; B, C: 左侧竖脊肌肿块, FDG摄取增高。PET-CT: 电子发射计算机断层扫描-计算机断层扫描。

性; 两侧肺门淋巴结转移(图3)。之后予希罗达1500 mg po d1-14化疗4 wk, 病灶未控制。2016-02-22患者在CT引导下左侧腰大肌肿瘤¹²⁵I粒子植入术+腰大肌穿刺活检术, 术后病理(16-03621): “腰大肌穿刺组织”见印戒样细胞浸润, 倾向印戒细胞癌组织转移。粒子植入术后患者腰部病灶得以控制。患者目前一直没有内脏转移, 定期随访。

2 讨论

转移是影响胃癌病人预后的首要因素。就其发生的频率依次是淋巴结转移、腹膜种植转移和血行转移。进展期胃癌的淋巴结转移率约在65%以上, 早期胃癌出现淋巴结转移的几率明显低于进展期胃癌^[1,2]。胃癌根治术后腹膜种植性转移约占40%-50%, 是影响预后的首要因素。



创新点
本例患者胃癌术后2年余以单纯骨骼肌转移起病, 不同于已有报道内脏转移合并骨骼肌转移。临床医师应加强对该疾病的认识, 重视相关检查的诊断价值, 及早诊断, 及早治疗。

图2 上腹部核磁共振检查, 骨骼肌转移治疗前后磁共振成像变化。A: 2014-11病灶转移时图像; B: 2014-11病灶转移时图像; C, D: 2015-06复查时图像。

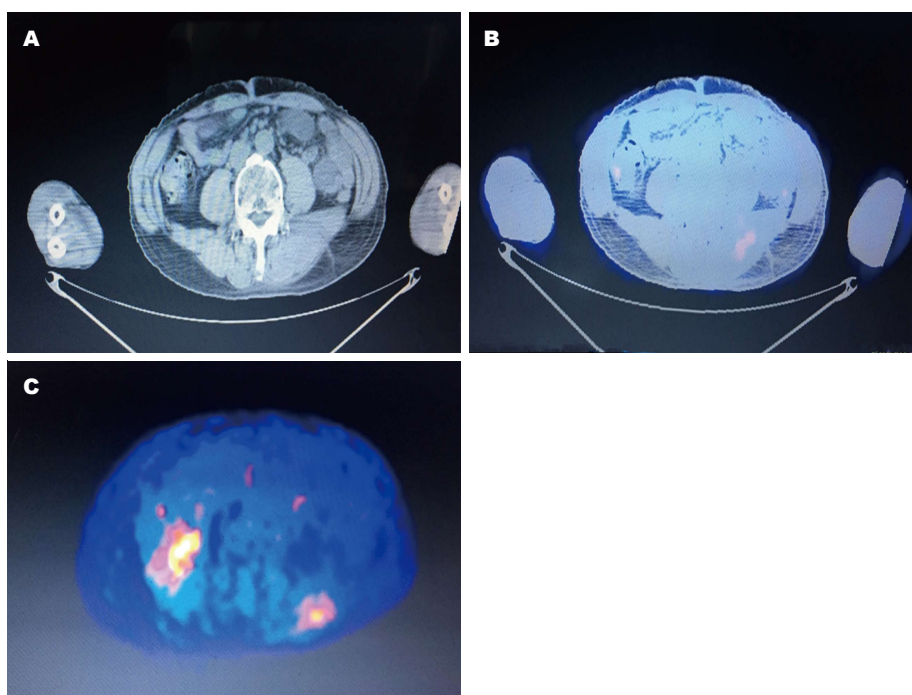


图3 2015-07复查时PET-CT检查图像。A: CT图像示左侧腰大肌占位; B, C: 左侧腰大肌肿块, FDG摄取增高。PET-CT: 电子发射计算机断层扫描-计算机断层扫描。

应用要点
对于消化系统肿瘤患者, 如出现不明原因的腰酸、胀痛症状, 临床医师应警惕骨骼肌转移瘤可能, 尽早行相关检查, 及时明确诊断并给予积极治疗, 以期改善患者预后。

腹膜转移病灶一旦形成, 即为临床转移, 治疗十分困难, 中位生存期5-7 mo。胃癌的血行转移发生率仅次于淋巴结、腹膜转移, 约占20%, 临床确诊多属晚期, 预后极差。多发生于肝、肺、骨等脏器^[3]。

恶性肿瘤可扩散、转移至近乎机体所有器官, 但骨骼肌转移瘤罕见。骨骼肌转移瘤占所有恶性肿瘤血源性转移的1%以下^[4,5]。最常转移至骨骼肌的肿瘤是恶性淋巴瘤及白血病, 其他如肺、乳腺、胃肠道、泌尿生殖道是较

■名词解释

正电子发射计算机断层扫描-计算机断层扫描(PET-CT): PET-CT将PET与CT融为一体, 由PET提供病灶详尽的功能与代谢等分子信息, 而CT提供病灶的精确解剖定位, 一次显像可获得全身各方位的断层图像, 具有灵敏、准确、特异及定位精确等特点。

■同行评价

本文报道了1例胃癌术后单纯骨骼肌转移的病例, 虽然是少见病, 对减少误诊, 指导临床工作有重要的参考意义。

常见的原发部位, 导致骨骼肌转移罕见性的因素仍未被阐明, 目前认为, 可能与骨骼肌的生物机械运动, 微血管内皮细胞黏附特性以及微环境因素有关^[6]。

胃癌骨骼肌转移, 本文检索到2篇报道, 其中1篇报道患者是有内脏转移的同时有骨骼肌转移^[7,8]。本患者是单纯骨骼肌转移, 更加罕见。CT、MRI、正电子(PET)/CT、彩色多普勒超声等影像学检查是诊断骨骼肌转移瘤的主要方法, 本例患者除了有影像学检查, 还有穿刺病理, 诊断更加完善。骨骼肌转移的治疗多采取个体化治疗, 本例患者采用局部放疗及粒子植入术, 局部病灶控制效果较好。因患者一直没有内脏转移, 转移后生存期也已超过2年。因此, 对于单纯骨骼肌转移的胃癌患者, 局部治疗能有效控制病灶, 提高生活质量。

3 参考文献

- 1 黄宝俊, 鲁翀, 徐莹莹, 郑新宇, 徐惠绵. 292例早期胃癌淋巴结转移规律的研究. 中华外科杂志 2007; 45: 192-195
- 2 Tong JH, Sun Z, Wang ZN, Zhao YH, Huang BJ, Li K, Xu Y, Xu HM. Early gastric cancer with signet-ring cell histologic type: risk factors of lymph node metastasis and indications of endoscopic surgery. *Surgery* 2011; 149: 356-363 [PMID: 20727560 DOI: 10.1016/j.surg.2010.07.006]
- 3 徐惠绵, 徐岩. 胃癌转移规律研究新进展. 中国实用外科杂志 2011; 31: 666-669
- 4 Ménard O, Parache RM. [Muscle metastases of cancers]. *Ann Med Interne (Paris)* 1991; 142: 423-428 [PMID: 1772183]
- 5 Chang PC, Low HC, Mitra AK. Colonic carcinoma with metastases to the tibialis anterior muscle—a case report. *Ann Acad Med Singapore* 1994; 23: 115-116 [PMID: 8185259]
- 6 罗成华. 骨骼肌转移肿瘤罕见性及其机理. 国外医学: 生理、病理科学与临床分册 1999; 19: 218-220
- 7 王健. 胃癌腰大肌转移一例. 山西医药杂志 2012; 41: 207
- 8 何俊玲, 龚道军, 姜明, 陈力. 以骨骼肌转移为首发表现的胃癌临床分析(附1例报道). 实用肿瘤杂志 2009; 24: 397-399

编辑: 马亚娟 电编: 李瑞芳



ISSN 1009-3079 (print) ISSN 2219-2859 (online) DOI: 10.11569 © 2016 Baishideng Publishing Group Inc. All rights reserved.

•消息•

《世界华人消化杂志》外文字符标准

本刊讯 本刊论文出现的外文字符应注意大小写、正斜体与上下角标。静脉注射iv, 肌肉注射im, 腹腔注射ip, 皮下注射sc, 脑室注射icv, 动脉注射ia, 口服po, 灌胃ig。s(秒)不能写成S, kg不能写成Kg, mL不能写成ML, lcpm(应写为1/min)÷E%(仪器效率)÷60=Bq, pH不能写PH或P^H, *H. pylori*不能写成HP, T_{1/2}不能写成tl/2或T₁², V_{max}不能写Vmax, μ不写为英文u。需排斜体的外文字, 用斜体表示。如生物学中拉丁学名的属名与种名, 包括亚属、亚种、变种。如幽门螺杆菌(*Helicobacter pylori*, *H. pylori*), *Ilex pubescens* Hook, et Arn. var. *glaber* Chang(命名者勿划横线); 常数K; 一些统计学符号(如样本数n, 均数mean, 标准差SD, F检验, t检验和概率P, 相关系数r); 化学学中标明取代位的元素、旋光性和构型符号(如N, O, P, S, d, l)如n-(normal, 正), N-(nitrogen, 氮), o-(ortho, 邻), O-(oxygen, 氧, 习惯不译), d-(dextro, 右旋), p-(para, 对), 例如n-butyl acetate(醋酸正丁酯), N-methylacetanilide(N-甲基乙酰苯胺), o-cresol(邻甲酚), 3-O-methyl-adrenaline(3-O-甲基肾上腺素), d-amphetamine(右旋苯丙胺), l-dopa(左旋多巴), p-aminosalicylic acid(对氨基水杨酸)。拉丁字及缩写in vitro, in vivo, in situ; Ibid, et al, po, vs; 用外文字母代表的物理量, 如m(质量), V(体积), F(力), p(压力), W(功), v(速度), Q(热量), E(电场强度), S(面积), t(时间), z(酶活性, kat), t(摄氏温度, °C), D(吸收剂量, Gy), A(放射性活度, Bq), ρ(密度, 体积质量, g/L), c(浓度, mol/L), φ(体积分数, mL/L), w(质量分数, mg/g), b(质量摩尔浓度, mol/g), l(长度), b(宽度), h(高度), d(厚度), R(半径), D(直径), T_{max}, C_{max}, Vd, T_{1/2} CI等。基因符号通常用小写斜体, 如ras, c-myc; 基因产物用大写正体, 如P16蛋白。

1 投稿总则

1.1 性质 《世界华人消化杂志(*World Chinese Journal of Digestology*, *WCJD*, ISSN 1009-3079 (print) ISSN 2219-2859 (online), DOI: 10.11569)》是一份同行评议和开放获取(open access, OA)期刊, 创始于1993-01-15, 旬刊, 每月8、18和28号出版。《世界华人消化杂志》编辑委员会成员, 由1040位专家组成, 分布在中国31个省市、自治区及特别行政区和美国。

《世界华人消化杂志》的首要任务是出版胃肠病学, 肝病学, 消化系内镜学, 消化系外科学, 消化系肿瘤学, 消化系影像学, 消化系介入治疗, 消化系病理学, 消化系感染学, 消化系药理学, 消化系病理生理学, 消化系病理学, 消化系循证医学, 消化系管理学, 胰腺病学, 消化系检验医学, 消化系分子生物学, 消化系免疫学, 消化系微生物学, 消化系遗传学, 消化系转化医学, 消化系诊断学, 消化系治疗学和糖尿病等领域的原始创新性文章, 综述文章和评论性的文章。最终目的是出版高质量的文章, 提高期刊的学术质量, 使之成为指导本领域胃肠病学和肝病学实践的重要学术性期刊, 提高消化系疾病的诊断和治疗水平。

《世界华人消化杂志》由百世登出版集团有限公司(Baishideng Publishing Group Inc, BPG)主办和出版的一份印刷版, 电子版和网络版三种版本的学术类核心期刊, 由北京百世登生物医学科技有限公司生产制作, 所刊载的全部文章存储在《世界华人消化杂志》网站上。OA最大的优点是出版快捷, 一次性缴纳出版费, 不受版面和彩色图片限制, 作者文章在更大的空间内得到传播, 全球读者免费获取全文PDF版本, 网络版本和电子期刊。论文出版后, 作者可获得高质量PDF, 包括封面、编委会成员名单、目次、正文和封底, 作为稿酬, 样刊两本。BPG拥有专业的编辑团队, 涵盖科学编辑、语言编辑和电子编辑。目前编辑和出版43种临床医学OA期刊, 其中英文版42种, 具备国际一流的编辑与出版水平。

《世界华人消化杂志》是一本高质量的同行评议, 开放获取和在线出版的学术刊物。本刊被中国知网《中国期刊全文数据库》, 美国《化学文摘(Chemical Abstracts, CA)》, 荷兰《医学文摘库/医学文摘(EMBASE/Excerpta Medica, EM)》和俄罗斯《文摘杂志(Abstract Journal, AJ)》数据库收录。

1.2 栏目 述评, 基础研究, 临床研究, 焦点论坛, 文献综述, 研究快报, 临床经验, 循证医学, 病例报告, 会议纪要。文稿应具科学性、先进性、可读性及实用性, 重点突出, 文字简练, 数据可靠, 写作规范, 表达准确。

2 撰稿要求

2.1 总体标准 文稿撰写应遵照国家标准GB7713科学技术报告、学位论文和学术论文的编写格式, GB6447文摘编写规则, GB7714文后参考文献著录规则, GB/T 3179科学技术期刊编排格式等要求; 同时遵照国际医学期刊编辑委员会(International Committee of Medical Journal Editors)制定的《生物医学期刊投稿的统一要求(第5版)》(Uniform requirements for manuscripts submitted to biomedical journals)。见: *Ann Intern Med* 1997; 126: 36-47。

2.2 名词术语 应标准化, 前后统一, 如原词过长且多次出现者, 可于首次出现时写出全称加括号内注简称, 以后直接用简称。医学名词以全国自然科学名词审定委员会公布的《生理学名词》、《生物化学名词与生物物理学名词》、《化学名词》、《植物学名词》、《人体解剖学名词》、《细胞生物学名词》及《医学名词》系列为准, 药名以《中华人民共和国药典》和卫生部药典委员会编的《药名词汇》为准, 国家食品药品监督管理局批准的新药, 采用批准的药名; 创新性新药, 请参照我国药典委员会的“命名原则”, 新译名词应附外文。公认习用缩略语可直接应用(建议第一次也写出全称), 如ALT, AST, mAb, WBC, RBC, Hb, T, P, R, BP, PU, GU, DU, ACTH, DNA, LD50, HBsAg, HCV RNA, AFP, CEA,

□《世界华人消化杂志》为保证期刊的学术质量, 对所有来稿均进行同行评议。

《世界华人消化杂志》是一本高质量的同行评议, 开放获取和在线出版的学术刊物. 本刊被中国知网《中国期刊全文数据库》, 美国《化学文摘(Chemical Abstracts, CA)》, 荷兰《医学文摘库医学文摘(EMBASE/Excerpta Medica, EM)》和俄罗斯《文摘杂志(Abstract Journal, AJ)》数据库收录.

ECG, IgG, IgA, IgM, TCM, RIA, ELISA, PCR, CT, MRI等. 为减少排印错误, 外文、阿拉伯数字、标点符号必须正确打印在A4纸上. 中医药名词英译要遵循以下原则: (1)有对等词者, 直接采用原有英语词, 如中风stroke, 发热fever; (2)有对应词者应根据上下文合理选用原英语词, 如八法eight principal methods; (3)英语中没有对等词或相应词者, 宜用汉语拼音, 如阴yin, 阳yang, 阴阳学说yinyangology, 人中renzhong, 气功qigong; 汉语拼音要以词为单位分写, 如weixibao nizhuanwan(胃细胞逆转丸), guizhitang(桂枝汤). 通常应小写.

2.3 外文字符 注意大小写正斜体与上下角标. 静脉注射iv, 肌肉注射im, 腹腔注射ip, 皮下注射sc, 脑室注射icv, 动脉注射ia, 口服po, 灌胃ig. s(秒)不能写成S, kg不能写成Kg, mL不能写成ML, lcpm(应写为1/min)÷E%(仪器效率)÷60 = Bq, pH不能写PH或P^H, *H. pylori*不能写成HP, $T_{1/2}$ 不能写成 $t_{1/2}$ 或 T_2 , V_{max} 不能写成 V_{max} , μ 不写为英文u. 需排斜体的外文字, 用斜体表示. 如生物学中拉丁学名的属名与种名, 包括亚属、亚种、变种. 如幽门螺杆菌(*Helicobacter pylori*, *H. pylori*), *Ilex pubescens* Hook, et Arn. var. *glaber* Chang(命名者勿划横线); 常数K; 一些统计学符号(如样本数n, 均数mean, 标准差SD, F检验, t检验和概率P, 相关系数r); 化学名中标明取代位的元素、旋光性和构型符号(如N, O, P, S, d, l)如n-(normal, 正), N-(nitrogen, 氮), o-(ortho, 邻), O-(oxygen, 氧, 习惯不译), d-(dextro, 右旋), p-(para, 对), 例如n-butyl acetate(醋酸正丁酯), N-methylacetanilide(N-甲基乙酰苯胺), o-cresol(邻甲酚), 3-O-methyl-adrenaline(3-O-甲基肾上腺素), d-amphetamine(右旋苯丙胺), l-dopa(左旋多巴), p-aminosalicylic acid(对氨基水杨酸). 拉丁字及缩写in vitro, in vivo, in situ; Ibid, et al, po, vs; 用外文字母代表的物理量, 如m(质量), V(体积), F(力), p(压力), W(功), v(速度), Q(热量), E(电场强度), S(面积), t(时间), z(酶活性, kat), t(摄氏温度, °C), D(吸收剂量, Gy), A(放射性活度, Bq), ρ (密度, 体积质量, g/L), c(浓度, mol/L), ϕ (体积分数, mL/L), w(质量分数, mg/g), b(质量摩尔浓度, mol/g), l(长度), b(宽度), h(高度), d(厚度), R(半径), D(直径), T_{max} , C_{max} , V_d , $T_{1/2}$ CT等. 基因符号通常用小写斜体, 如ras, c-myc; 基因产物用大写正体, 如P16蛋白.

2.4 计量单位 采用国际单位制并遵照有关国家

标准, GB3100-3102-93量和单位. 原来的“分子量”应改为物质的相对分子质量. 如30 kD改为 M_r 30 000或30 kDa(M 大写斜体, r小写正体, 下角标); “原子量”应改为相对原子质量, 即 A_r (A大写斜体, r小写正体, 下角标); 也可采用原子质量, 其单位是u(小写正体). 计量单位在+、-及-后列出. 在±前后均要列出, 如37.6 °C ± 1.2 °C, 45.6岁 ± 24岁, 56.4 d ± 0.5 d. 3.56 ± 0.27 pg/ml应为3.56 ng/L ± 0.27 ng/L. BP用kPa(mmHg), RBC数用 $1 \times 10^{12}/L$, WBC数用 $1 \times 10^9/L$, WBC构成比用0.00表示, Hb用g/L. M_r 明确的体内物质以nmol/L或mmol/L表示, 不明确者用g/L表示. 1 M硫酸, 改为1 mol/L硫酸, 1 N硫酸, 改为0.5 mol/L硫酸. 长10 cm, 宽6 cm, 高4 cm, 应写成10 cm × 6 cm × 4 cm. 生化指标一律采用法定计量单位表示, 例如, 血液中的总蛋白、清蛋白、球蛋白、脂蛋白、血红蛋白、总脂用g/L, 免疫球蛋白用mg/L; 葡萄糖、钾、尿素、尿素氮、CO₂结合力、乳酸、磷酸、胆固醇、胆固醇酯、三酰甘油、钠、钙、镁、非蛋白氮、氯化物; 胆红素、蛋白结合碘、肌酸、肌酐、铁、铅、抗坏血酸、尿酸、胆元、氨、维生素A、维生素E、维生素B1、维生素B2、维生素B6、尿酸; 氢化可的松(皮质醇)、肾上腺素、汞、孕酮、甲状腺素、睾酮、叶酸用nmol/L; 胰岛素、雌二醇、促肾上腺皮质激素、维生素B12用pmol/L. 年龄的单位有日龄、周龄、月龄和岁. 例如, 1秒, 1 s; 2分钟, 2 min; 3小时, 3 h; 4天, 4 d; 5周, 5 wk; 6月, 6 mo; 雌性♀, 雄性♂, 酶活性国际单位IU = 16.67 nkat, 对数log, 紫外uv, 百分比%, 升L, 尽量把 1×10^{-3} g与 5×10^{-7} g之类改成1 mg与0.5 mg, hr改成h, 重量γ改成mg, 长度m改成mm. 国际代号不用于无数字的文句中, 例如每天不写每d, 但每天8 mg可写8 mg/d. 在一个组合单位符号内不得有1条以上的斜线, 例如不能写成mg/kg/d, 而应写成mg/(kg·d), 且在整篇文章内应统一. 单位符号没有单、复数的区分, 例如, 2 min不是2 mins, 3 h不是3 hs, 4 d不是4 ds, 8 mg不是8 mgs. 半个月, 15 d; 15克, 15 g; 10%福尔马林, 40 g/L甲醛; 95%酒精, 950 mL/L乙醇; 5% CO₂, 50 mL/L CO₂; 1 : 1 000肾上腺素, 1 g/L肾上腺素; 胃黏膜含促胃液素36.8 pg/mg, 改为胃黏膜蛋白含促胃液素36.8 ng/g; 10%葡萄糖改为560 mmol/L或100 g/L葡萄糖; 45 ppm = 45×10^{-6} ; 离心的旋转频率(原称转速)用r/min, 超速者用g; 药物剂量若按体质量计算, 一律以“/kg”表示.

2.5 统计学符号 (1) t 检验用小写 t ; (2) F 检验用英文大写 F ; (3)卡方检验用希文小写 χ^2 ; (4)样本的相关系数用英文小写 r ; (5)自由度用希文小写 ν ; (6)样本数用英文小写 n ; (7)概率用英文斜体大写 P . 在统计学处理中在文字叙述时平均数 \pm 标准差表示为 $\text{mean} \pm \text{SD}$, 平均数 \pm 标准误为 $\text{mean} \pm \text{SE}$. 统计学显著性用 $^aP < 0.05$, $^bP < 0.01$ ($P > 0.05$ 不注). 如同一表中另有一套 P 值, 则 $^cP < 0.05$, $^dP < 0.01$; 第三套为 $^eP < 0.05$, $^fP < 0.01$ 等.

2.6 数字用法 遵照国家标准GB/T 15835-1995出版物上数字用法的规定, 作为汉语词素者采用汉字数字, 如二氧化碳、十二指肠、三倍体、四联球菌、五四运动、星期六等. 统计学数字采用阿拉伯数字, 如1000-1500 kg, 3.5 mmol/L \pm 0.5 mmol/L等. 测量的数据不能超过其测量仪器的精密度, 例如6347意指6000分之一的精密度. 任何一个数字, 只允许最后一位有误差, 前面的位数不应有误差. 在一组数字中的 $\text{mean} \pm \text{SD}$ 应考虑到个体的变差, 一般以SD的1/3来定位数, 例如3614.5 g \pm 420.8 g, SD的1/3达一百多g, 平均数波动在百位数, 故应写成3.6 kg \pm 0.4 kg, 过多的位数并无意义. 又如8.4 cm \pm 0.27 cm, 其SD/3 = 0.09 cm, 达小数点后第2位, 故平均数也应补到小数点后第2位. 有效位数以后的数字是无效的, 应该舍. 末尾数字, 小于5则舍, 大于5则进, 如恰等于5, 则前一位数逢奇则进, 逢偶(包括“0”)且5之后全为0则舍. 末尾时只可1次完成, 不得多次完成. 例如23.48, 若不要小数点, 则应成23, 而不应该23.48 \rightarrow 23.5 \rightarrow 24. 年月日采用全数字表达法, 请按国家标准GB/T 7408-94书写. 如1985年4月12日, 可写作1985-04-12; 1985年4月, 写作1985-04; 从1985年4月12日23时20分50秒起至1985年6月25日10时30分止, 写作1985-04-12 T23:20:50/1985-06-25 T10:30:00; 从1985年4月12日起至1985年6月15日止, 写作1985-04-12/06-16, 上午8时写作08:00, 下午4时半写作16:30. 百分数的有效位数根据分母来定: 分母 ≤ 100 , 百分数到个位; $101 \leq \text{分母} \leq 1000$, 百分数到小数点后1位; 余类推. 小数点前后的阿拉伯数字, 每3位间空1/4阿拉伯数字距离, 如1486800.475 65. 完整的阿拉伯数字不移行!

2.7 标点符号 遵照国家标准GB/T 15834-1995标点符号用法的要求, 本刊论文中的句号都采用黑圆点; 数字间的起止号采用“-”字线, 并列的汉语词间用顿号分开, 而并列的外文词、阿拉伯数字、外文缩略词及汉语拼音字母拼写词间改用逗号分开, 参考文献中作者间一律

用逗号分开; 表示终了的标点符号, 如句号、逗号、顿号、分号、括号及书名号的后一半, 通常不用于一行之首; 而表示开头的标点符号, 如括号及书名号的前一半, 不宜用于一行之末. 标点符号通常占一格, 如顿号、逗号、分号、句号等; 破折号应占两格; 英文连字符只占一个英文字符的宽度, 不宜过长, 如5-FU. 外文字符下划一横线表示用斜体, 两横线表示用小写, 三横线表示用大写, 波纹线表示用黑体.

3 稿件格式

3.1 题名 简明确切地反映论文的特定内容, 鲜明而有特色, 阿拉伯数字不宜开头, 不用副题名, 一般20个字. 避免用“的研究”或“的观察”等非特定词.

3.2 作者 论文作者的署名, 按照国际医学杂志编辑委员会(ICMJE, International Committee of Medical Journal Editors)作者资格标准执行. 作者标准为: (1)对研究的理念和设计、数据的获得、分析和解读做出重大贡献; (2)起草文章, 并对文章的重要的知识内容进行批评性修改; (3)接受对准备发表文章的最后一稿. 作者应符合条件1, 2, 3, 对研究工作有贡献的其他人可放入志谢中. 作者署名的次序按贡献大小排列, 多作者时姓名间用逗号, 如是单名, 则在姓与名之间空1格(正文和参考文献中不空格). 《世界华人消化杂志》要求所有署名人写清楚自己对文章的贡献. 世界华人消化杂志不设置共同第一作者和共同通信作者.

3.3 单位 作者后写单位的全称空1格后再写省市及邮政编码. 格式如: 张旭晨, 梅立新, 承德医学院病理教研室 河北省承德市 067000

3.4 第一作者简介 格式如: 张旭晨, 1994年北京中医药大学硕士, 讲师. 主要从事消化系统疾病的病理研究.

3.5 作者贡献分布 格式如: 陈湘川与庞丽娟对此文所作贡献两均等; 此课题由陈湘川、庞丽娟、陈玲、杨兰、张金芳、齐妍及李洪安设计; 研究过程由陈玲、杨兰、张金芳、蒋金芳、杨磊、李锋及曹秀峰操作完成; 研究所用新试剂及分析工具由曹秀峰提供; 数据分析由陈湘川、杨兰及庞丽娟完成; 本论文写作由陈湘川、庞丽娟及李洪安完成.

3.6 同行评议者 为了确保刊出文章的质量, 本刊即将开始实行接受稿件的同行评议公开策略, 将同行评议者姓名, 职称, 机构的名称与文章一同在脚注出版. 格式如: 房静远, 教授, 上

□ 《世界华人消化杂志》编辑部, 100025, 北京市朝阳区, 东四环中路62号, 远洋国际中心D座903室, 电话: 010-8538-1892, 传真: 010-8538-1893, Email: wcjd@wjgnet.com; http://www.wjgnet.com

《世界华人消化杂志》自2006-01-01起改为旬刊发行,每月8、18、28日出版。

上海交通大学医学院附属医院仁济医院,上海市消化疾病研究所。

3.7 基金资助项目 格式如: 国家自然科学基金资助项目, No. 30224801

3.8 通讯作者 格式如: 通讯作者: 黄缘, 教授, 330006, 江西省南昌市民德路1号, 南昌大学第二附属医院消化内科, 江西省分子医学重点实验室. huang9815@yahoo.com

电话: 0351-4078656 传真: 0351-4086337

收稿日期: 修回日期:

3.9 英文摘要

题名 文章的题名应言简意赅, 方便检索, 英文题名以不超过10个实词为宜, 应与中文题名一致。

作者 作者姓名汉语拼音拼写法规定为: 先名, 后姓; 首字母大写, 双名之间用半字线“-”分开, 多作者时姓名间加逗号。格式如: “马连生”的汉语拼写法为“Lian-Sheng Ma”。

单位 先写作者, 后写单位的全称及省市邮政编码。例如: Xu-Chen Zhang, Li-Xin Mei, Department of Pathology, Chengde Medical College, Chengde 067000, Hebei Province, China

基金资助项目 格式如: Supported by National Natural Science Foundation of China, No.30224801

通讯作者 格式如: Correspondence to: Dr. Lian-Sheng Ma, Taiyuan Research and Treatment Center for Digestive Diseases, 77 Shuangta Xijie, Taiyuan 030001, Shanxi Province, China. wcjd@wjgnet.com

收稿及修回日期 格式如: Received: Revised: 摘要 包括目的、方法、结果、结论, 书写要求与中文摘要一致。

3.10 中文摘要 必须在300字左右, 内容应包括目的(应阐明研究的背景和设想、目的), 方法(必须包括材料或对象, 应描述课题的基本设计, 双盲、单盲还是开放性, 使用什么方法, 如何进行分组和对照, 数据的精确程度, 研究对象选择条件与标准是否遵循随机化、齐同化的原则, 对照组匹配的特征, 如研究对象是患者, 应阐明其临床表现, 诊断标准, 如何筛选分组, 有多少例进行过随访, 有多少例因出现不良反应而中途停止研究), 结果(应列出主要结果, 包括主要数据, 有什么新发现, 说明其价值和局限, 叙述要真实、准确、具体, 所列数据经用何种统计学方法处理; 应给出结果的置信区间和统计学显著性检验的确切值; 概率写 P ,

后应写出相应显著性检验值), 结论(全文总结, 准确无误的观点及价值)。

3.11 正文标题层次 0 引言; 1 材料和方法, 1.1 材料, 1.2 方法; 2 结果; 3 讨论; 4 参考文献。序号一律左顶格写, 后空1格写标题; 2级标题后空1格接正文。正文内序号连排用(1), (2), (3)。以下逐条陈述。

0 引言 应包括该研究的目的和该研究与其他相关研究的关系。

1 材料和方法 应尽量简短, 但应让其他有经验的研究者能够重复该实验。对新的方法应该详细描述, 以前发表过的方法引用参考文献即可, 有关文献中或试剂手册中的方法的改进仅描述改进之处即可。

2 结果 实验结果应合理采用图表和文字表示, 在结果中应避免讨论。

3 讨论 要简明, 应集中对所得的结果做出解释而不是重复叙述, 也不应是大量文献的回顾。

图表的数量要精选。表应有表序和表题, 并有足够具有自明性的信息, 使读者不查阅正文即可理解该表的内容。表内每一栏均应有表头, 表内非公知通用缩写应在表注中说明, 表格一律使用三线表(不用竖线), 在正文中该出现的地方应注出。图应有图序、图题和图注, 以使其容易被读者理解, 所有的图应在正文中该出现的地方注出。同一个主题内容的彩色图、黑白图、线条图, 统一用一个注解分别叙述。如: 图1 萎缩性胃炎治疗前后病理变化。A: ...; B: ...; C: ...; D: ...; E: ...; F: ...; G: ...。曲线图可按●、○、■、□、▲、△顺序使用标准的符号。统计学显著性用: $^aP<0.05$, $^bP<0.01$ ($P>0.05$ 不注)。如同一表中另有一套 P 值, 则 $^cP<0.05$, $^dP<0.01$; 第3套为 $^eP<0.05$, $^fP<0.01$ 。 P 值后注明何种检验及其具体数字, 如 $P<0.01$, $t = 4.56$ vs 对照组等, 注在表的左下方。表内采用阿拉伯数字, 共同的计量单位符号应注在表的右上方, 表内个位数、小数点、±、-应上下对齐。“空白”表示无此项或未测, “-”代表阴性未发现, 不能用同左、同上。表图勿与正文内容重复。表图的标目尽量用 t/min , $c/(\text{mol/L})$, p/kPa , V/mL , $t/^\circ\text{C}$ 表达。

志谢 后加冒号, 排在讨论后及参考文献前, 左齐。

4 参考文献 本刊采用“顺序编码制”的著录方法, 即以文中出现顺序用阿拉伯数字编号排序。提倡对国内同行近年已发表的相关研究论文给予充分的反映, 并在文内引用处右上角加

方括号注明角码。文中如列作者姓名,则需在“Pang等”的右上角注角码号;若正文中仅引用某文献中的论述,则在该论述的句末右上角注角码号。如马连生^[1]报告……,研究^[2-5]认为……;PCR方法敏感性高^[6-7]。文献序号作正文叙述时,用与正文同号的数字并排,如本实验方法见文献[8]。所参考文献必须以近2-3年SCIE, PubMed,《中国科技论文统计源期刊》和《中文核心期刊要目总览》收录的学术类期刊为准,通常应只引用与其观点或数据密切相关的国内外期刊中的最新文献。期刊:序号,作者(列出全体作者),文题,刊名,年,卷,起页-止页, PMID和DOI编号;书籍:序号,作者(列出全部),书名,卷次,版次,出版地,出版社,年,起页-止页。

5 网络版的发表前链接 本刊即将开始实行网络版的每篇文章上都有该文发表前纪录的链接,包括首次提交的稿件,同行评议人报告,作者给审稿人回信和作者修回稿,以PDF格式上传。读者可以针对论文、审稿意见和作者的修改情况发表意见,指出问题与不足;作者也可以随时修改完善自己发表的论文,使文章的发表成为一个编者、同行评议者、读者、作者互动的动态过程。

4 写作格式实例

4.1 述评写作格式实例

<http://www.wjgnet.com/bpg/GerInfo/229>

4.2 基础研究写作格式实例

<http://www.wjgnet.com/bpg/GerInfo/225>

4.3 临床研究写作格式实例

<http://www.wjgnet.com/bpg/GerInfo/228>

4.4 焦点论坛写作格式实例

<http://www.wjgnet.com/bpg/GerInfo/226>

4.5 文献综述写作格式实例

<http://www.wjgnet.com/bpg/GerInfo/230>

4.6 研究快报写作格式实例

<http://www.wjgnet.com/bpg/GerInfo/231>

4.7 临床经验写作格式实例

<http://www.wjgnet.com/bpg/GerInfo/227>

4.8 病例报告写作格式实例

<http://www.wjgnet.com/bpg/GerInfo/224>

5 投稿方式

接受在线投稿,不接受其他方式的投稿,如E-mail、打印稿。在线投稿网址: <http://www.wjgnet.com/baishideng.com/wcjd/ch/index.aspx>

无法在线提交的通过submission@wjgnet.com, 电话: 010-8538-1892, 传真: 010-8538-1893寻求帮助。投稿须知下载网址 <http://www.wjgnet.com/bpg/GerInfo/222>。审稿过程平均时间需要14-28天。所有的来稿均经2-3位同行专家严格评审,2位或以上通过为录用,否则将退稿或修改后再审。

6 修回稿须知

6.1 修回稿信件 来稿包括所有作者签名的作者投稿函。内容包括: (1)保证无重复发表或一稿多投; (2)是否有经济利益或其他关系造成的利益冲突; (3)所有作者均审读过该文并同意发表,所有作者均符合作者条件,所有作者均同意该文代表其真实研究成果,保证文责自负; (4)列出通讯作者的姓名、职称、地址、电话、传真和电子邮件; 通讯作者应负责与其他作者联系,修改并最终审核复核稿; (5)列出作者贡献分布; (6)来稿应附有作者工作单位的推荐信,保证无泄密,如果是几个单位合作的论文,则需要提供所有参与单位的推荐信; (7)愿将印刷版和电子版出版权转让给本刊编辑部。

6.2 稿件修改 来稿经同行专家审查后,认为内容需要修改、补充或删节时,本刊编辑部将把退修稿连同审稿意见、编辑意见发给作者修改,而作者必须于15天内将单位介绍信、作者符合要点承诺书、版权转让信等书面材料电子版发回编辑部,同时将修改后的电子稿件上传至在线办公系统;逾期寄回,所造成的问题由作者承担责任。

6.3 版权 本论文发表后作者享有非专有权,文责由作者自负。作者可在本单位或本人著作集中汇编出版以及用于宣讲和交流,但应注明发表于《世界华人消化杂志》××年;卷(期);起止页码。如有国内外其他单位和个人复制、翻译出版等商业活动,须征得《世界华人消化杂志》编辑部书面同意,其编辑版权属本刊所有。

《世界华人消化杂志》编辑部

北京百世登生物医学科技有限公司
100025, 北京市朝阳区东四环中路62号
远洋国际中心D座903室
电话: 010-5908-0035
传真: 010-8538-1893
E-mail: wcjd@wjgnet.com
<http://www.wjgnet.com>

《世界华人消化杂志》坚持开放获取(open access, OA)的出版模式,编辑出版高质量文章,努力实现编委、作者和读者利益的最大化,努力推进本学科的繁荣和发展,向专业化、特色化和品牌化方向迈进。

2016年国内国际会议预告

- | | |
|--|---|
| <p>2016-01-21/23
 2016年胃肠道癌症研讨会(GCS)
 会议地点: 美国
 联系方式: http://gicasym.org/</p> | <p>2016-06-03/07
 2016年美国临床肿瘤学会年会(ASCO)
 会议地点: 美国
 联系方式: http://am.asco.org/</p> |
| <p>2016-02-20/24
 第25届亚太肝病研究协会肝病大会(APASL)
 会议地点: 日本
 联系方式: http://www.apasl2016.org/</p> | <p>2016-06-09/12
 2016年世界肿瘤介入大会(WCIO)
 会议地点: 美国
 联系方式: http://www.io-central.org/</p> |
| <p>2016-03-04/05
 第16届肠胃病学教育年会(AEMG)
 会议地点: 美国
 联系方式: http://aemg.unige.ch/</p> | <p>2016-06-14/17
 2016年欧洲胃肠与腹部放射学协会肝部成像研讨会(ESGAR)
 会议地点: 捷克
 联系方式: http://www.esgar.org/</p> |
| <p>2016-03-09/11
 2016年欧洲神经内分泌肿瘤学会第13届年度会议(ENETS)
 会议地点: 西班牙
 联系方式: http://www.aihcc.com/</p> | <p>2016-06-15/18
 2016年欧洲内境外科学学会国际会议(EAES)
 会议地点: 荷兰
 联系方式: http://eaes.info/</p> |
| <p>2016-03-10/12
 2016年第3届圣加伦EORTC胃肠癌会议(SG-GICC)
 会议地点: 瑞士
 联系方式: http://www.ncgicc.com/</p> | <p>2016-09-14/17
 2016年加拿大放射肿瘤协会大会(CARO-ACRO)
 会议地点: 加拿大
 联系方式: http://www.caro-acro.ca/</p> |
| <p>2016-03-16/19
 2016年美国消化内镜外科医师协会年会(SAGES)
 会议地点: 美国
 联系方式: http://www.sages.org/</p> | <p>2016-09-23/25
 2016年国际结肠和直肠外科学会会议(ISUCRS)
 会议地点: 印度
 联系方式: http://www.isucrs.org/</p> |
| <p>2016-04-13/17
 第51届欧洲肝病学会年会(EASL)
 会议地点: 西班牙
 联系方式: http://www.easl.eu/</p> | <p>2016-10-05/08
 2016年第5届世界小儿胃肠病学、肝病学与营养学大会(WCPGHAN)
 会议地点: 加拿大
 联系方式: http://www.aihcc.com</p> |
| <p>2016-04-16/20
 2016年美国癌症研究协会大会(AACR)
 会议地点: 美国
 联系方式: http://www.aacr.com.cn/</p> | <p>2016-10-07/11
 2016年欧洲肿瘤内科会议(ESMO)
 会议地点: 丹麦
 联系方式: http://www.esmo.org/</p> |
| <p>2016-04-30/05-04
 2016年美国结直肠外科医师协会年会(ASCRS)
 会议地点: 美国
 联系方式: http://www.ascrs.org/</p> | <p>2016-10-15/19
 2016年欧洲联合胃肠病学周(UEG)
 会议地点: 奥地利
 联系方式: http://www.ueg.eu/</p> |
| <p>2016-05-21/24
 2016年美国消化疾病周(DDW)
 会议地点: 美国
 联系方式: http://www.ddw.org/</p> | <p>2016-11-02/05
 2016年亚太消化病周(APDW)
 会议地点: 日本
 联系方式: http://www.apdw2016.org/</p> |
| <p>2016-05-25/28
 第49届欧洲儿科胃肠病、肝病和营养学协会大会(ESPGHAN)
 会议地点: 希腊
 联系方式: http://www.espghancongress.org/</p> | <p>2016-11-14/16
 2016年第25届美国癌症研究所年会(AICR)
 会议地点: 美国
 联系方式: http://www.aicr-congress.com/</p> |

白雪 副主任医师

解放军北京军区总医院普通外科, 全军普通外科中心

黄培 副主任医师

江苏省无锡市第二人民医院中医科

蔡建春 教授

厦门大学附属中山医院胃肠外科

黄颖秋 教授

本溪钢铁(集团)总医院消化内科

陈大伟 主任医师

上海交通大学医学院附属新华医院崇明分院普外科

江学良 教授 主任医师

济南军区总医院消化科

陈龙奇 主任医师

四川大学华西医院

金博 主任医师

解放军第309医院消化内科

陈茂伟 教授

广西医科大学第一附属医院

李俊玲 主任护师

郑州大学第二附属医院

陈平 教授

江苏省苏北人民医院外科

李子禹 教授

北京大学肿瘤医院肿瘤外科

陈卫刚 教授

新疆石河子大学医学院第一附属医院

刘德良 教授 主任医师

中南大学湘雅二医院消化内科

崔清波 副高职

哈尔滨医科大学附属第二医院儿外科

刘金华 副主任医师

大连医科大学附属大连市友谊医院胃肠外科

杜奕奇 副教授

第二军医大学长海医院

刘尚国 副教授

新乡医学院第一附属医院胸外二科

范辉 副教授 副主任医师

江苏省南通市第二人民医院消化科

刘树业 主任技师

天津市第三中心医院医学检验中心

范一宏 主任医师

浙江省中医院消化科

卢宁 副主任医师

兰州军区乌鲁木齐总医院肿瘤诊疗中心

方哲平 主任医师

浙江省台州医院肝胆外科

罗茂 副研究员

西南医科大学药物研究中心

郭卉 主任医师

天津中医药大学第一附属医院肝胆科

马燕兰 主任护师

解放军总医院

韩安家 教授

中山大学附属第一医院病理科

马赞 副教授

首都医科大学

韩天权 教授

上海交通大学医学院瑞金医院

缪应雷 主任医师

云南省昆明医科大学第一附属医院消化内科

志谢

宁钧宇 副研究员
北京市疾病预防控制中心

任粉玉 教授
吉林省延边大学附属医院消化内科

施诚仁 教授
上海交通大学医学院附属新华医院

谭周进 教授
湖南中医药大学

王金胜 教授
长治医学院病理学教研室

王蒙 副教授
第二军医大学附属东方肝胆外科医院

王卫东 主任医师
佛山市顺德区第一人民医院普外二区

王友亮 副研究员
中国人民解放军军事医学科学院生物工程研究所

王长森 教授
大连医科大学附属第一医院

吴学东 教授
大理大学附属医院小儿外科

薛海燕 副主任护师
上海中医药大学附属龙华医院

杨秋蒙 副主任医师
上海交通大学医学院附属瑞金医院

姚登福 教授
南通大学附属医院

张福奎 主任医师
首都医科大学附属北京友谊医院肝病中心

张进祥 主任医师
华中科技大学同济医学院附属协和医院

张明鑫 主治医师
第四军医大学唐都医院消化内科

张新晨 教授
哈尔滨医科大学附属第二医院普通外科

张志宏 副主任医师
四川省人民医院消化内科

朱继业 教授
北京大学人民医院肝胆外科

朱世凯 副主任医师
四川省人民医院器官移植中心



Published by **Baishideng Publishing Group Inc**
8226 Regency Drive, Pleasanton,
CA 94588, USA
Fax: +1-925-223-8242
Telephone: +1-925-223-8243
E-mail: bpgoffice@wjgnet.com
<http://www.wjgnet.com>



ISSN 1009-3079

